This is a digital copy of a book that was preserved for generations on library shelves before it was carefully scanned by Google as part of a project to make the world's books discoverable online.

It has survived long enough for the copyright to expire and the book to enter the public domain. A public domain book is one that was never subject to copyright or whose legal copyright term has expired. Whether a book is in the public domain may vary country to country. Public domain books are our gateways to the past, representing a wealth of history, culture and knowledge that's often difficult to discover.

Marks, notations and other marginalia present in the original volume will appear in this file - a reminder of this book's long journey from the publisher to a library and finally to you.

Usage guidelines

Google is proud to partner with libraries to digitize public domain materials and make them widely accessible. Public domain books belong to the public and we are merely their custodians. Nevertheless, this work is expensive, so in order to keep providing this resource, we have taken steps to prevent abuse by commercial parties, including placing technical restrictions on automated querying.

We also ask that you:

+ *Make non-commercial use of the files* We designed Google Book Search for use by individuals, and we request that you use these files for personal, non-commercial purposes.

+ *Refrain from automated querying* Do not send automated queries of any sort to Google's system: If you are conducting research on machine translation, optical character recognition or other areas where access to a large amount of text is helpful, please contact us. We encourage the use of public domain materials for these purposes and may be able to help.

+ *Maintain attribution* The Google "watermark" you see on each file is essential for informing people about this project and helping them find additional materials through Google Book Search. Please do not remove it.

+ *Keep it legal* Whatever your use, remember that you are responsible for ensuring that what you are doing is legal. Do not assume that just because we believe a book is in the public domain for users in the United States, that the work is also in the public domain for users in other countries. Whether a book is still in copyright varies from country to country, and we can't offer guidance on whether any specific use of any specific book is allowed. Please do not assume that a book's appearance in Google Book Search means it can be used in any manner anywhere in the world. Copyright infringement liability can be quite severe.

About Google Book Search

Google's mission is to organize the world's information and to make it universally accessible and useful. Google Book Search helps readers discover the world's books while helping authors and publishers reach new audiences. You can search through the full text of this book on the web at `http://books.google.com/`

DENKSCHRIFTEN

DER

KAISERLICHEN

AKADEMIE DER WISSENSCHAFTEN

MATHEMATISCH-NATURWISSENSCHAFTLICHE CLASSE.

SECHSUNDSECHZIGSTER BAND.

II. THEIL.

MIT 14 TAFELN.

IN COMMISSION BEI CARL GEROLD'S SOHN,
BUCHHÄNDLER DER KAISERLICHEN AKADEMIE DER WISSENSCHAFTEN.

Digitized by Google

AKA
0424

243.2

HARVARD UNIVERSITY.

LIBRARY

OF THE

MUSEUM OF COMPARATIVE ZOÖLOGY.

Apr. 11, 1904

GIFT OF

the "K. Akademie der Wissenschaften"

February 15, 1900

Digitized by Google

FEB 15 1900

Digitized by Google

AKA
0424

243.2

HARVARD UNIVERSITY.

LIBRARY

OF THE

MUSEUM OF COMPARATIVE ZOÖLOGY.

JAN 11, 1904

GIFT OF

the "K. Akademie der Wissenschaften"

February 15, 1900

Digitized by Google

FEB 15 1900

Digitized by Google

AKA
0424

243.2

HARVARD UNIVERSITY.

LIBRARY

OF THE

MUSEUM OF COMPARATIVE ZOÖLOGY.

Jan 11, 1904

GIFT OF

the "K. Akademie der Wissenschaften"

February 15, 1900

Digitized by Google

FEB 15 1900

Digitized by Google

AKA
0424

243.2

HARVARD UNIVERSITY.

LIBRARY

OF THE

MUSEUM OF COMPARATIVE ZOÖLOGY.

Jan 11, 1904

GIFT OF

the "K. Akademie der Wissenschaften"

February 15, 1900

Digitized by Google

FEB 15 1999

Digitized by Google

Digitized by Google

DENKSCHRIFTEN

DER

KAISERLICHEN

AKADEMIE DER WISSENSCHAFTEN.

MATHEMATISCH-NATURWISSENSCHAFTLICHE CLASSE.

SECHSUNDSECHZIGSTER BAND.

II. THEIL.

WIEN.

AUS DER KAISERLICH-KÖNIGLICHEN HOF- UND STAATSDRUCKEREI.

1898.

Digitized by Google

Digitized by Google

INHALT.

Seite

Über die Beulenpest in Bombay im Jahre 1897.

Albrecht und *Ghon:* II. Wissenschaftlicher Theil des Berichtes. *B.* Pathologisch-anatomische Untersuchungen mit Einschluss der pathologischen Histologie und Bacteriologie. (Mit 14 Tafeln) . . . . . 1—354

Digitized by Google

Digitized by Google

ÜBER

DIE BEULENPEST IN BOMBAY IM JAHRE 1897.

II.

WISSENSCHAFTLICHER THEIL DES BERICHTES.

B.

PATHOLOGISCH-ANATOMISCHE UNTERSUCHUNGEN MIT EINSCHLUSS DER PATHOLOGISCHEN HISTOLOGIE UND BACTERIOLOGIE

VON

Dr. HEINRICH ALBRECHT UND **Dr. ANTON GHON,**

ASSISTENTEN AM PATHOLOGISCH-ANATOMISCHEN INSTITUTE IN WIEN.

(UNTER MITWIRKUNG DES HILFSARZTES **Dr. RUDOLF PÖCH.**)

Mit 14 Tafeln.

VORGELEGT IN DER SITZUNG VOM 17. MÄRZ 1898.

Inhaltsverzeichniss.

	Seite
Einleitung	3 [229]
I. Fälle mit primärem Bubo	5 [231]
A. Fälle mit primärem Halsbubo	5 [231]
Fall 1/IX (Bhavoo Sadu)	5 [231]
Fall 2/XV (Kondi Krishna)	13 [239]
Fall 3/XXI (Sacoo Cumbla)	18 [244]
Fall 4/XXII (Dhondu Saddoo)	24 [250]
Fall 5/XXX (Bhagee Yemma)	28 [254]
Fall 6/XLVI (Vistnu Sakharam)	33 [259]
B. Fälle mit primärem axillaren Halsbubo	35 [261]
Fall 7/I (Francis Xavier Desouza)	35 [261]
Fall 8/XIII (Rama Jewa)	40 [266]
Fall 9/XXIII (Dhoru)	46 [272]
Fall 10/XXIX (Ittoo Koosaba)	51 [277]
Fall 11/XXXI (Lumba Bahojee)	56 [282]
Fall 12/XXXIV (Shewa Appa)	61 [287]
Fall 13/XXXVI (Bageerathi)	66 [292]
Fall 14/XXXVIII (Bhagu)	72 [298]
Fall 15/XL (Moorar Ramjee)	76 [302]
Fall 16/XLII (Chiwa Makan)	82 [308]
Fall 17/XLV (Phankoo Natto)	85 [311]
Fall 18/XLVIII (Bayio Aranjee)	89 [315]
Fall 19/XLIX (Gopall Laximon)	98 [324]
C. Fälle mit primärem inguinalen Bubo	104 [330]
Fall 20/II (Laximon Govint)	104 [330]
Fall 21/IV (Arjoon Teelu)	111 [337]
Fall 22/V (Bolkrishne Tatia)	116 [342]
Fall 23/VI (Dogdu Laximon)	120 [346]
Fall 24/VII (Bayo)	126 [352]
Fall 25/VIII (Jajrow Sookhlal)	131 [357]
Fall 26/X (Gajanam Venayak)	135 [361]
Fall 27/XIV (Mahadia Khristna)	142 [368]
Fall 28/XVI (Rama Mahadu)	146 [372]
Fall 29/XVIII (Rugha Gangha)	150 [376]
Fall 30/XIX (Suckaram Gookaram)	157 [383]
Fall 31/XXIV (Bably Arjoon)	162 [388]
Fall 32/XXVII (Badhloo)	167 [393]
Fall 33/XXXII (Dhondu Appa)	170 [396]
Fall 34/XXXV (Bala Ishram)	175 [401]
Fall 35/XXXVII (Dajee Vittu Sawant)	184 [410]

Digitized by Google

Seite

Fall 36/XXXIX (Sonoo Rama) . . . . . 189 [415]
Fall 37/XLI (Khuman Suhi) . . . . . 193 [419]
Fall 38/LI (Bhania Kura) . . . . . 198 [424]
II. Fälle ohne primärem Bubo . . . . . 203 [429]
A. Primäre Pestpneumonien . . . . . 203 [429]
Fall 39/XI (Sukubai) . . . . . 203 [429]
Fall 40/XXXIII (Boodhu Chundun) . . . . . 206 [432]
Fall 41/XLIII (?) . . . . . 213 [439]
B. Fälle mit allgemeiner Drüsenschwellung 218 [444]
Fall 42/XLIV (Mathias Fernandez) . . . . . 218 [444]
Fall 43/XLVII (Durgoh Byahu) . . . . . 221 [447]
Fall 44/L (Kristna Joti) . . . . . 226 [452]
III. Fälle von Marasmus nach Pest . . . . . 229 [455]
Fall 45/XII (Janki Aoyojo) . . . . . 229 [455]
Fall 46/XXVI (?) . . . . . 232 [458]
IV. Fälle von Secundärerkrankungen nach Pest 236 [462]
Fall 47/XVII (Ramchandra Doorghu) . . . . . 236 [462]
Fall 48/XX (Govind Pandoo) . . . . . 239 [465]
V. Anhang . . . . . 243 [469]
Influenza-Pneumonie . . . . . 243 [469]
Gonococcen-Peritonitis . . . . . 246 [472]

Seite

Cholera . . . . . 248 [474]
Tabellarische Übersicht der zur Obduction gekommenen Pestfälle . . . . . 252 [478]
Zusammenfassung unserer anatomischen, histologischen und bacteriologischen Befunde bei der Pest des Menschen . . 254 [480]
1. Allgemeine Leichenveränderungen . . . . . 254 [480]
2. Äusseres Integumentum . . . . . 255 [481]
3. Muskel, Periost, Knochen und Knochenmark . . 259 [485]
4. Lymphdrüsen und Lymphgefässe . . . . . 260 [486]
5. Blut . . . . . 285 [511]
6. Milz . . . . . 303 [529]
7. Herz, Pericardium und Gefässe . . . . . 306 [532]
8. Respirationsorgane . . . . . 308 [534]
9. Verdauungsorgane . . . . . 313 [539]
10. Harn und Geschlechtsorgane . . . . . 320 [546]
11. Centralnervensystem und seine Hüllen . . . . . 321 [547]
Protokoll über die bacteriologischen Blutuntersuchungen bei Pestkranken . . . . . 327 [553]
Erklärung der Abbildungen . . . . . 351 [577]

Digitized by Google

Einleitung.

Eine der Hauptaufgaben, welche der nach Bombay zur Erforschung der Beulenpest entsandten Commission zufielen, betraf das Studium der pathologischen Anatomie dieser Seuche. Das Gebiet derselben war ja noch so wenig durchforscht wie bei keiner anderen Infectionskrankheit, und Virchow musste gelegentlich seines Vortrages über die Pest in der Berliner medicinischen Gesellschaft am 19. Februar 1879 die Zuhörer »um diejenige Entschuldigung bitten, die jeder in Anspruch nehmen muss, der über etwas spricht, von dem er eigentlich nichts versteht. Ich spreche«, fuhr er fort, »zwar nicht wie der Blinde von den Farben, aber doch nur nach den Anhaltspunkten, welche gewisse Analogien der Pest mit Krankheiten, die uns geläufig sind, mir darbieten. Wenn man die Pestliteratur durchgeht, so braucht man nicht lange zu lesen, um gänzlich widerstreitende Angaben anzutreffen, und es wird schwer, diejenigen Autoren herauszusuchen, welche Einem passen.« So richtig diese Worte Virchow's sind, so muss doch an jene kurze kritische Zusammenfassung der pathologisch-anatomischen Befunde bei der Pest erinnert werden, die Griesinger im Jahre 1857 gab und die viele Hauptpunkte des ganzen Processes bereits feststellte. Seit dieser Zeit bis zur Abreise der Commission waren unsere Kenntnisse nur durch eine einzige Arbeit bereichert worden, die von dem Japanesen Aoyama stammt und ein weites Gebiet zur Forschung in anatomischer Beziehung offen liess.

So hoffnungsvoll daher auch der Commission das Feld ihrer Arbeit erschien, ebenso ungewiss waren aber die Aussichten auf Erlangung von Material, besonders da die Zeitungsnachrichten über den Widerstand der einheimischen Bevölkerung ärztlichen Massnahmen gegenüber berichteten.

Dem Umstande jedoch, dass die Commission die erste am Platze war, verdankt sie eine glückliche Erreichung ihres Zieles. Dasselbe wurde — wie selbstverständlich — in erster Linie durch das bereitwillige Entgegenkommen der englischen Behörden gefördert, vor Allem durch die verständnissvolle Energie des Surg-Colonel Dr. Weir, I. Health-Officier von Bombay, der es veranlasste, dass der Leiter des Arthur Road Spitales Dr. Choksy uns das Leichenmateriale desselben überliess.

Die im Folgenden mitgetheilten Obductions-Befunde stammen daher zum grössten Theile von Leichen, die wir im Arthur Road Spitale secirten. Nur zwei verdanken wir der Freundlichkeit des Professors Childe vom Medical College in Bombay, der uns gestattete, die betreffenden Obductionen im Jamset Jeejeebhoi Hospital vorzunehmen, wofür ihm an dieser Stelle unser bester Dank ausgesprochen sei. Eine Section nahmen wir ferner im europäischen St. George Hospitale vor. Im Ganzen beläuft sich die Anzahl der von uns durchgeführten Leicheneröffnungen auf 53. Unter diesen befinden sich 48, die theils an acuter Pest, theils an Nachkrankheiten oder Marasmus nach Pest verstorben waren, ferner 2 Fälle von Cholera, 1 Fall von diffuser Gonococcenperitonitis und 1 Fall von Influenza-Pneumonie.[1] Es waren dies ausschliesslich Leichen von Hindu niederster Kasten; nur 2 waren Leichen von Goanesen (Christen).

In jenem Theile, der an der Spitze unseres Gesammtberichtes eine kurze Geschichte der Expedition und ihrer Schicksale enthält, sind bereits in genügendem Masse die äusseren Schwierigkeiten bei der Durchführung der Obductionen betont worden, und wir wollen hier davon absehen, auf dieselben nochmals einzugehen. Aber in ihnen liegt zum grössten Theile der Grund, dass unsere Protocolle und Untersuchungen mitunter Lücken aufweisen. Obwohl wir redlich bestrebt waren, jeden einzelnen Fall in möglichst erschöpfender Weise zu untersuchen, so muss doch zugegeben werden, dass z. B. die Untersuchungen der Nasenhöhle und ihrer Nebenhöhlen, der Gelenke, des Knochenmarks in einer zu geringen Anzahl von Fällen geschehen

[1] Ein Fall *(Sullsa Peeroji,* secirt am 19. Juni), der an croupöser Pneumonie (reiner Diplococceninfection) starb, wurde zu weiteren Untersuchungen nicht verwendet.

Digitized by Google

ist. Wir hatten eben auf allerlei Rücksichten zu achten. Vor Allem scheuten wir davor zurück, besonders tiefgehende Eingriffe oder gar Entstellungen an den Leichen vorzunehmen, da wir wussten, dass dieselben den Angehörigen nach der Section wieder übergeben wurden. Um dies richtig beurtheilen zu können, muss man sich in unsere Situation versetzen, die an und für sich eine Menge von anderen Schwierigkeiten für uns bot. Vor allem Anderen wären hier jene zu nennen, die unsere nur unvollkommene Kenntniss der englischen Sprache mit sich brachte. Bei unseren Arbeiten im Spitale hatten wir nur mit Eingeborenen zu verkehren, indem der Leiter derselben ein Parse, der eine Assistent ein Hindu, u. zw. Brahmine, der andere ein eingeborener Jude war. Es galt nun einerseits das Zutrauen, dass die Genannten von Anfang an zu uns gefasst hatten, zu bewahren und andererseits doch mit allen Mitteln darauf zu dringen, dass unsere Wünsche in Betreff des Materiales erfüllt wurden und dass wir nicht aus der einmal erlangten günstigen Position verdrängt würden. Dabei waren wir fast in Allem auf uns allein angewiesen.

Sämmtliche Sectionsprotokolle wurden sofort während der Vornahme der Obduction dictirt und sind von dem Hilfsarzte der Commission, Herrn Dr. R. Pöch, gewissenhaft nachgeschrieben worden.

Die nach Europa mitgebrachten anatomischen Präparate haben wir, um ihren Farbenreichthum nach Möglichkeit zu bewahren, in der Weise conservirt, dass wir sie auf kurze Zeit (6—12 Stunden) in eine Mischung von Müller'scher Flüssigkeit und schwacher Formollösung legten und hierauf nach kurzem Auswässern in 80% Alkohol aufbewahrten. Dadurch war es möglich, besonders die Blutungen in ihrer natürlichen lebhaftrothen Farbe zu erhalten.

Die zahlreichen zur histologischen Untersuchung bestimmten Organstücke conservirten wir zum grössten Theile und sorgfältigst ebenfalls in einer Mischung von Müller'scher Flüssigkeit und 10% Formol, da wir schon vorher in Europa mit dieser Conservirungsflüssigkeit die besten Erfahrungen gemacht hatten. Nur ein geringer Theil der Präparate wurde in starkem Alkohol fixirt. In der früher genannten Mischung verblieben die Präparate nur wenige Tage, um hierauf in Alkohol steigender Concentration weiter gehärtet zu werden. In Bombay nahmen wir, in Anbetracht der ungünstigen Verhältnisse unseres Laboratoriums, die auch schon bereits in dem geschichtlichen Theile unseres Gesammtberichtes in genügender Weise auseinandergesetzt wurden, nur mehr orientirende histologische Untersuchungen vor. Eine systematische Anfertigung von Schnittpräparaten und genaue Durchmusterung unseres sehr umfänglichen histologischen Materiales geschah erst in Wien; erstere wurde dem Hilfsarzte Herrn Dr. R. Pöch, der sich auch späterhin freiwillig in den Dienst der Commission stellte, übertragen, der fast sämmtliche ausserordentlich zahlreichen Schnittpräparate anfertigte. Zur Einbettung wurde fast ausschliesslich die gebräuchliche Celloidin-Methode verwendet, nur in seltenen Fällen die Paraffinmethode. Die zur Untersuchung genommenen Schnitte hatten eine Dicke von 8—18 μ. An Färbungsmethoden wendeten wir die Doppelfärbung mit Hämalaun- oder Hämatoxylin-Eosin, manchmal auch die Färbung nach van Gieson an. Zur Bacterienfärbung erzielten wir gute Resultate mit Boraxmethylenblau, die besten aber mit dem polychromen Methylenblau nach Unna. Bemerkt sei, dass wir immer zur Differenzirung mit 95% Alkohol mehr oder weniger stark verdünnte Glycerinäthermischung anwendeten. Eine derartige Verdünnung leistete uns ausgezeichnete Dienste. Ausserdem wurden Schnitte fast jedes einzelnen Organstückes nach der Weigert'schen Modification der Gram'schen Methode gefärbt und untersucht.

Besonders erschwert waren die bacteriologischen Untersuchungen an der Leiche, u. zw. sowohl in Folge des Raummangels in unserem Secirraume, als auch in Folge der grossen Entfernung unseres Laboratoriums vom Spitale. Je nach der Grösse der Organe wurden dieselben zur äusserlichen Sterilisation entweder für einige Zeit in Sublimatlösung gelegt und sodann mit heissen Instrumenten abgeglüht und eingeschnitten, oder sie wurden direct mit glühenden Instrumenten an ihrer Oberfläche sorgfältig versengt und sodann ebenfalls mit in der Flamme sterilisirten Instrumenten eingeschnitten. So gelang es uns, im Allgemeinen grössere Verunreinigungen in den Culturen zu vermeiden, was durch die Übereinstimmung unserer Befunde in den Aussaaten, in den Deckglas- und histologischen Präparaten bewiesen ist.

Mit Rücksicht auf den leichteren Transport vom Spitale zu unserem Laboratorium mussten wir uns begnügen, die Aussaaten statt in Petri'schen Schalen sehr häufig in Eprouvetten mit schief erstarrtem Nähr-

Digitized by Google

materiale anzulegen unter Herstellung mehrerer Verdünnungen. Wir verwendeten gewöhnlichen alkalischen Agar, Glycerin- und Serumagar. Die angelegten Aussaaten wurden nun stets der Brüttemperatur (37° C.) für 48—72 Stunden ausgesetzt. Von den verschiedenen Organen wurden zahlreiche Deckglaspräparate angefertigt und sofort fixirt. Nur einen Theil derselben untersuchten wir gleich in Bombay, die übrigen wurden genauest geordnet, signirt und sofort zur Mitnahme nach Wien verpackt, wo sie erst einer sorgfältigen Durchmusterung unterzogen wurden. Zur Färbung derselben verwendeten wir verschiedene Anilinfarben in wässerig alkoholischer Lösung, am häufigsten Löffler'sches Methylenblau. Zur Darstellung der Kapseln leistete uns die amerikanische, ursprünglich für Geisselfärbung angegebene Methode nach Pittfield (Erwärmen in einem vor dem Gebrauche hergestellten Gemische aus Solutio aluminis 1 Theil, concentrirter alkoholischer Gentianaviolettlösung 10 Theile, zusammen mit dem gleichen Volumen 10 % Tanninlösung) ausgezeichnete Dienste.

Über die Methode der Blutuntersuchungen an Lebenden soll in dem dieselben behandelnden Capitel berichtet werden.

Was nun in Folgendem die Eintheilung des Stoffes anbelangt, so sind jedem Sectionsprotokolle zunächst sämmtliche bacteriologische und histologische Untersuchungen, die wir am einzelnen Falle vorgenommen haben, angeschlossen und am Schlusse jedes einzelnen die Resultate derselben in Form einer kurzen, zusammenfassenden Epikrise besprochen. Die verschiedenen Fälle sind in folgender Weise geordnet: Zunächst sind angeführt jene, bei denen wir einen primären Bubo nachweisen konnten. Daraus ergibt sich die Eintheilung in Fälle mit primärem Hals- (6), primärem axillaren (13) und primärem inguinalen (19) Bubo. Wir unterscheiden fernerhin Fälle ohne primären Bubo, das sind die primären Pestpneumonien (3) und jene mit allgemeiner Drüsenschwellung, bei denen wir keinen primären Bubo auffinden konnten (3). Denselben sind 2 Fälle von reinem Pestmarasmus und 2, die mehr zufälligen Secundärerkrankungen nach Pest erlagen, angereiht. Den Schluss bildet ein Anhang, der die Obductionsprotokolle jener Fälle, die mit der Pest in keinem Zusammenhange stehen, als in dem, dass intra vitam die Diagnose auf Pest nicht vollständig ausgeschlossen werden konnte, enthält.

In einer grösseren zusammenfassenden Besprechung haben wir endlich die Resultate unserer Untersuchungen dargestellt.

Was die anatomische Nomenclatur betrifft, so waren wir bestrebt, uns der Nomina anatomica (B. N. A.) zu bedienen, heben aber ausdrücklich hervor, dass wir uns zur Bezeichnung der inguinalen Lymphdrüsengruppen an die bequemere und einfachere Nomenclatur des Gegenbaur'schen Lehrbuches (1892) gehalten haben.

I. Fälle mit primärem Bubo.

A. Fälle mit primärem Halsbubo.

Fall 1/IX. [1]

Bhavoo Sadu,[2] 22jähriger Hindu, Diener, wurde am 6. März um 11 Uhr Vormittags ins Spital aufgenommen, angeblich am III. Krankheitstage, und starb am 8. März um 9 Uhr 20 Minuten Vormittags am V. Krankheitstage. Die Section wurde ungefähr eine Stunde post mortem vorgenommen.

Männliches Cadaver, 150 *cm* lang, von gracilem Knochenbau, gut entwickelter Musculatur, gut genährt. Todtenstarre stark entwickelt. Todtenflecke an den abhängigen Körperpartien diffus.

Gesicht asymmetrisch, linke Gesichtshälfte geschwollen, und zwar ziemlich gleichmässig bis hinaufreichend über das Planum temporale rechterseits. Auch die äussere Hälfte beider Augenlider etwas

[1] Bei der Numerirung der einzelnen Fälle bedeuten die arabischen Ziffern die fortlaufende, die römischen die ursprünglich in Bombay gewählte Numerirung. Es war nothwendig, letztere beizubehalten, da die aus den einzelnen Fällen gewonnenen Pestculturen, mit welchen die im III. Theile unseres Berichtes enthaltenen Versuche ausgeführt wurden, dieselbe Bezeichnung führen.

[2] Vergl. Krankengeschichte II. A. p. 24.

Digitized by Google

ödematös. Gegen die Mittellinie zu reicht das Ödem bis zum rechten Nasenflügel und zum rechten äusseren Mundwinkel. Nach hinten zu setzt es sich über die Parotisgegend auf die Aussenfläche des Halses fort, so dass Hals- und Nackengegend auffallend geschwollen erscheinen. Diese ödematöse Durchtränkung setzt sich unter das Kinn bis über die Mittellinie nach links fort, das Kinn freilassend, und begrenzt sich nach abwärts ohne scharfe Grenze an der vorderen Fläche des Thorax, zwei Finger breit über der rechten Mamilla. Nach aussen erstreckt es sich über die ganze rechte Schulter- und Nackengegend bis auf den Rücken. Die Haut in der rechten Submaxillargegend, nach hinten zu bis zum vorderen Cucullaris-Rand reichend, etwas prominent, bräunlich gefärbt. Die Epidermis unterhalb des rechten Ohres in Form vieler, kleiner, mit seröser Flüssigkeit gefüllter Blasen abgehoben. Entsprechend diesem, im Vorstehenden beschriebenen Gebiete, unter dem rechten Unterkiefer und rechten Ohr fühlt sich die Geschwulst sehr derb, pastös an. Weiter in der Umgebung dieser Stelle fühlt sich das Infiltrat weicher pastös an, in der Gegend des Thorax und der Schulter wie schwappend. Wo die Consistenz eine weichere oder fast fluctuirend weiche ist, ist die Haut leicht verschieblich und faltbar, aber im Bereiche der früher beschriebenen, ungemein derb infiltrirten Partien, erscheint die Haut kaum verschieblich, nicht faltbar, wie mit den tiefer liegenden Schichten verwachsen. An der rechten Stirnhälfte eine Fingerbreite über dem Augenbrauenbogen eine ungefähr 4 *cm* lange, $1^1/_2$ *cm* breite, braune, vertrocknete Excoration. Die Gruben der linken Halsseite sind von entsprechender Tiefe. Bei der Präparation der Schädeldecken fliesst aus dem succulenten Binde- und Fettgewebe, das beträchtlich verbreitert ist, reichlich klares gelbliches Serum ab. Beim Einschneiden in der rechten Schultergegend findet sich das succulente Gewebe fast ebenso reichlich serös, über dem Schlüsselbein serös-hämorrhagisch durchtränkt. In der Gegend des Acromions eine etwas grössere, scharf begrenzte, subcutane Blutung. Diese seröse Durchtränkung des Bindegewebes reicht hinten nicht über die Mittellinie nach links. In beiden Achselhöhlen und Cubiten keine Lymphdrüsen tastbar.

Thorax entsprechend lang und breit, symmetrisch, gut gewölbt, Abdomen im Niveau des Thorax.

Bauchdecken gut gespannt.

Am äusseren Genitale nichts Pathologisches.

In beiden Leistengegenden erbsengrosse, ziemlich harte Drüsen palpabel.

In den Kniekehlen keine Veränderungen bemerkbar.

Keine Ödeme an den unteren Extremitäten.

Die Sohlenhaut stark rissig, mit oberflächlich vernarbten Stellen bedeckt. Sonst nirgends frische Wunden oder frisch vernarbte Stellen sichtbar.

In den mittleren Partien der Schädeldecken, im Bindegewebe zerstreut, punktförmige Blutungen. Schädeldach länglich-oval, geräumig, symmetrisch. Der Längsdurchmesser 18 *cm*, der quere $11^1/_2$ *cm*, der Umfang 50 *cm* messend. Der Schädelknochen ist bis etwas mehr als $^1/_2$ *cm* dick. Spongiosa fast überall spärlich erhalten. Glastafel nirgends verdickt. Die Gefässfurchen und die Gruben der Pacchioni'schen Granulationen seicht, die Nähte erhalten. Auch im Periost beider Scheitelbeine und des Hinterhauptbeines kleine, bis erbsengrosse, ziemlich reichliche, stellenweise confluirende Hämorrhagien.

Dura mater gut gespannt, blutarm, zart. Sichelblutleiter flüssiges Blut enthaltend. An der Gehirnbasis sind die Gefässe zartwandig, ungemein enge; Meningen ziemlich blutreich, ebenso an der Convexität. Rinde überall gleichmässig breit, grau-röthlich. Das weisse Marklager von reichlichen Blutpunkten durchsetzt. Consistenz desselben, der kurzen Zeit post mortem entsprechend, ziemlich derb. Ventrikel ziemlich eng, einige Tropfen klaren Serums enthaltend. Plexus lateralis gleichmässig blutroth. Stammganglien normal gebildet, auf dem Durchschnitte ziemlich blutreich. Die Recessus laterales des vierten Ventrikels besitzen etwas granulirtes Ependym. Kleinhirn ebenfalls ziemlich blutreich. In Pons und Medulla nichts Pathologisches.

Die früher beschriebene seröse Durchtränkung des Unterhaut-Binde- und Fettgewebes am Thorax setzt sich noch ungefähr zwei Querfinger breit, in geringerem Grade entwickelt, nach links von der Mittellinie zu fort, hinabreichend bis in die Gegend der Brustwarze nahe der Mittellinie, nach links hin in der Höhe der fünften Rippe; im subcutanen Bindegewebe eine circa guldenstückgrosse, frische Hämorrhagie. Eine eben-

Digitized by Google

solche unter der linken Clavicula. Das Binde- und Fettgewebe an der ganzen rechten Halsseite enorm ödematös und hämorrhagisch infiltrirt, ebenso die Gegend des Sterno-cleidomastoideus und insbesondere die Clavicularportion desselben. Diese hämorrhagische Infiltration reicht nach rückwärts bis in die Gegend des Nackens. Hier finden sich ferner sehr zahlreiche, bis wallnussgrosse, vollständig hämorrhagisch infiltrirte, ziemlich derbe Lymphdrüsen zur Seite der grossen Gefässe und hinter denselben (Lymphoglandulae cervicales superf. et profundae.)

Die Schleimhaut des weichen Gaumens und der Uvula, des Zungengrundes, der Tonsillen, der Epiglottis, besonders an ihrem Rande und ihrer vorderen Fläche, und die rechte ary-epiglottische Falte von ganz enorm reichlicher, seröser Flüssigkeit durchtränkt, plump geschwollen; die Schleimhaut über diesen Partien theils gelblich transparent, theils trübe röthlich; Tonsillen selbst klein, nicht pathologisch verändert. Die rechte ary-epiglottische Falte so hochgradig ödematös, dass sie den rechten Sinus piriformis vollständig ausfüllt, und in demselben Niveau mit dem grossen Zungenbeinhorn steht. Dieses gelbliche, erzitternd weiche Ödem reicht bis an die Basis der Aryknorpel hinab. Die Schleimhaut der rechten Larynxhälfte, und zwar besonders über dem rechten falschen Stimmbande, bis über die Mittellinie des Larynx nach links vorgewölbt. Der Morgagni'sche Ventrikel von einer wie prolabirt aussehenden Schleimhaut ausgefüllt. Das rechte Stimmband ebenfalls von gelblich serösem Infiltrat geschwollen.

Die Lymphdrüsengruppen längs der rechten grossen Halsgefässe in der Regio submaxillaris, nach hinten bis in die Gegend der Parotis und des Ohres, sämmtlich vergrössert, gleichmässig dunkelschwarzroth, hämorrhagisch infiltrirt, mit der Musculatur, welche ebenfalls reichlich hämorrhagisch ist, und mit dem die Drüsen, Muskel und Gefässe umgebenden, ebenso derb infiltrirten Bindegewebe wie verwachsen. Die Wand der Vena jugularis rechterseits von zahllosen, verschieden grossen, nicht confluirenden Hämorrhagien durchsetzt. Auch längs der Vena jugularis der linken Seite finden sich einige über haselnussgrosse, total hämorrhagisch infiltrirte Lymphdrüsen. Auch hier erscheint das Bindegewebe sulzig-hämorrhagisch infiltrirt und die Venenwand ebenso an einigen Stellen in geringerem Grade von Blutungen durchsetzt.

Linke Lunge im Bereiche des Oberlappens angewachsen. An der Pleura des Unterlappens und auch des Oberlappens (hier in geringerer Anzahl) zahlreiche Ecchymosen. Die Lunge fühlt sich lufthältig an, ist ziemlich klein, erscheint auf dem Durchschnitte sehr blutreich, etwas ödematös, die Bronchialschleimhaut etwas geröthet. Rechte Lunge ebenfalls in ihren hinteren Partien durch Bindegewebsmembranen, die sehr stark schwappend ödematös sind, angewachsen. An der Pleura des Unter- und Oberlappens zahllose kleine Ecchymosen. Lunge klein, lufthältig, in den hinteren Partien etwas derber. Auf dem Durchschnitte erscheinen die vorderen Lungenpartien lufthältig, ziemlich blutreich, die hinteren etwas collabirt, stärker ödematös, sehr blutreich, hypostatisch.

Im Herzbeutel etwas mehr gelbliches Serum, Pericard zart, an der Aussenfläche ein Paar Gruppen von Ecchymosen. Linker Ventrikel contrahirt, rechter schlaff. Im linken Herzen reichliches, halbflüssiges, dunkelrothes Blut. Im rechten Herzen reichliche, halbflüssige Blutmassen. Klappenapparate zart, Herzfleisch ziemlich fest.

Die Lymphdrüsen in der Umgebung der Bronchien anthracotisch, nicht geschwollen.

Leber kaum etwas vergrössert, Oberfläche glatt, Kapsel zart, stellenweise kleinste punktförmige Hämorrhagien sichtbar. Die vorderen Ränder scharf, Consistenz nur etwas vermindert. Auf dem Durchschnitte das Gewebe wenig blutreich, Läppchenzeichnung etwas undeutlicher, Farbe graubraun.

Gallenblase gut mit dunkler Galle gefüllt, unter ihrer Serosa vereinzelte Blutungen sichtbar.

Milz etwa um ein Drittel vergrössert. Kapsel leicht getrübt, ziemlich zart. Auf dem Durchschnitt blutroth gefärbt, Pulpa etwas vorquellend, ziemlich leicht ausstreifbar, das grobe Stroma etwas vermehrt, Follikel hie und da als graue Punkte wahrnehmbar; zerstreut finden sich im Milzgewebe scharf abgrenzbare, stärker prominente, dunkelroth gefärbte Herde von Hanfkorn- bis Erbsengrösse.

Nieren vergrössert, plump, schlaffer. Kapsel leicht abziehbar, Oberfläche glatt. Auf dem Durchschnitt ziemlich blutreich. Rinde und Columnae Bertini deutlich verbreitert, etwas vorquellend, enthalten spärliche punktförmige Blutungen; Glomeruli etwas vergrössert und prominent, Pyramiden grauroth, heben sich gegen

Digitized by Google

die gelblich-graue Rindenschichte gut ab. Schleimhaut des Nierenbeckens und der Ureteren nicht verändert.

In der mässig gefüllten Harnblase klarer, gelblicher Urin.

Die oberflächlichen und tiefen inguinalen Lymphdrüsen etwas vergrössert, isolirt, derb, grau-röthlich gefärbt, auf dem Durchschnitt etwas blutreicher.

Die retroperitonealen Lymphdrüsen längs der grossen Gefässe (Lymphoglandulae coeliacae, lumbales et iliacae) ebenso vergrössert, ebenfalls isolirt, ziemlich derbe, auf dem Durchschnitte blutreich, saftig, röthlich-gelblich, etwas vorquellend.

Im Magen schleimige, von schwarzbraunen Flocken durchsetzte Massen. Die Schleimhaut, besonders längs der grossen Curvatur, von zahllosen bis hirsekorngrossen, auf den Höhen der Falten confluirenden Blutungen durchsetzt und allenthalben etwas stärker gefaltet. Im Duodenum nichts Pathologisches. Im Dünndarm gallig gefärbte Chymusmassen, Schleimhaut dünn. Im ganzen Dickdarme zahllose, punktförmige Blutaustritte in der Schleimhaut, diese selbst fleckig geröthet, von galligen, schleimigen Fäcalmassen bedeckt. Pankreas und Nebennieren nicht pathologisch verändert.

Die am 7. März, am IV. Krankheitstage, vorgenommene bacteriologische Blutuntersuchung ergibt sehr reichliche Reinculturen von Pestcolonien.

Bacteriologischer Befund.

1. Die Aussaaten aus einer mit klarer, seröser Flüssigkeit gefüllten Hautblase der rechten Halsseite unterhalb des Ohres zeigen ausschliesslich Pestcolonien in spärlicher Menge; im Condenswasser der Agarröhrchen findet sich ein flockiger Niederschlag, der im Deckglaspräparat zu Ketten angeordnete Pestbacillen zeigt, die von deutlichen Kapseln umgeben sind.

2. In der Ödemflüssigkeit am Kopfe, hinter dem rechten Ohre, findet man mikroskopisch neben spärlichen Coccenformen vereinzelte Pestbacillen in typischen Formen mit bipolarer Färbung.

In den Aussaaten zeigen sich ausschliesslich Colonien einer weissen Staphylococcenart (15 Colonien).

2 *a).* Das hämorrhagische Ödem der rechten Brustseite zeigt mikroskopisch ziemlich reichlich Pestbacillen, einzeln und als Diplobacillen, gut und bipolar gefärbt.

3. Im Ödem an der unteren Seite des Kleinhirns lassen sich weder mikroskopisch noch culturell Bacterien nachweisen.

4. Die Aussaaten aus der Flüssigkeit vom linken Gehirnventrikel zeigen keine Pestcolonien, wohl aber einige Colonien einer nicht näher bestimmten Bacillenart (Verunreinigung).

5. Die Aussaaten aus dem Harn bleiben steril.

6. In den Aussaaten aus einer hämorrhagisch infiltrirten Lymphdrüse der rechten Halsseite finden sich ausschliesslich Pestcolonien in sehr reichlicher Menge.

7. In einer zweiten Lymphdrüse der rechten Halsseite finden sich mikroskopisch ziemlich reichlich Pestbacillen, meist einzeln, ovoid und länglich gestaltet, gut und bipolar gefärbt, oder als blass gefärbte ovoide und rundliche, sowie als Ringformen. An vielen Bacillen sieht man in den mit wässeriger Fuchsinlösung gefärbten Präparaten eine deutliche Kapsel, blässer tingirt und scharf abgegrenzt. In den später mit Pittfield's Gemisch behandelten Präparaten ist die Kapsel auch noch sehr schön darstellbar als blass violetter, scharf begrenzter Hof um den stärker tingirten Bacillenleib. In diesen Präparaten sieht man ausserdem noch grössere, blassviolette, wie gebläht aussehende Gebilde, die in der Mitte einen winzig kleinen, stark tingirten Punkt zeigen (Degenerationsformen).

8. In den Aussaaten aus dem Blute vom linken Vorhof finden sich reichlich und ausschliesslich Pestcolonien.

Digitized by Google

9. In den Aussaaten aus der Galle gehen ausschliesslich Pestcolonien an (10 Colonien). In den Deckglaspräparaten von diesen Colonien sieht man neben den typischen ovoiden Formen ziemlich viele gewundene Fäden.

10. Präparate aus den Faeces vom Dickdarm zeigen reichlich plumpe Kurzstäbchen, vorwiegend einer Art, gleichmässig gefärbt; unter diesen finden sich auch ovoide Formen mit bipolarer Färbung, die man als Pestbacillen ansprechen könnte.

Die in Petri'schen Schalen gemachten Aussaaten (Strichculturen) ergeben keine Pestcolonien. Wohl findet sich in der zweiten Platte bei der Durchmusterung derselben eine Colonie, die als Pestcolonie angesprochen wird (jedoch nicht typische Form), sich aber bei der Weiterprüfung nicht als solche erweist.

Histologischer Befund.

1. Hämorrhagische Drüse aus der rechten Nackengegend. Das Drüsengewebe vollständig durch Hämorrhagien zerstört, und zwar zum Theile ziemlich gleichmässig hämorrhagisch infiltrirt, zum Theile finden sich Inseln von polynucleären Leukocyten und enormen Haufen von Bacillen. Daneben sieht man auch in den hämorrhagisch infiltrirten Partien ziemlich gleichmässig zerstreut zumeist polynucleäre Leucocyten. In der Rindenschicht ist die hämorrhagische Infiltration besonders massig. Die peripherste Schichte der Drüse wird von einem ziemlich schmalen, mit Hämatoxylin blau gefärbten, fast continuirlichen Saum gebildet, der nur aus Bacillen besteht. Die fibröse Kapsel durch Hämorrhagien-, Bacillen- und Leucocyten-Infiltration auseinander geworfen. Ausserdem finden sich im Binde- und Fettgewebe unmittelbar ausserhalb der Kapsel zahlreiche stark erweiterte Lymphgefässe, die mit Blut, Rundzellen und massenhaften Bacillen erfüllt sind, so dass mehr als die Hälfte des Querschnittes von dem mit Hämatoxylin blau gefärbten Bacillen eingenommen, das Lumen kleinerer von demselben vollkommen verstopft ist. Die Wand vieler erweiterter Capillaren homogen, die Endothelzellkerne meistens schwach gefärbt, das Lumen ganz oder zum Theil mit glänzenden, von Eosin stark roth gefärbten Balken oder Schollen erfüllt. Die mehr peripheren Schichten des Binde- und Fettgewebes wie überschwemmt von einem Strome etwas weniger dicht gelagerter Bacillen nebst rothen Blutkörperchen und polynucleären Leukocyten.

Im Innern der Lymphdrüse nur an vereinzelten kleinen Stellen Körnchenzerfall der polynucleären Leukocyten. Auf mit Methylenblau gefärbten Schnitten sieht man im Innern der Lymphdrüse, wo die enorm grossen Bacillenhaufen liegen, die einzelnen Bacillen nur ganz schwach und undeutlich gefärbt, schattenhaft, oft die einzelnen gar nicht abgrenzbar. In den peripheren Schnitten des Bindegewebes dagegen sind sie wenn auch etwas schwächer als die Kerne, so doch scharf gefärbt und hier überall als Diplobacillen erkennbar, die häufig intracellulär gelagert sind.

2. Schnitte, welche durch die Vena jugularis int. und einige sie einscheidende Lymphdrüsen gehen, zeigen im Allgemeinen dasselbe Bild, wie die im Vorstehenden beschriebenen. Auch hier wechseln Hämorrhagien, Bacillen- und polynucleäre Leukocyten-Infiltration an In- und Extensität miteinander ab und scheiden die Venenwand ein. Zahlreiche mit polynucleären Leukocyten und Bacillenmassen vollgefüllte Lymphgefässe finden sich in der unmittelbaren Umgebung der Lymphdrüsen.

Die Bacilleninfiltration ist eine derartig hochgradige, dass dieselben geradezu zahllos über den ganzen Schnitt verbreitet sind; an vielen Stellen liegen sie in so dichten und grossen Haufen, dass sie bei einfacher Hämatoxylin-Färbung und schwacher Vergrösserung an der ziemlich intensiv blauen Farbe erkenntlich sind. Oder es sind die adventitiellen Gefässscheiden wie von rundzellenarmem Ödem auseinandergeworfen, das sich bei stärkerer Vergrösserung als aus zahllosen, gleichmässig vertheilten, aber etwas lockerer aneinander gelagerten Bacillen mit ziemlich spärlich dazwischen gelagerten Fibrinfäden bestehend zeigt. Die Endothelien der kleinen Blut- und Lymphgefässe der Gefässscheide auffallend gross, rundlich, oft ganz epithelähnlich, mit grossen, runden, manchmal bläschenähnlichen Kernen, so dass die Gefässlumina am Querschnitt ganz drüsenähnlich aussehen.

Digitized by Google

Die Gefässwand vielfach homogen aussehend, das Gefässlumen häufig von einem homogenen Balkenwerk oder Schollen erfüllt. Auch Durchschnitte von Nerven sind von hämorrhagischer Infiltration dicht eingescheidet. Ferner setzen sich reichliche Blutungen hinein in die Media der Vena jugularis fort und zwar bis unter das Endothel der Vene. Letzteres ist auf den untersuchten Schnitten überall erhalten; nur dort, wo diese Blutungen und zugleich grosse Bacillenhaufen die Musculatur bis in ihre obersten Schichten durchsetzen und in die Intima einbrechen, ist es in zusammenhängender Kette abgehoben oder es fehlt ganz. Auf mit Methylenblau gefärbten Schnitten sieht man neben den Blutungen ungemein reichliche, dicht gedrängte Bacillenmassen, welche die Muskelschicht und die Intima derart durchsetzen, dass entweder zahlreiche Bacillen zwischen dem abgehobenen Endothel und der eigentlichen Intima liegen oder zwischen den einzelnen aus ihrem Verbande gelösten Endothelien oder innerhalb derselben.

Von elastischen Membranen nichts sichtbar. Die Pestbacillen liegen auch im Bereiche der Blutungen nicht selten innerhalb von Rundzellen, sind entweder von der Form der Diplobacillen, zwischen den rothen Blutkörperchen oft zu deutlich gegliederten Fäden angeordnet, zeigen aber besonders dort, wo sie schütterer liegen, Coccenformen in verschiedener Grösse. Auf Schnitten, die nach Weigert's Fibrinfärbung behandelt sind, behält ein Theil zweifelloser Pestbacillen einen roth-violetten Farbenton.

3. Schnitte, aus dem hämorrhagisch infiltrirten Musculus sterno-cleido-mastoideus der rechten Seite angefertigt, zeigen die bindegewebigen Interstitien desselben auf weite Strecken von Blutungen durchsetzt, die auch zwischen die einzelnen Muskelfasern eindringen. Dieselben zeigen vielfach ihre Querstreifung erhalten, manche sind aber verbreitert, stellenweise wie aufgetrieben und ganz homogen. In den Blutaustritten reichliche polynucleäre Leukocyten und überall reichliche typische Pestbacillen nachweisbar.

4. Schnitte durch die rechtseitige, hochgradig geschwollene Plica aryepiglottica zeigen den Epithelüberzug derselben überall erhalten. Besonders an ihrer lateralen Seite, wo die Schleimhaut in den Sinus piriformis übergeht, ist das submucöse Bindegewebe derartig aufgelockert oder auseinandergeworfen, dass die einzelnen Bindegewebszellen mit spinnen- oder sternförmiger Anordnung ihrer Fortsätze und Bündel elastischer Fasern isolirt und nur um Gefässe in ihrer Lage erhalten sind. In den dadurch entstandenen feinen Maschen ganz homogene, weder fädige noch irgendwie granulirte Massen und keine Bacillen nachweisbar.

Unmittelbar unter dem Epithel erweiterte Lymphcapillaren mit ganz gleichmässig homogen aussehendem und mit Eosin schwach gefärbtem Inhalt. Die der Höhe der Plica entsprechende grössere Schleimdrüsengruppe nicht besonders verändert, in dem sie umhüllenden Bindegewebe stark erweiterte und gefüllte Blutgefässe, in denen sich reichliche polynucleäre Leukocyten finden. Erstere finden sich auch in der Submucosa dieser Stelle mit ziemlich dichter Infiltration von polynucleären Leukocyten.

Das subcutane Bindegewebe an der ganzen laryngealen Seite der Plica in ganz ähnlicher Weise verändert, wie auf der pharyngealen. Doch liegen hier in den feinen Maschen des aufgelockerten Bindegewebes neben wenigen rothen Blutkörperchen und polynucleären Leucocyten so massenhaft gleichmässig vertheilte Bacillen, dass es so aussieht, als hätten diese das Bindegewebe derartig auseinandergeworfen. Die Blutgefässe prall mit Blut gefüllt. An einzelnen Stellen erscheint die oberflächliche Hornschicht des Plattenepithelüberzuges in Form kleiner, oft nebeneinander stehender Bläschen abgehoben. In einzelnen von ihnen Pestbacillen auf mit Methylenblau gefärbten Schnitten nachweisbar. Im übrigen ist die Submucosa überschwemmt von Pestbacillen in typischer Form, hinaufreichend bis unmittelbar unter das Epithel. Sie sind häufig intracellulär gelagert und liegen reichlich in dem Blute der erweiterten Gefässe.

5. Schnitte durch die stark ödematöse Uvula ergeben im Allgemeinen denselben Befund. Nur finden sich in dem auseinander geworfenen Bindegewebe keine Bacillen, sondern nur ziemlich homogen aussehende geronnene Massen. Pestbacillen finden sich überhaupt nur als kleinere Gruppen in einigen Blutgefässen. Ebenso wie in der ödematösen Plica aryepiglottica sehr viele Mastzellen.

6. Das subcutane Bindegewebe, das die adenoide Substanz der rechten Tonsille einhüllt, in ganz derselben Weise verändert, wie das der Plica aryepiglottica an der laryngealen Seite. Nur

Digitized by Google

finden sich ausgedehntere Hämorrhagien und stellenweise Infiltration von polynucleären Leukocyten. Auch hier ist die Submucosa überschwemmt von enormen Massen typischer Pestbacillen. Dieselben infiltriren nicht nur die Submucosa bis unmittelbar an das Epithel, sondern dringen auch in Form von Zügen und Ketten in die Epithelschicht ein und liegen dann in zahlreichen kleinen, von der obersten verhornten Schichte begrenzten Bläschen oder zwischen den nicht abgehobenen Epithelien. Im übrigen ist das Oberflächenepithel vollkommen intact.

7. Schnitte durch die ödematöse Kopfhaut zeigen nur die tieferen Schichten des subcutanen Bindegewebes verbreitert, die einzelnen Bindegewebsbündel von einer gleichmässig homogen geronnenen Masse auseinandergedrängt. Pestbacillen nur sehr spärlich in einigen erweiterten Gefässen nachweisbar.

8. In Schnitten von der Haut der rechten Brustseite oberhalb der Mammilla ist das Rete Malpighii und das Corium ebenso unverändert, wie an der Kopfhaut. Die oberflächlichen Schichten des subcutanen Binde- und Fettgewebes reichlich durchsetzt von homogenen geronnenen Massen mit spärlichen polynucleären Leukocyten, dagegen die tiefen Schichten dicht infiltrirt und zerrissen von ausgetretenen Blutmassen, in welchen sich sehr reichliche Pestbacillen finden. Die zerrissenen Bindewebsbündel zwischen den Blutmassen oft ganz homogen.

9. Eine wenig vergrösserte lumbale Lymphdrüse zeigt ihre Structur vollständig erhalten, ihre Sinus erweitert und einzelne Keimcentren auffallend gross, ihre Capillaren stark und gleichmässig erweitert. Die die Sinus aufbauenden Zellen sehr gross, epithelähnlich mit einem oder mehreren grossen, bläschenförmigen Kernen und stellenweise Fetttröpfchen enthaltend. Ausserdem finden sich in den Sinus spärliche Rundzellen und rothe Blutkörperchen. In den Keimcentren Vermehrung der polynucleären Leukocyten. In zweien liegt ein schlanker kurzer Wurm, der der Grösse und Form nach der Filaria sanguinis Bankrofti entspricht. Irgendwelche Bacterien im Gewebe nicht nachweisbar, wohl aber ziemlich reichlich Pestbacillen im Blute der Capillaren.

10. Milz. Nicht nur die einzelnen Pulparäume mit Blut prall gefüllt, dasselbe findet sich auch zwischen dieselben reichlich ausgetreten. Ausser sehr reichlichen polynucleären Leukocyten finden sich überall grosse epithelähnliche Zellen mit einem oder mehreren grossen rundlichen oder gelappten Kernen, die den geschwollenen Endothelien der Pulparäume entsprechen. Die makroskopisch auffallenden, etwas prominenten, dunkel-blutrothen Herde von Linsengrösse grenzen sich mikroskopisch dadurch ab, dass sie viel zellärmer und dafür reicher an Blutaustritten sind, so dass eine ganz scharfe Grenze gegen das ungemein zellreiche übrige Milzgewebe gebildet wird. Im Bereiche dieser Herde sehr zahlreiche Filarien, die sich in der übrigen Milz nur vereinzelt finden, und stellenweise in Capillargefässen zu liegen scheinen. Pestbacillen finden sich in enorm reichlicher Menge über die ganze Milz zerstreut, sehr spärlich in den Follikeln, häufig intracellulär.

11. Leber. Die Leberepithelien gross, schlecht von einander abgrenzbar, mit ebenfalls grossem, blassblaugefärbten, bläschenartigen Kern und vereinzelte kleine Fetttröpfchen enthaltend. In der die Pfortadergefässe umgebenden Glisson'schen Kapsel kleinere Rundzelleninfiltrate und ganz vereinzelte Filarien, die ebenso vereinzelt in den Capillaren der nächsten Umgebung sich finden. In letzteren überall ziemlich reichliche Pestbacillen, manchmal dieselben vollstopfend.

12. Epithel und Submucosa der Gallenblase intact. Im subserösen Bindegewebe in der Gegend ihrer Verwachsung mit der Leber, sieht man auf den untersuchten Schnitten eine Blutung, die die Serosa nicht durchbricht, wohl aber stellenweise in die Muscularis eindringt. In derselben Pestbacillen in Form kleinerer dichtgedrängter Haufen auffindbar.

13. Niere. Die Epithelien der Rinde niedrig, von einander nicht abzugrenzen, die Harnkanälchen erweitert, theils granulirte, theils homogen aussehende Massen, selten Blut enthaltend. Die Glomeruli von unregelmässiger Form; in vielen Capillarschlingen eines jeden Glomerulus liegen, das Lumen verstopfend, Filaria-Embryonen. In den Harncanälchen und in den übrigen Gefässen keine solchen nachweisbar. Die Epithelien der Bowman'schen Kapsel sehr zahlreich, ihre Kerne gross. Zwischen denselben und dem Glomerulus geronnene granulirte Massen. In der Peripherie der Pyramiden zerstreute kleine Blutaustritte, die das

Digitized by Google

interstitielle Gewebe durchsetzen oder in die Harncanälchen eindringen und sie zerstören. In ihnen finden sich massenhaft Pestbacillen.

14. Magen (grosse Curvatur). Die Schleimhaut beträchtlich verdickt, die Drüsenschläuche sehr lang, Haupt- und Belegzellen schlecht von einander zu unterscheiden. Das adenoide Gewebe vermehrt, zum Theil in Form nicht scharf abgegrenzter Follikel, zum Theil diffus angeordnet. Die zwischen den Drüsenschläuchen gegen die Schleimhautoberfläche zu ziehenden Gefässe erweitert, die oberste Schichte der Schleimhaut blutig infiltrirt, und zwar oft auf weite Strecken hin. Jedoch durchsetzen diese Blutungen nie die ganze Schleimhaut, sondern bleiben auf die Höhe der Schleimhautfalten beschränkt. In ihnen spärliche kleinere Gruppen von Diplobacillen auffindbar, die manchmal bipolare Färbung zeigen, sanft abgerundete Enden besitzen, also ihrer Form und Anordnung nach als zweifellose Pestbacillen erscheinen.

15. Schnitte durch die Lunge zeigen kleinere Blutungen in ihrem Pleuraüberzug. Pestbacillen lassen sich in denselben nicht mit Sicherheit nachweisen. Wohl aber in ebenfalls kleinen, nur wenige Alveolen erfüllenden Blutungen der Lunge selbst. Ausserdem finden sich in denselben und innerhalb einzelner Lungencapillaren Filariaembryonen in mässiger Menge.

16. Am Plexus lateralis der Seitenventrikel ausser Erweiterung und starker Füllung der Gefässe nichts Pathologisches. Im Blute derselben kleine und grössere Gruppen von Pestbacillen nachweisbar.

Epikrise.

Nach dem anatomischen Befunde, der einen typischen primären Bubo der oberflächlichen und tiefen Cervical-Lymphdrüsen der rechten Seite ergibt, stellt sich vorliegender Fall als einer jener schweren dar, wo augenscheinlich, entsprechend der gewaltigen Intensität und Ausbreitung der localen Veränderungen die primäre Infection im Bereiche der Lymphdrüsengruppen der rechten Hals- und Nackengegend stattgefunden hat. Das in weiter Umgebung sich findende sulzig-hämorrhagische Ödem setzt sich auf den weichen Gaumen fort und bildet ein hochgradiges Ödem der rechten Plica aryepiglottica und der Schleimhaut der ganzen rechten Larynxhälfte, während beide Tonsillen von schwereren Veränderungen frei bleiben.

Geringere, aber auch schwer hämorrhagische Schwellungen zeigen dieselben Lymphdrüsengruppen der anderen Seite. Ausserdem finden sich noch geringe Schwellungen einiger retro-peritonealen und inguinalen Gruppen. Zahlreiche Blutungen finden sich im Bereiche des primären Affectes, auch in den stark ödematösen Gebieten selbst auf der linken Halsseite, z. B. unter der linken Clavicula, ferner in der typischen Weise in der Wand der Vena jugularis interna dextra, spärlichere in der Wand der Vena jugularis interna sinistra, ferner in der Schädelschwarte, im Periost der Scheitelbeine, reichliche in der Pleura, mehr vereinzelte im Pericard und unter der Serosa der Leber und der Gallenblase. Ganz übersät von stecknadelkopfgrossen Blutungen ist die chronisch katarrhalisch afficirte Magenschleimhaut und die des Dickdarmes, zahlreiche kleinere finden sich in den Nierenpyramiden. Herzfleisch, Leber und Nieren zeigen Degenerationszeichen des Parenchyms.

Der acute Milztumor zeigt ausser seinem für Pest typischen Verhalten (geringe Weichheit, tief dunkelblutrothe Farbe, mässiges Vorquellen der Pulpa am Durchschnitte und geringe Ausstreifbarkeit derselben) lymphomähnliche Herde, bedingt durch die Anwesenheit zahlreicher Filariaembryonen.

Histologisch sind die Lymphdrüsen aus der Gegend des Primäraffectes zerstört durch Hämorrhagien und enorme Bacilleninfiltration. Beide brechen unmittelbar in das Lumen der Vena jugularis ein. In den Blutungen, die den Sterno-cleido-mastoideus durchsetzen, neben beginnender hyaliner Degeneration der Muskelfasern reichliche Bacillenhaufen. In der ödematösen Plica aryepiglottica, dort, wo das Ödem hämorrhagisch ist, dichte Bacillenmassen, die stellenweise das intacte Epithel durchdringen. Derselbe wichtige Befund an der Tonsille, wo reichliches Durchdringen der Pestbacillen durch das Epithel zu constatiren ist. Dort, wo das Ödem nicht hämorrhagisch, sondern rein serös ist, spärliche oder keine Pestbacillen nachweisbar. In einer etwas vergrösserten lumbalen Lymphdrüse findet sich Erweiterung des Sinus

Digitized by Google

mit Anschwellungen der Lymphendothelien und der den Sinus aufbauenden Zellen, sowie deren Kerne, jedoch Pestbacillen auf den untersuchten Schnitten nur innerhalb der erweiterten Capillaren.

Der acute Milztumor ist bedingt durch kleine Blutungen, zahllose Bacillen, reichliche Leucocyten-Infiltration und Anschwellung der Endothelien der Pulparäume.

Das Leberepithel im Zustande der trüben Schwellung, in den Capillaren finden sich reichliche Pestbacillen, desgleichen in der subserösen Blutung der Gallenblasenwand. Die Nierenepithelien stark degenerirt, in den Glomeruli massenhafte Filariaembryonen, die sich auch in kleinen Lungenblutungen und in einer lumbalen Lymphdrüse finden; in den zerstreuten Pyramidenblutungen sehr zahlreiche Pestbacillen.

Desgleichen lassen sich kleinere Haufen von zweifellosen Pestbacillen in den Blutungen der Magenschleimhaut, in den kleinen Blutaustritten der Lunge und in den stark erweiterten Gefässen des Plexus chorioideus lateralis auffinden.

Bacteriologisch ergeben sich reichliche Reinculturen von Pestbacillen aus einer Lymphdrüse der rechten Halsseite und dem Blute, und ziemlich spärliche Reincultur aus der Galle und einer vom Serum abgehobenen Hautblase der rechten Halsseite. Steril blieben die Platten, angelegt aus der Ödemflüssigkeit der Kopfhaut, der rechten Brustseite, dem intermeningealen Ödem am Kleinhirn, aus dem Liquo cerebralis der Seitenventrikel und aus dem Harn.

Fall 2/XV.

Kondi Krishna,[1] 22jähriger Hindu, Kutscher, wurde am 7. März, 8 Uhr 35 Minuten Vormittags, am V. Krankheitstage, ins Spital aufgenommen und starb am 11. März, am IX. Krankheitstage, um 11 Uhr 10 Minuten Vormittags. Die Section fand am 12. März um 9 Uhr Vormittags, 22 Stunden post mortem statt.

Männliches Cadaver, 158 *cm* lang, von ziemlich gracilem Knochenbaue, gut entwickelter Musculatur, abgemagert. Todtenstarre an den unteren Extremitäten stark entwickelt, an den oberen fehlend. Todtenflecke reichlich an den abhängigen Körperpartien.

Die Haut des linken Gesichtes geschwollen, am meisten in der Regio parotidea-masseterica sinistra, stark gespannt, dunkelviolett gefärbt, fühlt sich beim Versuche Falten aufzuheben dick, pastös an. Dieselbe Verfärbung und ödematöse Beschaffenheit der Haut setzt sich über die linke Schläfengegend, das linke Auge, dessen Lider stark ödematös sind, bis zu den Nasenlöchern und zu dem linken Mundwinkel, wo die beiden Lippen stark verdickt aussehen, ferner über den linken Unterkiefer, in die Regio submaxillaris und nach hinten in die Nackengegend fort. Conjunctiva des linken Auges geschwollen und geröthet. Aus dem Munde ergiesst sich eine röthliche Flüssigkeit. Die Schleimhaut der linken Hälfte der Lippen rothviolett gefärbt; Conjunctiva des rechten Auges weiss; beide Hornhäute trübe, Pupillen nicht erkennbar. An der rechten Wangenhaut zahlreiche Comedonen.

Hals kurz und dick, Drüsen nicht deutlich tastbar; ebenso wenig in den Achselhöhlen.

Über der Haut der linken Schulter dunkelschwarzrothe, verschwommene Venenzeichnung sichtbar (Fäulniss).

Thorax entsprechend lang, sehr breit, gut gewölbt, symmetrisch. Abdomen ungefähr im Niveau des Thorax, etwas gebläht, Bauchdecken schlaff. Am äusseren Genitale nichts Pathologisches. An den unteren Extremitäten zahlreiche, oberflächlich sitzende, ältere Narben; auch frischere finden sich, so an der äusseren Seite des rechten Kniegelenkes, an der äusseren Seite des rechten Vorderarmes. Die Haut der linken Leistengrube leicht in Falten abhebbar. Die ganze Gegend aber etwas prominent, indem sich ungefähr entsprechend dem Durchtritte der Vena saphena durch die Fascie eine längliche, etwa taubeneigrosse, harte, nach unten besser wie nach oben abgrenzbare Geschwulst tasten lässt. Die Consistenz in der Gegend des Poupart'schen Bandes etwas vermehrt. Auch in der rechten Leistengrube lässt sich ein circa haselnussgrosser Tumor tasten.

---

[1] Vergl. Krankengeschichte II. A. p. 18.

Digitized by Google

Der linke Musculus temporalis und die linke Hälfte der Schädeldecken sulzig ödematös, von zahlreichen Hämorrhagien durchsetzt, rothbraun und zum Theile schon etwas missfärbig (Fäulniss).

Dura mater gut gespannt, zart, durchscheinend, im Sichelblutleiter geronnenes, dunkles Blut, an der Innenfläche der rechten Hälfte der Dura mater, in der Gegend des Hinterhauptlappens eine Gruppe von ungefähr hanfkorngrossen Hämorrhagien.

Schädeldach länglich oval, Längsdurchmesser 18·5 *cm*, querer 12·5 *cm*, Peripherie 51 *cm* messend. Knochen dünn, durchschnittlich 0·5 *cm* dick, Spongiosa überall erhalten, Glastafel nirgends verdickt, Furchen und Gruben an der Innenfläche seicht.

Leptomeninx an der Basis und an der Convexität des Gehirns sehr stark durchfeuchtet, zart. Gehirn faul, fast zerfliesslich weich, mässig blutreich.

Bei der Präparation der Zunge und des weichen Gaumens findet sich das Bindegewebe in der Umgebung der linken Regio parotideo-masseterica und submaxillaris und des Kopfnickeransatzes stark sulzig, braunroth gefärbt. Die Lymphdrüsen dieser Gegend rechterseits bis über haselnussgross, derb, auf dem Durchschnitt röthlich-gelblich, medullar. Die entsprechenden Lymphdrüsen der linken Seite von gleicher Grösse, entleeren beim Einschneiden röthlich-gelblichen, reichlichen Eiter. Beide Tonsillen etwas prominent und ulcerirt, der Geschwürsgrund entleert reichlichen, trüben, mit necrotischen Gewebspartikeln untermengten Saft, der Geschwürsrand ganz unregelmässig, zerfallend. Linke Tonsille etwas weniger prominent; aus dem Geschwürsgrunde derselben lässt sich ein eiterähnlicher Saft abstreifen, ihre Schleimhaut in der Umgebung hämorrhagisch infiltrirt. Auf dem Durchschnitte erscheint die rechte Tonsille ungemein succulent, zum Theile hämorrhagisch. Schleimhaut des Pharynx getrübt, düster geröthet. Schleimhaut des Larynx und der Trachea etwas missfärbig, braunroth.

Linke Lunge mittelst Bindegewebsmembranen fast ganz mit der Thoraxwand verwachsen. Ihre Pleura glatt, glänzend; das Lungengewebe lufthältig, auf dem Durchschnitte blutreich, lufthältig, in beginnender Fäulniss. Rechte Lunge ebenso verwachsen, Pleura mit zahlreichen Bindegewebsmembranen bedeckt, sonst derselbe Befund wie auf der anderen Seite.

Die Lymphdrüsen im vorderen Mediastinalraume zu einem etwas flachen, über taubeneigrossen Paquet vereinigt, dasselbe hart, nicht gut abgrenzbar, von ödematös infiltrirtem Bindegewebe eingehüllt. Auf dem Durchschnitte hämorrhagisch infiltrirt und zum Theile rothgelblich gefleckt und gesprenkelt, reichlichen, bröckeligen Saft beim Abstreifen gebend.

Herz faul, daher schlaff, Musculatur blutig imbibirt.

An der Pleura parietalis rechterseits finden sich Gruppen von hirsekorngrossen, ziemlich derben Knötchen, die theils gelblich, theils schiefergrau gefärbt, ziemlich derb sind, theils einzeln, theils in Gruppen zu vielen angeordnet und in lockere Bindegewebsmembranen eingehüllt sind.

Die bronchialen Lymphdrüsen anthracotisch, vergrössert, die Rinde deutlich geschwollen, grauroth, saftig.

Leber mit dem Zwerchfelle durch lockere Bindegewebsmembranen allenthalben verwachsen. Dieselben Knötchen, wie an der Pleura, finden sich reichlich, stark pigmentirt in diesen Bindegewebsmembranen, im Peritoneum des Zwerchfelles, der Bauchdecken bis hinunter in den Douglas'schen Raum, zahllos im grossen Netze, auch an der Radix mesenterica, im Peritonealüberzuge des Dünndarm und an den Appendices epiploicae des Dickdarmes, auch ziemlich reichlich im Peritoneum der hinteren Bauchwand.

Leber hochgradig faul, in der Gallenblase keine Blutungen.

Milz auf das Dreifache vergrössert, ungemein plump, an der Oberfläche reichliche Bindegewebsmembranen, am Durchschnitt scheint das grobe Stroma deutlich vermehrt, die Pulpa vorquellend, schwarzroth, leicht abstreifbar.

Nieren plump und weich, Kapsel leicht abziehbar, Oberfläche glatt, Rinde geschwollen, verbreitert, gelblich-röthlich gestreift, ziemlich faul. Schleimhaut des Nierenbeckens beiderseits intact. In der Harnblase ziemlich reichlicher, gelblicher Urin.

Die oberflächlichen, inguinalen Lymphdrüsen linkerseits zu einem über taubeneigrossen Paquet vereinigt, jedoch die einzelnen abgrenzbar, hart, von etwas ödematösem Bindegewebe umgeben.

Digitized by Google

Ebenso die Lymphdrüse am inneren Schenkelringe, ihre Umhüllung etwas hämorrhagisch. Auf dem Durchschnitte sind erstere zum Theile hämorrhagisch, zum Theile vorquellend, medullar. Die tiefen, inguinalen Lymphdrüsen zeigen auf der Schnittfläche mehr central gelegene, trockene, käsige, bis linsengrosse Knötchen, die Peripherie der Drüsen in derselben Weise verändert wie die anderen. Kleine Lymphdrüsen liegen längs des Ileopsoas und rechts und links von den grossen Bauchgefässen. Sie erscheinen auf dem Durchschnitte gelblich-blutroth gesprenkelt, medullar, weich, leicht und reichlich abstreifbar.

Die rechtseitigen oberflächlichen Inguinaldrüsen ebenfalls vergrössert, isolirt, die central sitzenden vollständig hämorrhagisch infiltrirt. Die Lymphdrüsen am rechten inneren Schenkelringe circa wallnussgross hart. Auf dem Durchschnitte erscheint die centrale Parthie in typischer Weise vorquellend, gelblich-röthlich gesprenkelt, reichlichen Saft gebend. In der Peripherie finden sich zahlreiche, prominente, hirsekorngrosse, graugelbliche, meist in kleinen Gruppen beisammen stehende Knötchen.

Die Lymphdrüsen der linken Poplitea etwas vergrössert, sehr hart, auf dem Durchschnitte mässig blutreich, aber vorquellend und saftgebend.

Die Lymphdrüsen in der rechten Poplitea von derselben Grösse, aber weniger blutreich und weniger weich.

Die Lymphdrüsen beider Axillen stark vergrössert, aber isolirt, in dem das sie umgebende Bindegewebe wenig ödematös ist. Auf dem Durchschnitte hämorrhagisch infiltrirt.

Magen und Darm stark faul, keine auffallenden Veränderungen.

Mesenteriallymphdrüsen mässig vergrössert.

Die am 9. März (am VII. Krankheitstage) mit sehr wenig Blut vorgenommene Blutuntersuchung ergab eine Colonie von Pestbacillen in Reincultur, die am nächsten Tage vorgenommene zweite Blutuntersuchung mässig reichliche Reincultur von Pestbacillen.

Bacteriologischer Befund.

1. Im Eiter einer Lymphdrüse der rechten Fossa submaxillaris (nicht völlig steril entnommen) finden sich mikroskopisch sehr reichlich Streptococcen in kurzen und langen Ketten, spärlich grosse plumpe Bacillen, nur mässig reichlich Pestbacillen, theils ovoid, theils länglich geformt, bipolar gefärbt.

Die Aussaaten erscheinen von Colonien der Coligruppe völlig überwuchert; Pestcolonien nicht nachweisbar.

2. Deckglaspräparate von der Milz enthalten Pestbacillen in mässig reichlicher Menge, einzeln, seltener als Diplobacillen, in ovoiden und länglichen, gut und bipolar gefärbten, oder blass tingirten rundlichen und geblähten Formen; weniger reichlich sind kürzere, gleichmässig tingirte Stäbchen, sowie anthraxähnliche, in längeren oder kürzeren gegliederten Fäden angeordnete plumpe Bacillen nachweisbar. Spärlich finden sich Coccen in kürzeren Ketten.

In den Aussaaten finden sich vorwiegend und sehr reichlich Colonien von Stäbchen der Coligruppe, spärlicher Colonien vom Typus des Bacillus subtilis; Pestcolonien sind nicht nachweisbar.

3. In Deckglaspräparaten einer linken, oberflächlichen, zum Theile hämorrhagisch infiltrirten Ingunialdrüse finden sich sehr reichlich Pestbacillen in allen Formen: als ovoide, längliche, ringförmige und geblähte Gebilde, theils gut und bipolar gefärbt, theils blass und undeutlich; spärlicher plumpe, kurze, gleichmässig und dunkler als die Pestbacillen gefärbte Stäbchen mit abgerundeten Enden, sowie grössere anthraxähnliche Bacillen.

4. Eine zweite inguinale oberflächliche Lymphdrüse derselben Seite ergibt culturell denselben Befund wie Nr. 1.

5. Deckglaspräparate von der rechten Tonsille zeigen sehr reichlich Pestbacillen in allen Formen wie bei Nr. 3. Spärlicher finden sich andere Bacterienformen, darunter kürzere plumpe und grössere anthraxähnliche, oft lange, gegliederte Fäden darstellende Stäbchen und Kettencoccen.

Digitized by Google

Aussaaten ergeben denselben Befund wie Nr. 1 und Nr. 4.

6. In einer Lymphdrüse des vorderen Mediastinums finden sich mikroskopisch sehr reichlich Pestbacillen in den bei Nr. 3 beschriebenen Formen; spärlich anthraxähnliche grössere Bacillen.

In später mit Pittfield's Gemisch gefärbten Präparaten dieser Lymphdrüse sieht man an einzelnen Stellen deutliche Kapselbilder.

Histologischer Befund.

Obwohl das Cadaver ziemlich stark faul war, lässt sich an den zur histologischen Untersuchung verwendeten Organen überall gute Kernfärbung erzielen. Im Folgenden sollen aber nur die gröberen histologischen Veränderungen beschrieben werden.

1. Rechte Tonsille. Im ganzen Bereiche der Tonsille fehlt das Epithel, während dasselbe in der Umgebung, sogar in seinen obersten Schichten erhalten ist. Der Grund des Geschwüres wird gebildet von Gewebsmassen, die zumeist keine Kernfärbung mehr annehmen und von enormen Bacterienmassen. In den tieferen Schichten finden sich letztere hauptsächlich innerhalb der Epitheleinsenkungen der Oberfläche, während das übrige dicht infiltrirt von polynucleären Leukocyten ist, so dass nur spärliche Antheile der adenoiden Tonsillarsubstanz erhalten sind. Das umgebende Bindegewebe von Blut durchsetzt, das auch zwischen die Musculatur vordringt. Das intermusculäre Bindegewebe stark aufgelockert, wie auseinandergeworfen. Hier finden sich auch erweiterte Lymphgefässe mit polynucleären Leukocyten, welche auch reichlich ausserhalb der Gefässe liegen, und mit einem reichlichen Gemenge von verschiedenen Bacterien erfüllt unter welchen sich längere Ketten von Streptococcen nachweisen lassen. Ebensolche finden sich im Schnitte fast überall zerstreut, theils mehr gleichmässig, theils zu dichten Haufen angeordnet, am zahlreichsten in den mehr oberflächlichen Partien. Auch innerhalb der Blutgefässe sehr reichliche, stark mit Methylenblau gefärbte lange Stäbchen mit scharf abgesetzten Enden. Dagegen sieht man besonders in den tieferen Schichten, meist zu kleineren oder grösseren Häufchen angeordnet, reichliche typische Pestbacillen. Sie färben sich schwach mit Methylenblau und besitzen vorzugsweise rundliche und ovoide Gestalt, die häufig ganz hefezellenähnlich ist. Auch stark geblähte Formen, einem Siegelringe vergleichbar, finden sich; daneben solche mit exquisiter bipolarer Färbung.

2. Tiefe inguinale Leistendrüse der linken Seite. Das pericapsuläre Binde- und Fettgewebe und die fibröse Kapsel vollständig unverändert, die Blutgefässe stark erweitert, auch die Follikel und Markstrahlen klein, aber grösstentheils erhalten. Die Gefässe erweitert, mit Blut vollgefüllt. Dagegen erscheinen die Sinus wie injicirt von Bacillen, zwischen denen sich verhältnissmässig wenige polynucleäre Leukocyten und ausgetretene Blutmassen vorfinden. Auf mit Methylenblau gefärbten Schnitten sieht man, dass diese Haufen fast ausschliesslich aus Pestbacillen bestehen, die auch hier durch ihre runde, wie stark gebläht aussehende Form und ihre schwache Färbbarkeit, ihre dichte Aneinanderlagerung wohl charakterisirt sind gegenüber kleinen, viel schütterer angeordneten Häufchen von Bacillen, die sich viel stärker mit Methylenblau färben und kurze, mässig schlanke, sanft abgerundete Stäbchen (Bacterium coli) vorstellen. Sie finden sich fast durchwegs in kleineren und grösseren Blutgefässen gelagert. Ausserdem findet sich in der Leistendrüse eine ziemlich grosse Anzahl von Knötchen, von denen das grösste, reichlich verkäste, central sitzt und eine theils aus fibrösem Gewebe, theils aus Epitheloidzellen bestehende Peripherie besitzt, wo sich auch kleinere Knötchen, aus Epitheloid- und Riesenzellen bestehend, finden. Derartige Knötchen, deren Centrum zumeist beginnenden käsigen Zerfall zeigt, sind in der ganzen Lymphdrüse zerstreut.

3. Eine vergrösserte, sehr saftige Lymphdrüse vom rechten inneren Schenkelringe zeigt analoge Veränderungen wie die im vorherigen beschriebenen. Auch hier finden sich zahlreiche Tuberkelknötchen, die, wie von einem breiten Pestbacillensaum eingesäumt erscheinen. Auch hier fällt die enorme Menge der Pestbacillen auf. Dazwischen zahlreiche Häufchen von kurzen, schlanken Bacillen, die sich durch ihre starke Färbung mit Methylenblau gegenüber den Pestbacillen scharf abheben.

Digitized by Google

4. Auch die ungefähr bohnengrossen, geschwollenen Lymphdrüsen beider Kniekehlen ergeben ähnlichen Befund. Sie sind stark hyperämisch, indem Blutgefässe und Blutcapillaren mit Blut erfüllt sind. Auch hier sind die Sinus wie injicirt mit enormen Massen von Pestbacillen typischer Form und Lagerung. Jedoch fehlen Hämorrhagien oder reichlichere Anhäufung von polynucleären Leukocyten. Bacterium-coliähnliche Formen lassen sich nicht auffinden.

4. Die trotz der beginnenden Fäulniss gut erhaltene Milz ist sehr blutreich. Ihre Pulparäume erhalten, stark erweitert, in denselben liegen zahlreiche grosse, rothe Blutkörperchen oder dunkles Pigment enthaltende, meist vielkernige Zellen, das zarte reticuläre Bindegewebe vermehrt (Malaria). Herdweise ist das Milzgewebe von ausgetretenem Blute durchsetzt, und in geringer Menge von meist mononucleären Leukocyten. Follikel ziemlich gross, unverändert. Auf mit Methylenblau gefärbten Schnitten zahlreiche schüttere Haufen von schlanken, an den Enden sanft abgerundeten und gut gefärbten Bacillen (Bacterium coli), die häufig in Gefässen liegen; ferner lange gegliederte Fäden von anthraxähnlichen Bacillen und nur vereinzelte kleine Haufen (aus 5—8 Bacillen bestehend) von typischen Pestbacillen.

5. Die histologische Untersuchung verschiedener, von den über das Peritoneum zerstreuten Knötchen ergibt den gewöhnlichen Befund von Tuberkelknötchen, die aus Epitheloid- und Riesenzellen bestehen, mit oder ohne centralen käsigen Zerfall und meist mit fibröser Umgebung.

Epikrise.

Das enorm hochgradige und weit ausgebreitete Ödem der linken Hals- und Kopfseite, die Schwellung und Vereiterung der linksseitigen submaxillaren und auricularen Lymphdrüsen sprechen unbedingt für die Primärinfection dieser Gegend. Beide Tonsillen sind unter diphteritisch-nekrotischem Gewebszerfalle ulcerirt, die Wand des weichen Gaumens und des Pharynx intensiv hämorrhagisch-ödematös durchtränkt. Dieser Befund entspricht dem eines primären Bubo, und es müssen nach dem ganzen anatomischen Bilde die Tonsillen oder die Lymphdrüsen der linken Regio submaxillaris im vorliegenden Falle als die Eingangspforten betrachtet werden. Ob nun die Infection von der Rachenhöhle aus oder von der Haut der linken Halsseite erfolgte, ist nicht zu entscheiden. Die Veränderungen an den übrigen Lymphdrüsengruppen stehen hinter denen an der linken Halsseite, was In- und Extensität betrifft, zurück. Wohl zeigen auch die beiderseitigen inguinalen Lymphdrüsengruppen beträchtlichere Schwellungen und Hämorrhagien. Aber diese Veränderungen, wenn auch stark entwickelt, halten sich in dem Maasse, wie wir dies makro- und mikroskopisch bei secundären oder metastatischen Bubonen sahen, wie sie sich auch in den Lymphdrüsen des vorderen Mediastinum und der Axillen finden. Besonders die histologische Untersuchung der Lymphdrüsen aus beiden Inguinalgegenden zeigt, dass die ganz enorm reichliche (vielleicht zum Theile durch postmortales Wachsthum bedingte) Infiltration der Sinus durch Pestbacillen, Leukocyten und Hämorrhagien nirgends die Kapsel durchbricht und die Umgebung durchsetzt. Überall sind kleinere Haufen von Bacterium coli und Saprophyten, besonders in den Blutgefässen nachweisbar. Die angelegten Platten wurden vollständig von denselben überwuchert, so dass trotz der ungeheueren Menge von auf den Deckglaspräparaten und auf den Schnitten vorhandenen Pestbacillen diese culturell nicht nachweisbar waren. Der Befund von reichlichen Streptococcen im Deckglaspräparate aus dem Eiter einer Halslymphdrüse erlaubt den Schluss auf eine locale Infection durch denselben von den ulcerirten Tonsillen aus. Streptococcen konnten culturell nicht nachgewiesen werden. Auch auf den zur Untersuchung verwendeten Schnitten von der Milz und verschiedenen Lymphdrüsen sind keine auffindbar. Es scheint daher nicht zur allgemeinen Secundärinfection in diesem Falle gekommen zu sein, was mit umso grösserer Sicherheit angenommen werden kann, zumal sich die Streptococcen 22 Stunden post mortem im Blute beträchtlich vermehrt haben würden.

Digitized by Google

Fall 3/XXI.

Sacoo Cumbla, 50jähriges Hinduweib, Arbeiterin, wurde am 15. März, am III. Krankheitstage, um 5 Uhr Nachmittags ins Spital aufgenommen und starb am 16. März, am IV. Krankheitstage, um 2 Uhr 30 Minuten Morgens.

Section am 16. März 9 Uhr 30 Minuten Vormittags, 7 Stunden post mortem.

Weibliches Cadaver, 141 *cm* lang, von gracilem Knochenbaue, schecht entwickelter Musculatur, ziemlich schlecht genährt, Todtenflecke reichlich, violett an den abhängigen Körperpartien, Todtenstarre noch vorhanden. Pupillen enge, Hornhäute glänzend, Conjunctiva und Mundschleimhaut blutleer. Hals kurz, ziemlich kräftig, in seinen Gruben keine Drüsen tastbar, ebensowenig in den Achselhöhlen. Thorax entsprechend lang und breit, symmetrisch. Abdomen unter dem Niveau des Thorax, Bauchdecken schlaff. Mammae sehr schlecht entwickelt, zur Seite herunterhängend, spärlich Drüsengewebe tastbar. An der Beugeseite des linken Vorderarmes, etwa in der Mitte, eine linsengrosse Hautblutung. Am äusseren Genitale nichts Auffallendes. An den unteren Extremitäten keine Ödeme. Keine Wunden oder Narben an denselben.

Schädeldecken blut- und fettarm. Schädeldach rundlich-oval, symmetrisch, im Längsdurchmesser 16 *cm*, im queren 13 *cm* und in der Peripherie 48 *cm* messend. Der Knochen dünn, etwa 0·5 *cm* dick, Spongiosa fast überall erhalten, bis zu 2 *mm* dick; Nähte erhalten, Tabula interna und externa nirgends verdickt. Furchen und Gruben an der Innenseite der ersteren ziemlich tief.

Meningen an der Basis zart, blutarm, ihre Gefässe stellenweise fleckig, gelblich, atheromatös verdickt, ihr Lumen klaffend, an der Convexität die Häute etwas getrübt und verdickt, stärker durchfeuchtet, nirgends an der Rinde adhärent. Rinde graugelb, gleichmässig breit, Marklager sehr weich, mässig reichlich von Blutpunkten durchsetzt, Ventrikel enge, ihr Ependym zart. Medulla, Kleinhirn, Pons, ebenso wie die Stammganglien normal gebildet, sehr weich.

Oberkiefer zahnlos, die Alveolarfortsätze atrophisch, beiderseits die ersten Backenzähne des Unterkiefers cariös.

Zwerchfell links am unteren Rande der vierten Rippe, ebenso rechts.

Schilddrüse klein, die sie bedeckende Musculatur stark sulzig durchfeuchtet, zum Theile blutig imbibirt und zum Theile von Blutungen durchsetzt, ebenso die die Schilddrüse einschliessende Bindegewebskapsel; auf dem Durchschnitte blutreich, gekörnt, gleichmässig colloid. Das Bindegewebe der linken Halsseite bis in die Nackengegend an den vorderen Cucullarisrand reichend, stark ödematös und ebenso ganz diffus, blutigroth durchtränkt. Auch in der Fascia praevertebralis und im Bindegewebe um die tiefen, langen Halsmuskeln an der hinteren Seite des Ösophagus derselbe sulzig hämorrhagische Erguss.

Beide Tonsillen etwas vergrössert, stark prominent, in ihren centralen Antheilen ulcerirt, von grünlichgelben Massen belegt, der Geschwürsrand wallartig prominent. Ähnliche mit fibrinähnlichen und bröckligen Massen belegte, aber mehr flach aussehende Geschwüre an der rechten Pharynxseite, Uvula geschwollen, enthält gelbliche, prominente Körner. Die Schleimhaut dieser ganzen Gegend gelockert und von grauröthlicher Farbe. Am Zungengrunde erscheinen zwei symmetrisch angeordnete Gruppen von Balgfollikeln sehr stark prominent, von schwarzrothem, hämorrhagischem Hofe umgeben; ihr Centrum ebenfalls reichlich mit grünlich-gelblichen Membranen und Bröckeln belegt, geschwürig, zerfallen. Rechte Tonsille auf dem Durchschnitte weich, etwas missfärbig, vorquellend, reichliche Pfröpfe enthaltend. Die Lymphdrüsen in der Gegend der Theilungsstelle der linken Carotis, in der linken Submaxillargegend und Parotisgegend auf Haselnussgrösse geschwollen und etwas derber, von aussen dunkelroth, auf dem Durchschnitte ebenfalls gleichmässig dunkelroth gefärbt, sehr stark succulent. Die entsprechenden Lymphdrüsen der rechten Seite kleiner, sonst ähnlich verändert wie die linksseitigen. In der Umgebung wenig Ödem.

Im linken Pleuraraume wenige Tropfen klarer Flüssigkeit, linke Pleura glatt, glänzend, linke Lunge nur im Unterlappen etwas adhärent, fühlt sich flaumig, substanzarm an. Auf dem Durchschnitte ergiesst sich aus dem Gewebe und den Bronchien eine reichliche, rasch abfliessende, schaumige Flüssigkeit, im übrigen ist die Lunge blutreich, lufthältig, die Bronchialschleimhaut wenig geröthet.

Digitized by Google

Ductus thoracicus enge.

Rechte Lunge ganz frei, Pleuraraum leer, Pleura glatt, glänzend; die Lunge fühlt sich substanzarm, aber lufthältig an, auf dem Durchschnitte derselbe Befund wie links.

Im Herzbeutel einige Tropfen seröser Flüssigkeit, derselbe ganz zart, am visceralen und parietalen Blatte kleine Gruppen punktförmiger Ecchymosen. Das epicardiale Fettgewebe ziemlich stark entwickelt; Herz von entsprechender Grösse, beiderseits schlaff, im linken Herzen spärliche Cruormassen, im rechten Vorhof spärliche Fibringerinsel; alle Klappenapparate vollständig zart, schlussfähig, Myocard gelblich, morsch.

Schleimhaut der Speiseröhre weisslich. In der Trachea und den grossen Bronchien reichliche, schaumige Flüssigkeit. Die Lymphdrüsen an der Bifurcation etwas vergrössert, anthracotisch. Die hinteren und vorderen mediastinalen nicht vergrössert. Aorta thoracica ziemlich starrwandig. Intima verdickt, herdweise prominent und graugelb gefärbt, theils Kalkplatten enthaltend.

Leber durch lockere Bindegewebsmembranen mit dem Zwerchfelle verwachsen, ungefähr von normaler Grösse, die vorderen Ränder ziemlich scharf. Oberfläche sonst glatt, lässt spärliche, stecknadelkopfgrosse Blutaustritte erkennen. Auf dem Durchschnitte mässig blutreich, gelblich-braun gefärbt; acinöse Zeichnung undeutlich.

Milz klein, 9 *cm* lang, 6 *cm* breit, ziemlich flach, von ziemlich normaler Consistenz, auf dem Durchschnitte gleichmässig blutroth, von glatter Schnittfläche, das grobe Stroma nicht vermehrt, Follikel reichlich, deutlich erkennbar, indem sie ein punktförmiges, helles Centrum besitzen mit rothem Hofe, Pulpa gelockert, leicht ausstreifbar.

Nebennieren stark verfettet.

Nieren vergrössert, plumper, etwas schlaffer, Kapsel schlecht abziehbar, indem oberflächliche Rindensubstanz an derselben haften bleibt. Oberfläche glatt, aber übersäet von zahllosen, stecknadelkopfgrossen Hämorrhagien. Auf dem Durchschnitte erscheint die Niere blassgelb und röthlich gefleckt, Rinde und Columnae Bertini etwas vorquellend. Die Glomeruli als rothe, prominente Punkte reichlich sichtbar, die Pyramidengrenzen gegen die Rinde zu verschwommen. Die Schleimhaut des Nierenbeckens und der Ureteren blass, weisslich. Harnblase mässig mit Harn gefüllt, in ihr ziemlich reichlicher, trüber, gelber Urin, die Schleimhaut weisslichgelb.

Am inneren Schenkelringe links eine bohnengrosse, röthlich aussehende Lymphdrüse, die auf dem Durchschnitte grauroth, wie markig infiltrirt aussieht und etwas saftiger ist. Die oberflächlichen inguinalen Lymphdrüsen links nicht besonders vergrössert, grau, auf dem Durchschnitte graugelblich, keinen Saft gebend. Die rechtseitigen etwas vergrössert, röthlich, auf dem Durchschnitte kleine Blutaustritte zeigend und etwas markig geschwollen, leicht gelb-röthlich gefleckt.

In der Bauchaorta reichliche Kalkablagerungen in der verdickten Intima, neben stark prominenten derben, graugelben Auflagerungen.

Die mesenterialen Lymphdrüsen nicht vergrössert.

Magen gross, von Gasen gebläht, wenig schleimige, braunrothe Massen enthaltend, die Schleimhaut etwas gelockert, mässig reichlich übersäet von punktförmigen Hämorrhagien. Die Schleimhaut des Duodenum gallig imbibirt, etwas gelockert, im ganzen Dünndarm gallig gefärbte Chymusmassen, die Schleimhaut desselben nicht verändert, Plaques schwer sichtbar. Im Dickdarme schleimige, gallig gefärbte Faecalien. Die Schleimhaut auf der Höhe der Falten geröthet, in derselben spärliche, punktförmige Blutaustritte, die Schleimhaut der Flexura sigmoidea und des Enddarmes stark geschwollen, gelockert und auch hier von zahlreichen Blutungen durchsetzt.

In beiden Achselhöhlen mehrere, circa bohnengrosse, isolirt stehende, dunkelrothe Lymphdrüsen. Auf dem Durchschnitte das Gewebe roth, succulent, nicht medullar.

Uterus klein, seine Schleimhaut dünn und gelblich, Ovarien klein, gekerbt, hart. Tuben geschlängelt, durch Bindegewebsmembranen mit der Umgebung locker verwachsen.

Digitized by Google

Bacteriologischer Befund.

1. Deckglaspräparate von der rechten Tonsille zeigen ein mässig reichliches Bacteriengemenge, vorwiegend bestehend aus Diplococcen, die oft Lanzettform zeigen; spärlicher finden sich Ketten von Coccen, ziemlich reichlich kurze Bacillen, die sich bipolar färben und oft in grösseren Haufen angeordnet sind, in geringerer Anzahl längere schlanke Bacillen. Vereinzelt sieht man typische Pestbacillen, einzeln liegend, meist bipolar tingirt.

Culturen zeigen ziemlich reichlich Colonien des Streptococcus pyogenes und Staphylococcus pyogenes aureus.

2. In Präparaten von einem geschwollenen Balgfollikel am linken Zungengrunde sieht man neben Coccen, die als Diplococcen und in Ketten angeordnet sind, spärlicher schlankere und dickere Bacillen; ferner Pestbacillen, theils in gut und bipolar gefärbten Formen, theils als rundliche, schwach tingirte oder ringförmige Gebilde.

Die Aussaaten zeigen eine spärliche Reincultur des Streptococcus pyogenes.

3. Aussaaten von der Leber enthalten reichlich Colonien des Pestbacillus und spärlich solche des Streptococcus pyogenes.

4. Präparate von der Milz zeigen mässig reichlich Pestbacillen, einzeln oder als Diplobacillen liegend, theils in typischen ovoiden oder etwas länglichen bipolar tingirten Formen, theils als rundliche, blass gefärbte oder ringförmige Gebilde, oft auch in ganz schattenhaft aussehenden, grossen rundlichen Formen, die nur aus den zahlreichen verschiedenen Übergangsformen ihre Zugehörigkeit zu den Pestbacillen erkennen lassen.

Neben den Pestbacillen finden sich in spärlicher Anzahl etwas stärker und gleichmässig tingirte plumpe Bacillen, und in Präparaten, die nach Gram's Methode behandelt sind, noch dunkelviolett gefärbte Doppelcoccen.

Die Aussaaten zeigen reichlich Colonien von Pestbacillen neben spärlichen des Staphylococcus pyogenes aureus und drei Colonien von Bacillen der Coligruppe.

5. Aussaaten von der Niere enthalten vorwiegend und reichlich Colonien des Streptococcus pyogenes, spärlich solche des Pestbacillus.

6. Die culturelle Untersuchung der Galle ergibt eine Reincultur von vier Colonien des Pestbacillus.

Histologischer Befund.

1. Rechte Tonsille. Das Epithel in den centralen Partien fehlend, der so gebildete Geschwürsgrund wird von kernlosen schollig-bröckeligen Massen gebildet, zwischen denen sich wenige Leukocytenkerne färben und zahllose Bacterien liegen. Ferner finden sich hier zahlreiche Capillaren mit und ohne gefärbten Endothelkernen, deren Wand homogen eosinroth aussieht und in deren Lumen balkig oder hyalin aussehende Massen sich finden neben einzelnen rothen Blutkörperchen. Manche von ihnen sind ganz ausgefüllt mit Bacterienmassen, die sich mit Hämatoxylin bläulich färben. Die Ränder des Geschwüres etwas überhängend, das Epithel hört ohne Übergang auf, nur die zu runden kernlosen Gebilden umgewandelte Basalzellenschicht lässt sich noch eine Strecke weit verfolgen.

In den tieferen Schichten des Geschwürsgrundes finden sich neben sehr zahlreichen stark erweiterten Capillaren kleinere Hämorrhagien.

Einzelne Follikel erscheinen wie aus dem Verbande gerissen und umgeben von enormen Massen gleichmässig und ziemlich dicht gelagerter Bacterien, zwischen denen zahlreiche Leukocyten oder homogenwandige, erweiterte Capillaren oder kleine Blutgefässe sich finden. Die Follikel sehr zellreich, sonst weiter nicht verändert. Das umgebende fibröse Bindegewebe stellenweise dicht von meist poly ucleären Leukocyten infiltrirt. In demselben einige Lymphgefässe vollgepfropft mit Bacterienmassen.

Digitized by Google

Das Zwischengewebe der benachbarten Schleimdrüsen von Leukocyten infiltrirt, die Drüsen selbst in starker Schleimsecretion begriffen.

Allenthalben finden sich Granulazellen. Auf mit Methylenblau gefärbten Schnitten sieht man im ganzen Bereiche des adenoiden Gewebes zahllose Coccen von überwiegend lanzettähnlicher, seltener rundlicher Form, die häufig in kurzen Ketten oder zu kleinen Häufchen angeordnet liegen. Sie finden sich auch im fibrösen Gewebe, die Spalten erfüllend, oder in erweiterten Lymphgefässen und Blutcapillaren, dieselben vollpfropfend, meistens extracellulär gelagert. Ausserdem sieht man, besonders in den oberflächlichen Schichten des Geschwürsgrundes, grosse Mengen kurzer plumper, scharf abgesetzter Stäbchen, die lange gegliederte Fäden bilden.

Pestbacillen in diesem ungemein reichlichen Bacteriengemische nicht mit Sicherheit nachweisbar. Hingegen finden sich in den Blutgefässen oder Capillaren, sei es, dass sie Blut oder homogen aussehende Balken und Schollen enthalten, ganz blassblau gefärbte bläschenartige oder plump ovoide Gebilde in Häufchen angeordnet, die zweifellos Pestbacillen entsprechen. Manchmal sind sie nur ganz schattenhaft gefärbt und entfärben sich nach der Gram-Weigert'schen Methode. Daneben zahlreiche Blutplättchen. Die Coccen und die plumpen Bacillen nach der Gram-Weigert'schen Methode intensiv blau gefärbt.

2. Balgfollikel von der rechten Seite des Zungengrundes mit beginnender Ulceration. Der Schnitt trifft mehrere Follikel, welche in ihrem centralen Antheile des Epithels entblösst sind. Im Allgemeinen ist der histologische Befund ganz analog dem früher beschriebenen. Auch hier sind einzelne Follikel wie aus dem übrigen Gewebe herausgerissen und umgeben von Blut, Bacterienmassen, polynucleären Leukocyten und spärlichen Fibrinfäden.

Das Lumen der Capillaren und kleinen Gefässe erfüllt mit homogenen Schollen und Granula. Das umgebende Gewebe herdweise von polynucleären Leukocyten infiltrirt. Der Bacterienbefund ist ebenfalls wie bei 1. Auch hier finden sich vereinzelte Häufchen von Pestbacillen in den kleinen Blutgefässen und -Capillaren.

3. Schnitte durch die Uvula zeigen den Epithelüberzug derselben überall erhalten.[1] Unter demselben an verschiedenen Stellen kleine Anhäufungen von polynucleären Leukocyten um stark erweiterte kleine Blutgefässe. Solche finden sich sehr zahlreich in der Mucosa und Submucosa. Die Schleimdrüsen sehr gross, ihre Epithelien, mit Hämatoxylin blau gefärbt, enthalten viel fädigen oder feinstkörnigen Schleim. Die Ausführungsgänge erweitert und vollgepfropft mit Schleim. An der Musculatur keine besondere Veränderung. Fast in jedem Blutgefässe einige Paare von typischen Diplococcen nachweisbar, manchmal auch in Form längerer Ketten, in vielen auch Pestbacillen von plump ovoider Form, die blass gefärbt sind und entweder einzeln oder zu zwei oder drei bei einander liegen.

4. Schnitte durch zwei benachbarte, circa haselnussgrosse Lymphdrüsen aus der Gegend des Theilungswinkels der linken Carotis zeigen sehr schwere Veränderungen. Die Bindegewebskapsel durch reichliche Hämorrhagien auseinandergeworfen, so dass die Drüsen wie von einem hämorrhagischen Hofe umgeben erscheinen und von einander schwer abzugrenzen sind.

Diese Blutungen stehen in unmittelbarem Zusammenhange mit solchen im Parenchym selbst. Die Blutgefässe im periglandulären Gewebe stark erweitert, mit Blut und zahlreichen polynucleären Leukocyten vollgefüllt; ferner finden sich hier sehr zahlreiche erweiterte Lymphgefässe, die meisten entweder innerhalb der fibrösen Kapsel oder unmittelbar nach aussen von ihr gelegen, die zahlreiche polynucleären Leukocyten, wenig rothe Blutkörperchen und massenhaft Bacterien enthalten. Letztere färben sich lichtblau-violett mit Hämatoxylin (bei schwacher Vergrösserung betrachtet). Auch im Bindegewebe, dasselbe diffus infiltrirend, zwischen ausgedehnten Hämorrhagien, finden sich enorme Mengen solcher Bacterien. Das eigentliche Lymphdrüsenparenchym ist an vielen Stellen begrenzt von einem ungleich breiten Saum, der fast nur aus ganz dicht gedrängten Bacterien besteht, denen wenig Leukocyten beigemengt erscheinen. Von der Drüse selbst weder ein Follikel, noch ein Sinus auch nur andeutungsweise erhalten, indem sie ganz gleichmässig infiltrirt

[1] Die Basalzellenschicht des Rete Malpighii sowohl der Tonsille und der Balgfollikel wie der Uvula stark pigmentirt.

Digitized by Google

ist von geradezu enormen Bacterienmassen. Unter denselben zunächst finden sich relativ spärliche mono- und polynucleäre Leukocyten und dazwischen ganz vom übrigen Gewebe isolirte, sehr zahlreiche prall mit Blut gefüllte Gefässe und Capillaren. Dieselben besitzen häufig eine homogen glänzende, etwas verdickte und mit Eosin stark gefärbte Wand neben Schwund aller oder einzelner Endothelzellenkerne und enthalten in ihrem Lumen oft ähnlich homogene schollige, wie coagulirt aussehende Massen. Kernzerfall nur sehr spärlich. An manchen Stellen finden sich grössere Haufen von Bacterien, die sich ebenfalls mit Hämatoxylin — aber mehr blau — färben.

Auf mit Methylenblau gefärbten Schnitten sieht man, dass die enormen Haufen der mit Hämatoxylin blauviolett gefärbten Bacterien Pestbacillen entsprechen. Sie haben zumeist die rundliche bläschenähnliche Form, ohne dass sich ihre Peripherie stärker färben würde als ihr Centrum. Sie färben sich überhaupt mit Methylenblau sehr schwach. Auch stäbchenartige und ovoide Formen finden sich. In den vollgepfropftent Lymphgefässen ebenfalls typische Pestbacillen, aber daneben auch Coccen, die oft deutliche Lanzettform besitzen und in Diplococcenform gelagert sind. Solche finden sich auch sehr zahlreich im Bereiche der Lymphdrüsen selbst neben Haufen mehr rundlicher Coccen von der Form der Staphylococcen und langer Ketten von Streptococcen. Letztgenannte Formen behalten nach der Gram-Weigert'schen Methode die blaue Farbe, während die Pestbacillen sich vollständig oder fast vollständig entfärben. Eine bestimmte Anordnung der Coccen in der Lymphdrüse nicht erkennbar, dieselben liegen zerstreut im ganzen Bereiche derselben.

5. Ungefähr erbsengrosse Lymphdrüse vom linken inneren Schenkelringe. Das Lymphdrüsengewebe stark hyperämisch, indem zahlreiche Capillaren erweitert und mit Blut und sehr vielen polynucleären Leukocyten gefüllt sind. Die Sinus stellenweise auffallend erweitert, enthalten reichlich grosse rundliche oder mehr polygonale Zellen mit grossem blassgefärbten, ovalen Kerne, spärliche, meist polynucleäre Leukocyten und hie und da homogen aussehende, unregelmässig geformte Massen. Die Follikel und Markstrahlen sehr zahlreiche Pigmentkörnchenzellen enthaltend. Die fibröse Kapsel nicht besonders verändert. Auf mit Methylenblau gefärbten Schnitten sieht man in den erweiterten Blutgefässen Pestbacillen in wechselnder Menge, oft recht reichlich; sie haben meist die ovoide Stäbchenform, sind schwach gefärbt, häufig an den Polen etwas stärker. Ausserdem sieht man auf nach der Gram-Weigert'schen Methode gefärbten Schnitten Capillaren verstopft durch Emboli, die aus Diplococcen mit häufiger Lanzettform bestehen und kürzere Ketten bilden.

Ganz ähnlichen Befund ergibt eine zweite Lymphdrüse aus der Gegend des linken inneren Schenkelringes, die etwas grösser ist. Nur sind ihre Follikel grösser und ihre Keimcentren ebenfalls gross und sehr locker gebaut.

6. Schnitte durch eine kleine Hautblutung von der Beugeseite des linken Vorderarmes zeigen, dass die Gewebsspalten des subcutanen Bindegewebes und zum Theile des Corium erweitert und vollgefüllt mit rothen Blutkörperchen sind, und zwar in einer 4 *mm* langen Strecke. Polynucleäre Leukocyten fehlen ganz. Pestbacillen sind keine auffindbar, dagegen sowohl auf mit Methylenblau wie nach Gram-Weigert gefärbten Schnitten ziemlich spärliche Coccen in Form von Diplococcen.

7. Niere. Am auffallendsten verändert sind die Glomeruli. Sie sind sehr gross, ihre Capillaren theils prall mit Blut gefüllt, theils färben sie sich gut mit Eosin, indem ihre Wand verdickt, wie geschwollen, homogen aussieht, und in ihrem Lumen theils homogene, theils grob granulirte oder schollige Thrombenähnliche Massen liegen. Oder ihr Lumen ist wie ausgegossen durch Emboli von Bacterienmassen, die sich mit Hämatoxylin färben. Dasselbe zeigen viele Vasa afferentia. Vielfach sieht man Blut, ausgetreten zwischen den Glomerulus und seine Kapsel.

Auch die Tubuli contorti vielfach mit Blut gefüllt. Die Nierenepithelien der Rinde besitzen ein gröber oder feiner granulirtes Protoplasma, manchmal ungefärbte Tröpfchen, Fetttröpfchen entsprechend. Die Epithelien schlecht unter einander abgegrenzt, ihre Kerne gross, blass gefärbt. Stellenweise sieht man überhaupt nichts mehr von den Contouren der Epithelien, indem ihr Protoplasma gleichsam zerfallen ist in kleinste und kleine Tröpfchen, die die Grösse eines Kernes bei weitem nicht erreichen und sich mit Eosin blass rosa

Digitized by Google

färben. Häufig wird das ganze Lumen eines Harnkanälchens von denselben ausgefüllt. Die Kerne des Epithels sind aber immer, wenn auch sehr blass gefärbt, erhalten. Auch in den Capillaren zwischen den Harnkanälchen der Rinde zahlreiche Bacterienembolien; ebenso in den Pyramiden, wo sich häufig Hämorrhagien um dieselben finden. Die Capillarembolien bestehen aus Coccen, zu Diplococcen angeordnet, die auch kürzere Ketten bilden und häufig Lanzettform zeigen, und sich nach der Gram-Weigert'schen Methode intensiv blau färben. Im Blute grösserer Gefässe spärliche Pestbacillen mit Sicherheit nachweisbar.

8. Leber. Dieselbe ist blutreich, ihre Epithelien feinst granulirt, besitzen einen grossen blass gefärbten Kern. Stellenweise grosse Fetttropfen im Protoplasma des Epithels. Die Kerne der Endothelien der Capillaren auffallend gross, bläschenförmig. Sonst keine Besonderheiten. Im Blute ziemlich reichlich Coccen in Form von Diplococcen oder zu kürzeren Ketten angeordnet und ovoide Formen von Pestbacillen häufig mit bipolarer Färbung. Erstere färben sich nach Gram-Weigert bei schwächerer Entfernung intensiv blau, die Pestbacillen schwach rothviolett.

9. Milz. Dieselbe ist sehr blutreich, wie blutig infiltrirt, von der feineren Structur nichts erhalten, indem Alles überschwemmt ist von rothen Blutkörperchen und Leukocyten meist polynucleärer Form. Die Pulparäume nirgends deutlich zu erkennen, nur ihre grossen Epithelzellen stellenweise auffindbar. Die Follikel klein. Im Übrigen finden sich ausserordentlich zahlreiche, kleine Herde, die aus einem grobgranulirten oder grobbalkigen, stark mit Eosin gefärbten Centrum bestehen und deren Peripherie von radiär gestellten Kernen gebildet wird, die oft lange, blau gefärbte Fäden gegen das Centrum zu entsenden, so dass das Ganze einige Ähnlichkeit mit einem kleinen Strahlenpilz hat.

Vielfach kann man erkennen, dass ein Capillarrohr zu einem solchen kleinsten Herde hinführt und in denselben übergeht, welches mit ebendenselben balkig-scholligen Massen erfüllt ist und noch zum Theile die Kerne der grossen, wie gebläht aussehenden Endothelzellen erkennen lässt. Zahlreiche kleine Arterien besitzen eine beträchtlich verdickte homogene Wand.

Mit Methylenblau gefärbte Schnitte zeigen ziemlich gleichmässig über die ganze Milz zerstreut zahlreiche Pestbacillen, die blau gefärbt sind, meistens die Stäbchenform, häufig mit bipolarer Färbung, besitzen Ausserdem finden sich auch ovoide oder rundliche, auch bläschenähnliche Formen. In den oben erwähnten Herden kein besonderer Bacillenreichthum, wohl aber in ihrer unmittelbaren Umgebung. Ferner finden sich auf nach Gram-Weigert gefärbten Schnitten mässig zahlreiche Coccen als Diplococcen oder zu kürzeren Ketten angeordnet; Pestbacillen nach dieser Methode entfärbt.

Epikrise.

Die Infection ist nach dem anatomischen Befunde zweifellos auf der linken Hals-Kopfseite erfolgt (sei es von der Haut oder von der Mundrachenhöhle aus).

Es könnte nur die Frage entstehen, ob der primäre Bubo in die Tonsillen oder in die Lymphdrüsen der linken Fossa submaxillaris (Lymphoglandulae submaxillares und cervicales superiores) zu verlegen ist. In der Umgebung derselben finden sich reichliches sulziges Ödem und reichliche Hämorrhagien, die Drüsen selbst sind dunkelblutroth infiltrirt. Diese Veränderungen sprechen unbedingt dafür, dass es sich hier um den primären Bubo handelt, der allerdings durch seine geringe Grösse auffällt, so dass von aussen nichts zu bemerken war.

Auch der histologische Befund von zahllosen Pestbacillen, von reichlichen Blutungen in der Lymphdrüse der linken Halsseite, in der Kapsel und in dem periglandulären Gewebe bestätigt diese Annahme.

Weiters zeigen Ulceration, Schwellung und Hämorrhagien beide Tonsillen und die Follikel des Pharynx und Zungengrundes. Diese Veränderungen sind jedoch makroskopisch und besonders mikroskopisch entschieden nicht so in- und extensiv, wie wir gewohnt sind, sie bei primären Bubonen zu sehen. Es fehlt die reichliche ödematös-hämorrhagische Durchtränkung ihrer unmittelbaren Umgebung und der reichliche Untergang des adenoiden Gewebes. Ausserdem findet sich das ganze Gewebe überschwemmt

Digitized by Google

mit Coccen (zumeist Streptococcen), die von hier aus Eingang in den Organismus gefunden und zur Mischinfection geführt haben

Im Deckglaspräparate sind nur spärlich, in den Schnitten nur in den Blutgefässen Pestbacillen nachweisbar. Es macht den Eindruck, als ob bei der enormen Reichlichkeit der Coccen die Pestbacillen in irgend einer Weise verdrängt worden wären.

Aus Allem geht daher hervor, dass als primärer Bubo die hämorrhagische Lymphdrüsengruppe in der linken Fossa submaxillaris anzusprechen ist. Dies schliesst jedoch keineswegs aus, dass die Infection trotzdem von der Rachenhöhle aus, vielleicht selbst von den Tonsillen aus, erfolgt ist. Denn es ist sehr gut denkbar, dass alsbald nach dieser Primärinfection die Pestbacillen in die regionär benachbarten Lymphdrüsen der linken Fossa submaxillaris eingedrungen sind und dort das Bild eines primären Bubo erzeugt haben, während andererseits die Tonsillen und Follikel in Folge der Secundär- oder Mischinfection und einer — wie scheint — damit verbundenen Wachsthumsbehinderung der Pestbacillen das anatomische Bild von einfach durch Eitererreger bedingten Veränderungen zeigen. Hervorzuheben ist im vorliegenden Falle ferner — wie schon erwähnt — die Kleinheit des primären Bubo (altes Individuum?) der leicht in Folge dessen zu übersehen ist, und der Umstand, dass nur die Lymphdrüsen beider Axillae und in geringem Grade die inguinalen Lymphdrüsen metastatisch afficirt sind.

Blutungen finden sich – abgesehen von denen der linken Halsseite — in der Haut des linken Vorderarmes, im Peri- und Epicard, in der Leberkapsel, in der Niere, im Magen, Darm, meist als kleine Ecchymosen.

Histologisch sieht man in der Milz sehr zahlreiche kleine nekrotische Herde ganz charakteristischer Gestalt bedingt durch eigenartige Coagulationen innerhalb kleiner nekrotischer Gefässe. In der Milz und in einer Lymphdrüse von der linken Halsseite sind histologisch sehr viele Pestbacillen auffindbar, spärliche im Blute der Gefässe, in den Tonsillen und den Balgfollikeln, in der Niere und Leber, ferner in den Lymphdrüsen der linken Inguinalgegend, überall neben mehr oder weniger reichlichen Coccen. In der Niere finden sich zahlreiche Capillarembolien der Coccen, in der Milz sind sie spärlich.

Leber und Nierenepithelien sind ziemlich stark fettig degenerirt.

Culturell ergaben nur die Platten, die mit der Galle beschickt wurden, Reinculturen von Pestbacillen. Reichliche Colonien von Pestbacillen ergeben ferner die Platten aus Leber und Milz, daneben aber auch in ersterer spärliche Streptococcenculturen, in letzterer reichliche Culturen von Staphylococcus pyogenus aureus. Dementsprechend zeigen die Culturen aus der rechten Tonsille reichliche Colonien von Streptococcus pyogenes und Staphylococcus pyogenes aureus, die aus der Niere sehr reichliche Streptococcen- und spärliche Pestcolonien.

Fall 4/XXII.

Dhondu Saddu, 22jähriger Hindu, ins Spital aufgenommen am 16. März um 1 Uhr 30 Minuten Nachmittags, am VII. Krankheitstage, gestorben am selben Tage um 8 Uhr 15 Minuten Abends.

Die Section fand am 17. März um 11 Uhr Vormittags (ungefähr 15 Stunden post mortem) statt.

Männliches Cadaver, 153 *cm* lang, von gracilem Knochenbau, schlecht entwickelter Musculatur, schlecht genährt, an den abhängigen Körperpartien violette Todtenflecke und besonders an den Seiten des Thorax violette Venenzeichnungen. Todtenstarre geschwunden. An den unteren Extremitäten keine Ödeme.

Hornhäute etwas getrübt, Pupillen mittelweit, beiderseits gleich. Die linke Conjunctiva diffus geröthet, rechte weiss; Mundschleimhaut blassröthlich, Zähne gesund.

Linke Parotisgegend etwas geschwollen, die Haut über derselben und über der ganzen linken Halsseite schwer faltbar, wie pastös. Diese Geschwulst setzt sich nach hinten links bis an die Wirbelsäule fort; ebenso nach abwärts zwei Finger über das linke Schlüsselbein. Isolirte Drüsen oder Paquete lassen sich in dem beschriebenen Bereiche nicht abtasten; ebensowenig in beiden Achselhöhlen.

Digitized by Google

Thorax entsprechend lang, breit; seine rechte Hälfte etwas prominenter als die linke. Abdomen im Niveau des Thorax, Bauchdecken ziemlich schlaff. Die Haut der Nasenlöcher und ihrer Umgebung von schwärzlich-schleimiger Flüssigkeit bedeckt. Am äusseren Genitale nichts Auffallendes.

Die weichen Schädeldecken sind fettarm, blutreich, Schädeldach länglich-oval, asymmetrisch, indem der linke Scheitelbeinhöcker flacher und nach vorne verschoben erscheint; Längsdurchmesser $16^1/_2$ *cm*, querer $12^1/_2$ *cm* und Peripherie 48 *cm* messend. Schädeldach dünn, Spongiosa stellenweise verschwunden. Gruben und Furchen seicht.

Gehirn faul, aber ohne besondere Veränderungen.

Das subcutane Bindegewebe der linken Halsseite, die ganze Musculatur derselben einschliesslich der tiefen Halsmuskeln und des Cucullaris stark ödematös und durchsetzt von reichlichen, schwarzrothen Blutungen, so dass die einzelnen Muskeln auf dem Durchschnitt ganz starr schwarzroth aussehen. Dieselbe sulzig-hämorrhagische Infiltration setzt sich bis auf die Wirbelsäule fort und umschliesst den ganzen Pharynx und den Halstheil des Oesophagus. Auch in der Musculatur und in der Schleimhaut des Pharynx ähnliche, ganz unregelmässig begrenzte, fast die ganze linke Hälfte der genannten Körpertheile betreffende Blutaustritte. Dabei erscheint das Ligamentum glosso-epiglotticum medium, das laterale der linken Seite, die ary-epiglottische Falte der linken Seite stark hämorrhagisch-ödematös.

Die Blutung der linken Pharynxhälfte scheidet die linke Tonsille ein; letztere ist vergrössert, prominent, gelblich-röthlich, entleert auf Druck schwarzrothen Saft und erscheint auf dem Durchschnitte vollständig eingehüllt in das sulzig-hämorrhagische Infiltrat, stark vorquellend, stellenweise erweicht, gelblich-röthlich gefärbt, zum Theile dunkelrothe Pfröpfe enthaltend. Die rechte Tonsille, ebenso vergrössert, ergibt am Durchschnitte denselben Befund.

Uvula stark ödematös, an ihrer vorderen Fläche hämorrhagisch. Schleimhaut des Larynx und der Trachea blutig, von Fäulniss imbibirt. Auf dem Durchschnitte durch die Muskeln der linken Halsseite, die in Folge der starren blutigen Infiltration nicht einzeln zu präpariren sind, findet sich dieselbe schwarzrothe Infiltration gleichmässig in den Muskel- und Gefässscheiden der linken Halsseite; die Lymphdrüsen, und zwar die cervicalen, submaxillaren und die vorderen auricularen der linken Seite, auf dem Durchschnitte schwarzroth vorquellend, von ihrer ebenso infiltrirten Umgebung kaum abgegrenzt. Die hämorrhagische Infiltration überschreitet vorne die Mittellinie nach rechts, wo die entsprechenden Lymphdrüsen nur wenig geschwollen, blutreich und saftig sind und hüllt die Schilddrüse ein.

Schilddrüse selbst gleichmässig gekörnt, colloid.

Linke Lunge frei, in der Pleurahöhle kein pathologischer Erguss, an der sonst glänzenden Pleura zerstreute Ecchymosen. Lunge flaumig, auf dem Durchschnitte ziemlich blutreich, vollständig lufthältig, in den Bronchien wenig schaumige Flüssigkeit. An der rechten Pleura diaphragmatica circa guldenstückgrosse, unregelmässige Blutungen, an der linken mehrere kleinere. An der Pleura der rechten Lunge ziemlich zahlreiche Ecchymosen. Sonst derselbe Befund wie linkerseits.

Im Bindegewebe des vorderen Mediastinum setzt sich die sulzig-hämorrhagische Infiltration von der linken Halsseite fort; weiter nach abwärts finden sich isolirte, circa bohnengrosse Blutungen.

Herzbeutel zart, am Epicard, besonders an der hinteren Wand des linken Ventrikels reichliche Ecchymosen. Herz entsprechend gross, schlaff, faul. Alle Klappenapparate zart, schlussfähig. Herzfleisch blutig imbibirt, faul.

Leber nicht besonders vergrössert, beginnende Fäulnissverfärbung zeigend.

Milz ungefähr 14 *cm* lang, 9 *cm* breit, etwas plumper und ebenfalls in beginnender Fäulnis begriffen.

Beide Nieren etwas vergrössert, plumper, sehr schlaff, Kapsel leicht abziehbar, Oberfläche glatt, am Durchschnitte blutig imbibirt und fäulnisverfärbt. Harnblase stark gefüllt, in derselben gelblich-trüber Urin, ihre Schleimhaut blassgelb.

Im Magen mässig reichlicher, gallig gefärbter, dünnflüssiger Inhalt, Schleimhaut dünn und übersäet von bis hirsekorngrossen, nur selten confluirenden Blutaustritten, hauptsächlich in der Gegend des Fundus und

Digitized by Google

der grossen Curvatur. Schleimhaut des Duodenum gallig imbibirt, sonst nicht verändert. Im Jejunum nichts Pathologisches. Im Ileum gallig gefärbte Chymusmassen, Schleimhaut dünn, die Plaques deutlich sichtbar, nicht vergrössert, nicht injicirt.

Die mesenterialen Lymphdrüsen kaum etwas vergrössert, röthlichgelb, isolirt.

Dickdarmschleimhaut gelockert und geschwollen, besonders auf den Höhen der Falten injicirt und durchsetzt von mässig zahlreichen, höchstens punktgrossen Blutungen.

Die Lymphdrüsen der rechten Axilla etwas vergrössert. Das sie umgebende Bindegewebe blutig infiltrirt; die Drüsen selbst etwas über erbsengross, schwarzroth, derbe, auf dem Durchschnitte gleichmässig schwarzroth, hämorrhagisch.

Die Lymphdrüsen der linken Axilla etwas grösser, ähnlich beschaffen wie die der anderen Seite. Die oberflächlichen und tiefen inguinalen Lymphdrüsen beiderseits nicht vergrössert, derbe.

Bacteriologischer Befund.

1. Präparate von der linken Tonsille enthalten ein reichliches Bacteriengemenge, vorwiegend Coccen, als Diplococcen in Ketten, in Knäuelform und in Haufen, etwas geringer an Zahl Bacillenformen aller Art, spärlich dünne Fadenformen. Unter diesen Formen finden sich mässig reichlich Bacillen vom Aussehen der Pestbacillen.

Die Plattenculturen zur Bestimmung ganz unbrauchbar.

2. In der Milz finden sich mikroskopisch reichlich Pestbacillen in allen Formen: rundlich, ovoid und vom Stäbchentypus. Sie liegen meist einzeln, seltener als Diplobacillen.

Neben gut und bipolar gefärbten Exemplaren finden sich gleichmässig tingirte Formen und reichlich schwach tingirte, in allen Übergängen bis zu grossen, wie gebläht aussehenden rundlichen Gebilden. Sowohl unter den gut, wie auch unter den schwach gefärbten Formen fallen viele durch ihre unregelmässig begrenzte Gestalt auf, eine Erscheinung, die auch in anderen Fällen beobachtet wurde. (Kunst- oder Fäulnissproduct?)

Neben den Pestbacillen finden sich in fast gleicher Anzahl Coccen in längeren, seltener in kürzeren Ketten.

Die Aussaaten ergaben reichlich Streptococcencolonien und zwei Colonien von Bacterium coli. Pestcolonien sind nicht nachweisbar.

3. Deckglaspräparate von einer Lymphdrüse der linken Achselhöhle zeigen neben Streptococcen Pestbacillen, an Anzahl geringer als in dem Milzsafte, die oft bei guter Tinction auffallend grosse und plumpe Formen zeigen.

Histologischer Befund.

1. Linke exulcerirte Tonsille. Der epitheliale Überzug fast überall verloren gegangen. Nur an wenigen Stellen ist noch die Basalzellenschichte erhalten. An der Peripherie und in der weiteren Umgebung der Tonsille ist das Plattenepithel mit Ausnahme des Stratum corneum intact. An den vom Epithel entblössten Stellen findet sich der Grund des so gebildeten Geschwüres hauptsächlich von Bacterienmassen gebildet, die sich herdweise mit Hämatoxylin blauviolett färben. Zwischen diesen Bacterienanhäufungen finden sich bald mehr homogen, bald mehr streifig oder granulirt aussehende, mit Eosin diffus roth gefärbte Massen und zwischen denselben Anhäufungen von Eiterzellen oder ausgedehnte Hämorrhagien.

Auch zahlreiche Capillaren mit verbreiterter, homogen roth gefärbter Wand finden sich hier. In den tieferen Schichten nur spärliche Reste des adenoiden Gewebes erhalten in ganz unregelmässiger Form, umgeben von enormen Bacterienmassen und ungemein reichlichen Hämorrhagien. Letztere erstrecken sich überall zwischen die Musculatur des Gaumens hinein.

Digitized by Google

Zwischen den ausgetretenen Blutmassen häufig unregelmässig geformte homogene Gerinnsel-ähnliche Massen. Vielfach sind einzelne kleine Muskelbündel durch die reichlichen Hämorrhagien ganz isolirt, von dem übrigen Gewebe getrennt.

Die Blutgefässe, wo sie erhalten sind, überall stark erweitert. Die früher erwähnten grossen Bacterienhaufen bestehen — wie mit Methylenblau gefärbte Schnitte zeigen — grösstentheils aus längeren und kürzeren Ketten von Streptococcen neben anderen Coccen, die mehr zu Häufchen angeordnet liegen, und dünneren und dickeren Bacillen. Ausserdem aber finden sich überall Pestbacillen, die in den tieferen Schichten der ulcerirten Tonsille besonders reichlich liegen. Sie sind zu grösseren oder kleineren Haufen angeordnet und haben vorwiegend die runde oder ovale Form. Sie sind zumeist zu Zweien gelagert und fallen durch ihre blasse Färbung auf, so dass sie häufig bläschenähnlich aussehen. Wo sie mehr die Stäbchenform besitzen, sieht man deutliche bipolare Färbung. Vielfach finden sich im Lumen kleiner Arterien zahlreiche Streptococcen und typische Pestbacillen nebeneinander.

2. Uvula. Das Plattenepithel derselben an ihrer ganzen hinteren Fläche erhalten, an der vorderen fehlt es zum Theile vollständig, zum Theile ist nur die Basalzellenschicht erhalten.

Das Bindegewebe der Mucosa und Submucosa aufgelockert, feinst faserig, die Kerne erscheinen spärlich und blässer gefärbt, oder es finden sich zwischen den welligen Bindegewebsfasern homogen aussehende geronnene Massen. Die Gefässe daselbst zeigen eine etwas verbreiterte homogen aussehende Wand, ihre Endothelien sind dabei erhalten, ihre Kerne gut gefärbt.

An der vorderen Seite der Uvula ist die Submucosa und Mucosa ziemlich gleichmässig von Leukocyten infiltrirt, in den Gewebsspalten grosse protoplasmareiche rundliche oder mehr polygonale Zellen. Vereinzelte kleine Blutaustritte. An einer Stelle findet sich eine follikelähnliche Anhäufung von Rundzellen, die sich ganz gut gegen das allerdings auch herdweise infiltrirte Bindegewebe der Umgebung abgrenzt. In den centralen Antheilen liegen die Zellen lockerer.

Die Epithelien der Schleimdrüsen vollgefüllt mit bläulich gefärbtem Schleim, der sich auch reichlich im Lumen der Drüsen findet.

Im Bereiche der früher beschriebenen Stellen der Submucosa, die von Ödem durchsetzt sind, finden sich kleine Blutgefässe und Capillaren ausgefüllt mit Streptococcen, zwischen denen sich deutlich Pestbacillen nachweisen lassen. In den oberflächlichsten, von Epithelien entblössten Schichten ein Gemenge von verschiedenen Bacterien, wie es sich gewöhnlich in der Mundrachenhöhle findet, unter welchen sich aber auch zweifellos Pestbacillen nachweisen lassen. Solche liegen auch ziemlich zahlreich im Bereiche der follikelähnlichen Anhäufung von Rundzellen.

3. Lymphdrüse von der Theilungsstelle der linken Carotis. Das Parenchym vollständig zerstört, und zwar sowohl durch frisch ausgetretenes Blut, wie durch enorme, die Lymphdrüse durchsetzende Bacterienmassen, die sich gleichmässig röthlich-violett mit Hämatoxylin färben oder in grossen Haufen angeordnet sind, welche sich stärker violett färben. Zwischen diesen Bacterienmassen finden sich oft nur sehr spärliche polynucleäre Leukocyten oder ganz schwach gefärbte Zellkerne. Auch die Umgebung der Lymphdrüse ist vollständig hämorrhagisch infiltrirt, das Bindegewebe in Form homogen aussehender Bündel auseinandergedrängt. Die Bacterienmassen bestehen — bei starker Vergrösserung auf mit Methylenblau gefärbten Schnitten betrachtet — aus Pestbacillen von zumeist rundlicher, bläschenähnlicher Form, die häufig so zahlreich, dicht und gleichmässig angeordnet sind, dass die wenigen Leukocytenkerne innerhalb dieser zusammenhängenden Rasen leicht zu zählen sind. Ausserdem grosse Haufen von Kettencoccen, überall eingestreut zwischen die Pestbacillen.

4. Lymphdrüse der linken Axilla (über bohnengross). Die durch die nicht veränderte Kapsel abgegrenzte Lymphdrüse zeigt ausserordentlich hochgradige Hyperämie, indem sie übersäet ist mit dicht bei einander stehenden, hochgradig erweiterten und mit Blut vollgefüllten Capillaren und kleinen Blutgefässen. Die Sinus überall erweitert, enthalten ziemlich reichlich rothe Blutkörperchen, polynucleäre Leukocyten und vor Allem grosse protoplasmareiche, runde oder polygonale Zellen mit bläschenartigem grossen Kern und manchmal granulirtem Protoplasma. In den Blutgefässen und auch in einzelnen dieser grossen Sinus-

Digitized by Google

zellen sieht man mit starker Vergrösserung runde oder etwas ovoide, gebläht aussehende Gebilde, die sehr schwach mit Methylenblau gefärbt sind. Von ihnen lässt es sich nicht entscheiden, ob es degenerirte Pestbacillen sind oder nicht. Streptococcen keine auffindbar.

5. Milz. Die Bluträume der Pulpa stellenweise stark erweitert und mit Blut gefüllt, an anderen Stellen findet sich blutige Infiltration des Milzgewebes neben reichlichen polynucleären Leukocyten. Am Auffallendsten erscheint, dass die ganze Milz durchsetzt ist von unregelmässig geformten kleinen Herden, die feinst granulirt, mit Eosin blass gefärbt aussehen, in deren Bereich sich schlecht contourirte Zellleiber mit ganz blass gefärbtem Kerne finden. Diese Herde stehen nicht isolirt im Milzgewebe, sondern hängen gleichsam miteinander zusammen. Innerhalb derselben finden sich zahlreiche kleinere Gefässe von Bacterienhaufen verstopft, deren Wand nicht nach aussen hin abgrenzbar ist. Die Follikel sind so klein, dass sie nur eine ganz schmale adenoide Scheide um die Arterien bilden. Mit der Immersion untersucht, finden sich zahllose mit Methylenblau sehr blass gefärbte Pestbacillen in allen Formen, aber vorwiegend in der plump ovoiden, als Diplobacillen mit häufiger bipolarer Färbung, ferner sehr zahlreiche Häufchen von zu langen Ketten ausgewachsenen Coccen.

Epikrise.

Die Infection erfolgte im vorliegenden Falle entsprechend den im Sectionsbefunde gezeichneten Veränderungen zweifellos von der linken Hals-Kopfseite aus. Der Entscheid, ob die linke Tonsille oder die Lymphdrüsengruppen der linken Parotis und Unterkiefergegend im engeren Sinne als Sitz des primären Bubo anzusehen sind — beide zeigen sowohl anatomisch als histologisch derartige Veränderungen — wird dadurch erschwert, dass eine schwere Secundärinfection durch Streptococcen von der Mund-Rachenhöhle aus das Bild völlig trübt. Damit fällt auch die Möglichkeit der Orientirung über den Eintritt des Pestvirus überhaupt. Sowohl die den erwähnten Lymphdrüsengruppen zugehörigen Haut- und Schleimhautbezirke (Augenlid und Nase) der linken Hals-Kopfseite, als auch die Mund-Rachenhöhle, einschliesslich der linken Tonsille selbst, kämen diesbezüglich in Frage.

Histologisch finden sich in recht gut conservirten Präparaten von einer linksseitigen Halslymphdrüse und in der linken Tonsille neben schwerer hämorrhagischer Infiltration zahllose Pestbacillen und sehr reichlich Streptococcen. Der Geschwürsgrund der ulcerirten Tonsillen ist in dicker Lage von denselben belegt. Auch in der Milz finden sich enorme Mengen von Pestbacillen und Streptococcen. Die axillare Lymphdrüse der linken Seite zeigt histologisch die für die Pest so charakteristischen Anfangsstadien der Entzündung: Enorme Überfüllung zahlloser Blutcapillaren mit Blut und Erweiterung der Sinus, die ausgefüllt sind mit sehr grossen Sinuszellen. Die zahlreichen in der Milz vorkommenden nekrotischen Herde sind nicht als postmortale Veränderungen, da ja das übrige Milzgewebe gut erhalten ist, sondern als Folge der Streptococcenwirkung aufzufassen; ihre Form ist eine abweichende von den in der Milz vorkommenden ähnlichen, durch den Pestbacillus allein bedingten Herden. Ausser den Lymphdrüsen der linken Halsseite sind anatomisch nur die in beiden Achselhöhlen in mässigem Grade verändert. Blutungen finden sich an der Pleura und am Epicard, in der Schleimhaut des Magens und Dickdarms.

Fall 5/XXX.

Bhagee Yemma, 35jähriges Hindu-Weib, ohne Beschäftigung, wurde ins Spital am 22. März am VI. Krankheitstage aufgenommen und starb am 23. März um 12 Uhr 30 Minuten Nachts am VII. Krankheitstage. Section am 23. März um $^1/_2$12 Uhr Mittags, 11 Stunden post mortem.

Weibliches Cadaver, 157 *cm* lang, von gracilem Knochenbau, schlecht entwickelter Musculatur, schlecht genährt. Todtenstarre geschwunden, Todtenflecke an den abhängigen Körperstellen ziemlich reichlich vorhanden. Pupillen beiderseits gleichweit, mittelweit, die sichtbaren Schleimhäute blutarm, Zähne anscheinend wohlerhalten.

Digitized by Google

Die Haut der linken Parotisgegend ungefähr in Handflächengrösse beträchtlich geschwollen, prominent, bretthart sich anfühlend; die Haut der linken Halsseite nach hinten in den Nacken bis fast zur Wirbelsäule reichend, nach abwärts sich hinziehend einerseits bis gegen die linke Schulter, andererseits bis auf die vordere Thoraxwand, wie pastös, nicht in Falten abhebbar. Die Supra- und Infraclaviculargruben dieser Seite verstrichen. Auch die rechte Regio parotidea ist etwas geschwollen, die Haut daselbst dicker, teigig.

Thorax von entsprechenden Dimensionen, symmetrisch. Brustdrüsen spärlich entwickelt. Abdomen im Niveau des Thorax; Bauchdecken schlaff. Am äusseren Genitale nichts Pathologisches.

In beiden Inguinalgegenden über dem Poupart'schen Bande und in den Schenkelgruben längliche, harte, etwas vergrösserte, gut abgrenzbare Lymphdrüsen tastbar. An den unteren Extremitäten keine Ödeme.

Die weichen Schädeldecken im Bereiche beider Temporalmuskeln, sowie in der Gegend des ganzen Hinterhauptes sulzig ödematös, erzitternd, von kleinen Blutaustritten durchsetzt, sonst blut- und fettarm.

Schädeldach symmetrisch, länglich oval, im Längsdurchmesser $17^1/_2$ *cm*, im queren 12 *cm*, in der Peripherie 48 *cm* messend, im Allgemeinen circa 1 *cm* dick; Spongiosa erhalten, ziemlich blutarm; seine Innenfläche glatt, glänzend. Nähte erhalten.

Im Sichelblutleiter reichliche, frische Blutgerinsel. Dura mater gut gespannt, blutarm, nicht verdickt. Die inneren Meningen an der Basis blutarm, zart; Gefässe zartwandig. Die inneren Meningen an der Convexität etwas blutreicher, sonst ebenfalls zart. Grosshirnrinde gleichmässig breit, grauroth; Marklager von reichlichen Blutpunkten durchsetzt, teigig weich. Ventrikel enge. Stammganglien normal gebildet, ebenso wie Kleinhirn, Pons und Medulla ziemlich blutarm.

Zwerchfellstand rechts an der 4. Rippe; ebenso links; das Binde- und Fettgewebe über dem Sternum und namentlich das der linken Thoraxwand ödematös, gelblich; desgleichen auch das Binde- und Fettgewebe des vorderen Mediastinum.

Die Lymphdrüsen längs der grossen Halsgefässe rechterseits vergrössert, isolirt, hart, am Durchschnitte röthlichgelb, succulenter, ebensolche mässig angeschwollene in der rechten Submaxillargrube. Das Unterhautbindegewebe der rechten Parotisgegend, namentlich aber das der ganzen linken Halsgegend in der oben bezeichneten Ausdehnung gelblich, ödematös, erzitternd, zum Theile auch hämorrhagisch infiltrirt. Die Lymphdrüsen der Unterkiefergegend und des Halses längs der Gefässe dieser Seite zu einem starren länglichen Paquet vereinigt, ihre Umgebung starr hämorrhagisch infiltrirt. Auf dem Durchschnitte erscheinen die dieses Paquet zusammensetzenden Lymphdrüsen vielfach bis auf Taubeneigrösse angeschwollen, theils gleichmässig starr hämorrhagisch infiltrirt, theils medullar röthlichgelb gefleckt, vorquellend, theils auch schon im centralen Antheil völlig erweicht, eitrig eingeschmolzen; sie lassen sich von einander nur zum Theile noch abgrenzen, zum Theile aber sind ihre Grenzen gegen das sie umgebende ödematös hämorrhagische Infiltrat völlig verwischt.

Die grossen Halsgefässe dieser Seite von diesem starren Infiltrate ganz eingescheidet.

Schleimhaut des weichen Gaumens grauroth, stark verschleimt; rechte Tonsille etwas vergrössert, die linke kleiner, zeigt jedoch in ihrem Centrum ein längliches, unregelmässig begrenztes Geschwür mit nekrotisch-gelblichen Rändern. Die Follikel am Zungengrunde geschwollen, zum Theile lebhaft geröthet, besonders an ihrer Peripherie; der centrale Theil röthlichgelb. Schleimhaut der Epiglottis, ihrer Umgebung, sowie der ary-epiglottischen Falten sehr stark geschwollen, ödematös, gelblich. Schleimhaut des Pharynx und des oberen Theiles der Trachea lebhaft geröthet. In der Wand der Vena jugularis sinistra sehr zahlreiche, bis hanfkorngrosse, zum Theile confluirende Blutaustritte.

Die Lymphdrüsen der rechten Axilla vergrössert, ziemlich blutreich, isolirt; die der linken Axilla ebenfalls isolirt, bis auf fast Wallnussgrösse angeschwollen, ziemlich derb sich anfühlend, am Durchschnitte jedoch vorquellend, röthlich, reichlich blutig-serösen Saft gebend.

Die linke Lunge, im Bereiche des Unterlappens durch Bindegewebsmembranen angewachsen, fühlt sich an ihren vorderen Rändern und an der Spitze völlig lufthältig an, lässt aber in den übrigen Partien isolirte, circa hühnereigrosse, derbe Herde tasten, die oberflächlich liegen und durch die Pleura, die über denselben

Digitized by Google

vielfach von fibrinösen Auflagerungen bedeckt und reichlich ecchymosirt erscheint, als gelbröthlich gesprenkelte, ziemlich scharf begrenzte, rundliche oder fast rundliche Bezirke durchschimmern.

Auf dem Durchschnitte erscheinen diese infiltrirten Partien gleichmässig gelblichroth, sehr saftreich, undeutlich feinst granulirt, oder viele zeigen eine stärker schwarzrothe und sehr stark durchfeuchtete periphere Zone, während der centrale Theil mehr gelblichroth erscheint. Viele dieser Herde zeigen Keilform. Das übrige Lungegewebe am Durchschnitte flaumig, blutreich. Die Schleimhaut der Bronchien allenthalben geschwollen und geröthet, mit reichlichem, glasigen Schleim bedeckt.

Auch die rechte Lunge zeigt reichlich derartige Herde von Hanfkorn- bis Nussgrösse. Sonst dieselben Veränderungen wie an der linken. (Vergl. Tafel VII, Fig. 1.)

Herzbeutel zart, wenige Tropfen klaren, gelben Serums enthaltend. Epicard fettarm, frei von Blutungen, beide Ventrikel schlaff, spärliche Cruor- und Fibrinmassen enthaltend, Klappenapparate zart, schlussfähig. Myocard gelblichbraun, morscher.

Schleimhaut der Speiseröhre weisslich. Die bronchialen Lymphdrüsen und die des hinteren Mediastinalraumes anthracotisch und nicht vergrössert.

Schleimhaut der Trachea und der grossen Bronchien lebhaft geröthet und mit Schleim bedeckt.

Leber gross, ihre Ränder plump, Oberfläche glatt, Kapsel zart, graubraun, am Durchschnitte mässig blutreich, Läppchenzeichnung undeutlich, Parenchym etwas vorquellend.

Gallenblase klein, mit dunkler Galle gefüllt.

Milz 17 *cm* lang, 10 *cm* breit, ziemlich flach, auf dem Durchschnitte dunkelblutroth, sehr weich, Pulpa vorquellend, Stroma nicht vermehrt, Follikel nicht sichtbar.

Pancreas derb, gekörnt.

Nebennieren nicht verändert.

Nieren plump, schlaffer, Oberfläche glatt, Kapsel leicht abziehbar, gelblichgrau, auf dem Durchschnitte ziemlich blutreich, Rinde beträchtlich verbreitert, ebenso wie die Columnae Bertini röthlich-gelblich gestreift; Pyramiden an der Peripherie wie gefasert, schlecht abgrenzbar. Nierenbecken unverändert.

In der Harnblase wenig trüber Urin, Schleimhaut weisslich.

Uterus klein, Musculatur kräftig.

Ovarien kleincystisch degenerirt, blutreich.

Die oberflächlichen und tiefen inguinalen Lymphdrüsen beiderseits vergrössert, isolirt, hart, auf dem Durchschnitte theils etwas blutreicher und saftiger, theils nicht weiter verändert.

Der Magen ist ziemlich reichlich mit galligem, dünnflüssigen Inhalt gefüllt, seine Schleimhaut fleckig, geröthet, sonst grau, mit Schleim belegt; die Schleimhaut des Duodenum etwas gelockert, gallig imbibirt. Im ganzen Dünndarm gallig gefärbte Chymusmassen, Schleimhaut dünn, Plaques nicht verändert. Im Dickdarm dickliche, gallige Fäcalien, Schleimhaut nicht besonders verändert.

Im rechten Kniegelenk wenig klare Synovialflüssigkeit.

Bei der am 22. März am VI. Krankheitstage vorgenommenen Blutuntersuchung blieben die Aussaaten steril.

Bacteriologischer Befund.

1. Im Ödem der Brust finden sich mikroskopisch keine Bacterien.

2. Ein pneumonischer Herd im Unterlappen der linken Lunge zeigt mikroskopisch enorm reichlich Pestbacillen, fast ausschliesslich extracellulär, einzeln oder als Diplobacillen liegend, vereinzelt auch in Kettenanordnung, vorwiegend in ovalen Formen, spärlicher in Stäbchen- oder runden Formen; die Mehrzahl der Pestbacillen ist gut und bipolar, nur wenige blass tingirt. Bei Anwendung der Gram'schen Methode rasche Entfärbung der Pestbacillen. Neben den Pestbacillen finden sich spärlich Diplococcen von Lanzettform oder Coccen in kurzen Ketten.

Digitized by Google

Die Aussaaten zeigen zum Theile reichliche Reincultur von Pestcolonien, zum Theil neben reichlichen Pestcolonien spärliche Colonien des Diplococcus pneumoniae.

3. Aussaaten vom Harn ergeben spärliche Reinculturen von Pestcolonien.

4. Deckglaspräparate von der Milz zeigen nur spärlich Pestbacillen neben ebenfalls spärlich vorhandenen Diplococcen. Die Aussaat ergibt reichlich Pestcolonien, daneben in ungefähr gleicher Anzahl Colonien des Diplococcus pneumoniae.

5. Präparate aus einer linken Achseldrüse ergeben mikroskopisch denselben Befund wie 4; culturell jedoch finden sich ausschliesslich Colonien des Diplococcus pneumoniae. Pestcolonien nicht nachweisbar.

6. Aussaaten von der Galle ergeben eine ziemlich reichliche Reincultur von Pestcolonien.

Histologischer Befund.

1. Schnitte durch die peripher sitzenden embolischen Herde der linken Lunge zeigen die Alveolen besonders in den centralen Antheilen der Herde hochgradig erweitert, von polynucleären Leukocyten dicht erfüllt, die stellenweise Körnchenzerfall ihrer Kerne zeigen. Die Alveolarsepta zeigen die eigenthümliche Veränderung, dass sie fast überall zu Strängen umgewandelt sind, die grobschollig oder streifig, seltener ganz homogen aussehen, mit Eosin sich gut färben und beiderseits von feinen, blau gefärbten Körnchen oder Kerntrümmern oder von unregelmässig gestalteten, in Fäden auslaufenden Kernen eingesäumt sind. Manchmal kann man noch ein Gefässrohr in dem Alveolarseptum erkennen, indem dasselbe homogene, etwas stärker mit Eosin gefärbte Contouren besitzt; an anderen Stellen sind zweifellos Theile der Alveolarsepta ganz zu Grunde gegangen und nur mehr sporenartig vorspringende Reste derselben erhalten, die in der früher erwähnten Weise verändert sind. In vielen Lungenalveolen sieht man schon bei schwacher Vergrösserung grosse Bacterienhaufen neben den Leukocyten, die sich blassblau färben. Besonders in den peripheren Antheilen des pneumonischen Herdes sind die Alveolen mit Blut und homogen geronnenen Massen erfüllt. Die Gefässe der Pleura strotzend mit Blut gefüllt, das stellenweise auch das Pleuragewebe durchsetzt. Fibrin ist äusserst spärlich in den Alveolen nachweisbar. Dagegen ist das ganze Gebiet des pneumonischen Infiltrates wie überschwemmt mit zahllosen, typisch aussehenden Pestbacillen, die oft zusammenhängende Rasen bilden oder sich überall zwischen die Leukocyten eindrängen. Sie sind blass mit Methylenblau gefärbt und in der gewöhnlichen Weise pleomorph. Dazwischen kleine Häufchen von lanzettförmigen Diplococcen, die stärker mit Methylenblau gefärbt sind und nach der Gram-Weigert'schen Färbungsmethode die blaue Farbe behalten. Viele Bronchiolen ganz ausgefüllt von Pestbacillen Leukocyten und geringen Mengen von Diplococcen.

2. Milz. Die Milz ist blutarm, nur spärlich finden sich grössere Blutmengen in der Umgebung von, Gefässen. Die Pulparäume zumeist erhalten und abgrenzbar, die Pulpazellen in starker Desquamation begriffen, so dass sie häufig das ganze Lumen eines solchen Raumes erfüllen, sehr gross, ihr Kern nur etwas blässer gefärbt mit zahlreichen Kernkörperchen. Sehr spärlich lassen sich auf mit Methylenblau gefärbten Schnitten Pestbacillen nachweisen; sie liegen zu kleinen Häufchen beieinander, auch intracellulär und haben die plumpe, ovoide Stäbchenform, seltener die rundliche. Auf nach Gram-Weigert gefärbten Schnitten finden sich ebenfalls spärliche Diplococcen zu zweien oder vieren gelagert.

3. Leber. Die Epithelien schlecht oder gar nicht von einander abzugrenzen, die Kerne gross und blassblau gefärbt, das Protoplasma glatt, nicht granulirt, keine Fetttröpfchen enthaltend. Sonst nichts Auffallendes. Im Blute der Capillaren sehr spärliche Pestbacillen nachweisbar.

4. Niere. Das Protoplasma der Nierenepithelien feinst gekörnt, die Kerne gross, etwas blässer gefärbt, die ganze Zelle von unregelmässiger Form. Die Rinde hyperämisch, indem die Glomeruli und die Capillaren der Interstitien stark mit Blut erfüllt sind, in welchem sich spärliche Pestbacillen neben Diplococcen nachweisen lassen.

5. Lymphdrüse aus der linken Axilla. Dieselbe gibt das gewöhnliche Bild frischer metastatischer Infection: hochgradige Erweiterung und Blutfüllung aller Blutgefässe im Bereiche der ganzen Drüse, beson-

Digitized by Google

ders der Sinus, und Erweiterung der Sinus. In denselben sind zahlreiche polynucleäre Leukocyten und grosse protoplasmareiche Zellen enthalten, welch letztere häufig Leukocyten eingeschlossen haben. Besonders in den Randsinus sehr reichliche Pestbacillen, die dort, wo sie spärlicher sind, deutlich intracellulär liegen. In einigen Blutgefässen Diplococcen mit ausgesprochener Lanzettform in grösseren Haufen, die sich nach der Gram-Weigert'schen Methode intensiv blau färben.

6. Über haselnussgrosse Lymphdrüse aus dem Paquet der linksseitigen cervicalen. Das periglanduläre Binde- und Fettgewebe dicht von polynucleären Leukocyten infiltrirt, ebenso das intermusculäre eines Antheiles eines Halsmuskels, der noch durch den Schnitt getroffen ist. Die einzelnen Muskelbündel homogen aufgequollen. Besonders um erweiterte kleine Blutgefässe (Venen und Arterien) findet sich hier reichlicher Körnchenzerfall (Karyorrhexis) der Leukocytenkerne, und dieselben sind vielfach umgeben von einem homogenen, bald feineren, bald gröberen Balkenwerk, das sich peripherwärts in etwas zartere Balken auflöst oder in mehr schollige Formen übergeht. Auch im Lumen der Gefässe finden sich häufig derartige balkig oder mehr zusammenhängend geronnene Massen, die noch weisse und rothe Blutzellen einschliessen. Die Gefässwand selbst ist dabei entweder mehr homogen oder ebenso balkig, die Endothelzellen und ihre Kerne vielfach ganz erhalten. Dazwischen breiten sich bald mehr, bald weniger reichliche Blutungen aus. Im Bereiche der durchwegs ganz dicht von polynucleären Leukocyten infiltrirten fibrösen Kapsel der Drüse, deren Bindegewebsbündel vielfach ganz homogen aussehen, zahlreiche mit Leukocyten und Bacterien erfüllte und erweiterte Lymphgefässe. Von Follikeln, Markstrahlen oder Sinus ist im Bereiche der eigentlichen Lymphdrüse nichts mehr zu entdecken, indem entweder Alles gleichmässig von poly- und mononucleären Leukocyten infiltrirt oder von Hämorrhagien durchsetzt ist. An zahlreicheren kleineren Stellen ist bereits Kernschwund der Zellen eingetreten, die einzelnen blass mit Eosin gefärbten Zellleiber contouriren sich noch, oder sie sind mehr bläulich gefärbt oder es findet sich Alles überlagert von reichlichem Kerndetritus.

Im Übrigen finden sich auch im Bereiche der Lymphdrüse dieselben Gefässveränderungen und ist dieselbe nirgends mehr vom periglandulären Gewebe abzugrenzen. Auf mit Methylenblau gefärbten Schnitten sieht man besonders zahlreich in der Peripherie der Lymphdrüse und zwischen den auseinandergeworfenen Muskelbündeln Pestbacillen von fast ausschliesslicher Coccenform. Sie sind klein und rund, blassgefärbt, stellen häufig Ringformen dar und treten zu kürzeren Ketten aneinander. In den centralen Partien der Lymphdrüse sieht man grössere und kleinere Rasen von ganz blass, nur schattenhaft gefärbten, ebenfalls rundlichen, geblähten Formen, die etwas grösser sind. Auf nach Weigert gefärbten Schnitten sind in einzelnen Blutgefässen Diplococcen von der Form des Diplococcus pneumoniae nachweisbar.

7. Linke Tonsille. Die Schnitte treffen das im Sectionsprotokolle erwähnte Geschwür. Im Bereich desselben fehlt das Plattenepithel entweder vollständig und es liegt das von Bacterienmassen infiltrirte adenoide Gewebe bloss, oder es ist über den Schleimhautpapillen noch die Basalzellenschichte des Rete erhalten. Erstere sind verbreitert und viele von ihnen ganz gleichmässig mit Bacterien infiltrirt. Das übrige adenoide Gewebe desgleichen von zahlreichen Schwärmen oder Rasen durchsetzt, viele Gefässe homogenwandig, mit balkenartigen, wie geronnen aussehenden Massen erfüllt, die sich auch in ihrer Umgebung finden. Hämorrhagien sind spärlich. Die fibröse Kapsel und namentlich das umgebende lockere Bindegewebe von reichlichem Ödem durchsetzt. Mit Methylenblau gefärbte Schnitte lehren, dass die genannten Bacterienmassen ausschliesslich aus Pestbacillen bestehen, die dieselbe Form wie bei 6. zeigen. Grosse Schwärme derselben finden sich auch frei an der Oberfläche.

Interessant ist folgender Befund. An verschiedenen Stellen finden sich nämlich in kleinen Vacuolen oder zwischen den Zellen des sonst vollständig unveränderten Rete zahlreiche Pestbacillen, die von den mehr oder weniger reichlich von Pestbacillen infiltrirten Papillen aus in das Epithel hineinwachsen (vergl. Tafel XIV, Fig. 2). Diplococcen lassen sich auf nach Weigert gefärbten Schnitten nur in spärlichen Häufchen oberflächlich nachweisen.

8. Schnitte durch die Epiglottis zeigen homogen oder feinstfädig geronnene Ödemflüssigkeit, hauptsächlich an der ventralen Seite, die ziemlich reichlich Fibrin enthält.

Digitized by Google

Epikrise.

Vorstehender Fall ist zu den pyämischen zu rechnen, weil es zur Bildung metastatisch-embolischer Herde in beiden Lungen gekommen ist. Dieselben sind zweifellos erzeugt durch Einbruch von Bacillenmassen in die Venen der linken Halsseite, worauf es zu multiplen Embolien in beiden Lungen gekommen ist. Im Bereiche des primären Bubo, der anatomisch als solcher evident zu erkennen ist und die Lymphdrüsen der linken Parotis- und Submaxillargegend und der linken Halsseite betrifft, findet sich weit in die Umgebung reichende starr-hämorrhagische Infiltration und hochgradige sulzig-ödematöse Durchtränkung des Bindegewebes. Als Theilerscheinung desselben ist das die unmittelbare Todesursache bildende Ödem der Epiglottis und der aryepiglottischen Falten anzusehen.

Makroskopisch sind die embolischen Pneumonien durch ihr ganz eigenartig lebhaft gelb und roth gesprenkeltes Colorit, durch ihren grossen Saftreichthum und die äusserst fein granulirte Schnittfläche charakterisirt. Mikroskopisch zeichnen sie sich durch Hämorrhagien und enormen Bacillenreichthum aus, ferner durch eigenartige Gerinnungen und Coagulationen innerhalb der Blutcapillaren und der Alveolarsepta selbst, in deren Umgebung ein ebenfalls eigenthümlicher Kernzerfall eintritt. Auch Zerfall der Alveolarsepta findet sich. Fibrin ist äusserst spärlich. Die Lymphdrüsen der rechten Halsseite und der linken Axilla sind am stärksten von allen übrigen afficirt, indem ihnen, als dem primären Bubo unmittelbar benachbart, durch den Lymphstrom die Pesterreger zugeführt werden. Ganz geringe entzündliche Veränderungen zeigen die Lymphdrüsen der rechten Axilla und der Inguinalgegenden. Im Blute und in der Milz sind mikroskopisch nur sehr wenig Pestbacillen nachweisbar, indem das Glottisödem offenbar früher zum Tode führte, als der Infectionsprocess seinen Höhepunkt erreicht hatte. Damit im Zusammenhange erscheint auch das auffallende Fehlen aller sonst für die Pest so charakteristischen Blutungen. In den pneumonischen Herden in einer Lymphdrüse aus der linken Axilla und in der Milz findet sich durch das Culturverfahren und auch histologisch (mit Ausnahme der Milz) neben Pestbacillen auch der Diplococcus pneumoniae, der aller Wahrscheinlichkeit nach von diesen pneumonischen Herden aus Eingang gefunden hat, indem histologisch ein Einbruch desselben von dem Geschwür der linken Tonsille aus nicht constatirt werden konnte. Es handelt sich also auch in diesem Falle um eine Secundärinfection; der nicht gelungene Nachweis des Diplococcus in den Schnitten hat dem spärlichen culturellen Befunde nach nichts Auffallendes an sich.

Fall 6/XLVI.

Vistnu Sakharam,[1] 45jähriger Hindu, Kupferschmied, wurde am 16. April, am III. Krankheitstage, um 9 Uhr Vormittags ins Spital aufgenommen und starb am IV. Krankheitstage um 1 Uhr Nachts.

Section am 17. April um 9 Uhr Vormittags, 8 Stunden post mortem.

Männliches Cadaver, 152 *cm* lang, von gracilem Knochenbau, ziemlich schlecht genährt; Todtenstarre nicht mehr vorhanden, Todtenflecke diffus, die Hautvenen deutlich als violett gefärbte Stränge sichtbar.

Hornhäute trübe, Scleren und Conjunctiven injicirt und blutig imbibirt. Schleimhaut der Lippen livid.

Hals lang, schmal, Thorax lang, gut gewölbt, Abdomen im Niveau des Thorax, an demselben entlang dem rechten Rippenbogen eine zarte, etwa über 20 *cm* lange Hautnarbe.

Am äusseren Genitale nichts Abnormes bemerkbar.

In beiden Achselhöhlen und Inguinalgegenden flache Drüsen, leicht verschieblich, tastbar.

Die weichen Schädeldecken fett- und blutarm, imbibirt. Schädeldach 17 *cm* im Längsdurchmesser, 13 *cm* im queren und in der Peripherie 49 *cm* messend, symmetrisch, bis zu 5 *mm* dick, seine Innenfläche glatt, Diploë erhalten.

Im oberen Sichelblutleiter geringe Mengen geronnenen Blutes. Dura mater gut gespannt, stärker blutreich, nicht verdickt. Gehirn weich, faul.

[1] Vergl. Krankengeschichte II. A. pag. 131.

Digitized by Google

Zwerchfellstand beiderseits am unteren Rande der vierten Rippe.

Die Lymphdrüsen am Halse zu beiden Seiten der Gefässe vergrössert, markig geschwollen, hämorrhagisch infiltrirt. Auch das sie umgebende Bindegewebe, namentlich in der Regio parotideo-masseterica linkerseits theils gleichmässig blutig durchtränkt, theils von deutlich erkennbaren Hämorrhagien durchsetzt.

Ein genauer pathologisch-anatomischer Befund lässt sich jedoch schwer erheben, weil das Cadaver stark faul ist und allenthalben stark ausgesprochene Fäulniss-Imbition zeigt.

Ebenso erscheinen auch die Halsorgane stark imbibirt, doch kann man erkennen, dass beide Tonsillen geschwollen und an ihren Oberflächen ulcerirt erscheinen. Die Epiglottis zeigt reichliches Ödem.

Beide Lungen frei, ihre Pleura zart und glatt. Beide Lungen vollständig lufthältig, ziemlich stark pigmentirt, über ihre Schnittfläche reichlich flaumige, blutig gefärbte Flüssigkeit vorquellend; pneumonische Veränderungen nirgends nachzuweisen.

Schleimhaut der Bronchien und der Trachea von Fäulniss blutig imbibirt.

Herz sehr schlaff, Klappenapparate zart, Myocard morsch und blutig imbibirt.

Leber gross, sehr weich, glatt, gelblich-braun, von der acinösen Zeichnung nichts mehr zu erkennen in beginnender Fäulniss.

Milz 14 *cm* lang, 7 *cm* breit, zerfliesslich weich, dunkelblutroth, Pulpa reichlich vorquellend.

Nieren sehr vergrössert, plump, schlaff, Oberfläche glatt, Rinde deutlich geschwollen.

Harnblase geringe Mengen trüben Urins enthaltend, ihre Schleimhaut imbibirt.

Magen fast leer, seine Schleimhaut ebenfalls imbibirt, doch lässt sie namentlich im Fundus unregelmässige, schwarzröthlich gefärbte Hämorrhagien erkennen, die vorwiegend auf den Höhen der Falten stehen und in der Mitte stellenweise Erosionen zeigen.

Im Dünndarm mässig reichliche Mengen breiiger, gallig gefärbter Fäces.

Im Dickdarm gallig gefärbte Fäces, seine Schleimhaut ziemlich gleichmässig von kleinsten Hämorrhagien durchsetzt.

Die Drüsen in beiden Inguinalgegenden, sowie auch die in beiden Axillargegenden sind ziemlich gleichmässig verändert, höchstens bis kleinbohnengross, saftreicher, manchmal fast schwarzroth, sämmtliche distinct, ihre Umgebung ausser blutiger Imbition nichts Pathologisches zeigend.

Die am 16. April am III. Krankheitstage vorgenommene bacteriologische Blutuntersuchung ergab sehr reichliche Colonien von Pestbacillen und etwas weniger reichliche von Streptococcen.

Das Sputum vom 16. April zeigte mikroskopisch sehr reichlich und fast ausschliesslich Pestbacillen. Die Aussaaten davon waren überwuchert von verschiedenen Bacteriencolonien.

Bacteriologischer Befund.

1. Deckglaspräparate aus der Milz zeigen wenig reichlich Pestbacillen, nur in geringer Anzahl in typischen, gut tingirten Formen, meist als schwach gefärbte Gebilde; reichlicher finden sich Coccen als Diplococcen und in langen Ketten angeordnet vom Typus des Streptococcus pyogenes.

2. Im Trachealschleim findet sich mikroskopisch ein reichliches Bacteriengemisch, bestehend aus Coccen, die zu Paaren, in kurzen Ketten und zu Häufchen angeordnet erscheinen, und aus Bacillen verschiedener Form und Grösse, darunter solchen, die ihrer Form, Anordnung und ihrem färberischen Verhalten nach völlig identisch mit Pestbacillen sich erweisen.

3. In einer linken inguinalen Drüse finden sich mikroskopisch spärlicher typische, reichlicher schlecht tingirte Formen von Pestbacillen, sowie reichlich Coccen vom Typus der bei Nr. 1 beschriebenen.

Digitized by Google

Epikrise.

Trotz der vorgeschrittenen Fäulniss lässt sich aus dem Sectionsbefunde der sichere Schluss ziehen, dass die Infection vom Halse aus erfolgt ist, sei es von den Tonsillen aus, die ulcerirt sind, sei es von der Haut aus. Die Gruppen der cervicalen und submaxillaren Lymphdrüsen zeigen hämorrhagische Infiltration, und es lässt sich trotz starker Fäulnissimbibition noch die tiefgehende ödematös hämorrhagische Infiltration ihrer Umgebung deutlich erkennen. Weder an den axillaren noch an den inguinalen Lymphdrüsen, noch an irgend welchen anderen sind Veränderungen, die einem primären Bubo zukommen würden, zu constatiren.

Sowohl durch die intra vitam vorgenommene bacteriologische Blutuntersuchung, als auch durch die Befunde der Deckglaspräparate ist — entsprechend den diphtheritischen Ulcerationen der Tonsillen — eine Secundärinfection durch den Streptococcus pyogenes sichergestellt.

Zur histologischen Untersuchung wurde in Folge der hochgradigen Fäulniss des Cadavers nichts conservirt.

B. Fälle mit primärem axillaren Bubo.

Fall 7/I.

Franzis Desouza, 18jähriger Goanese, erkrankte (nach Angabe des Surg. Captain Dr. Leumann) am 22. Februar Abends und bemerkte bereits am 23. Februar Morgens Schmerzen in der rechten Axilla, welche sich in den nächsten Tagen beträchtlich steigerten. Der Tod erfolgte am 26. Februar Abends, am V. Krankheitstage. Die Section fand um 10 Uhr Abends, zwei Stunden post mortem statt.

Körper mittelgross, ziemlich gracil gebaut, gut genährt, Musculatur gut entwickelt, Todtenstarre im Beginne. Todtenflecke diffus, röthlich violett, gegen die aufliegenden Körpertheile, namentlich Nates, scharf abgegrenzt.

An beiden Handrücken und Vorderarmen zahlreiche, unregelmässig zerstreute, hirsekorn- bis erbsengrosse Hautblutungen; ebensolche in geringerer Anzahl an der Streckseite des rechten Oberarmes. Einzelne stecknadelkopfgrosse an der rechten Wange, zwei circa hanfkorngrosse in der Regio submaxillaris dextra.

Linke Achselgrube beträchtlich seichter, mehr abgeflacht als die rechte. Die Haut im Bereiche der ersteren und in ihrer Umgebung leicht verschieblich, aber für den tastenden Finger verdickt, wie pastös. Am vorderen Ende der oberen Haargrenze eine 3 *mm* lange Incisionswunde, entsprechend welcher sich in der Tiefe der Achselhöhle ein ziemlich harter, über taubeneigrosser, etwas beweglicher Tumor tasten lässt. Beim Einschneiden findet sich das subcutane Bindegewebe um die tiefen und oberflächlichen Axillarlymphdrüsen starr hämorrhagisch infiltrirt. Diese schwarzrothe Infiltration scheidet die Axillargefässe ebenfalls ganz starr ein, durchsetzt in Herden den Musculus pectoralis minor, erstreckt sich noch eine Strecke weit längs der Thoraxwand nach abwärts, endet oben in der Gegend des vorderen Randes des Deltoides, indem sie mehr gelblich sulzig ödematös wird; die Axillarlymphdrüsen selbst zu einem über hühnereigrossen harten Paquet vereinigt, in welchem sich auf dem Durchschnitte die einzelnen, verschieden grossen, aber durchaus schwarzroth hämorrhagisch infiltrirten und auf der Schnittfläche vorquellenden Drüsen gut abgrenzen lassen. Weitere Einschnitte an der Beugeseite des linken Oberarmes gegen die Cubita zu weisen keine pathologischen Veränderungen auf. (Die Vena axillaris und brachialis dextra wurden nicht untersucht.)

Trotz sorgfältiger Untersuchung der äusseren Körpertheile konnten irgendwelche äusserlich sichtbare Verletzungen nicht gefunden werden.

Pupillen mittelweit, beiderseits gleich, Conjunctiven und Mundschleimhaut blutleer. In der Schleimhaut der Unterlippe, nahe dem rechten Mundwinkel, eine kleine oberflächliche Blutung. Hals lang und kräftig, Thorax entsprechend lang und breit, symmetrisch, etwas flach, Bauchdecken gespannt, ungefähr im Niveau des Thorax; am äusseren Genitale nichts Abnormes. An den unteren Extremitäten keine Ödeme.

Digitized by Google

Bei der Eröffnung des Abdomens erweisen sich die obersten Zacken des Obliquus externus dexter hämorrhagisch infiltrirt; auch im Rectus abdominis, der einen auffallenden Glanz zeigt, kleinere undeutlich begrenzte Blutaustritte.

Die Venen des Halses strotzend mit flüssigem dunklen Blut gefüllt. Ungefähr in der Mitte des rechten Zungenrandes eine etwa über linsengrosse Blutung. An beiden Gaumenbögen rechts und links zwei symmetrische, flach prominente, über linsengrosse Hämorrhagien. Beide Tonsillen gross; in der Schleimhaut der rechten eine circa hirsekorngrosse Blutung. Schleimhaut des Kehlkopfes und der oberen Hälfte der Trachea blutarm, jedoch ziemlich reichlich durchsetzt von bis hirsekorngrossen Blutungen. Die Zungenmusculatur frei von Blutungen, etwas bleicher, Schleimhaut des Pharynx und des Oesophagus blutleer. Schleimhaut der unteren Hälfte der Trachea und der grossen Bronchien nicht verändert.

Die Lymphdrüsen des Mediastinum und die bronchialen klein, letztere etwas anthracotisch, die Lymphdrüsen an beiden Seiten des Halses nicht pathologisch verändert.

An der Schilddrüse nichts Auffallendes.

Linke Lunge frei, in der linken Pleurahöhle kein abnormer Inhalt, Pleura selbst glatt, glänzend, frei von Blutungen; die Lunge fühlt sich überall lufthältig an, Oberlappen auf dem Durchschnitte ödematös, vollständig lufthältig, Unterlappen blutreich, überall lufthältig. Derselbe Befund findet sich an Pleura und Lunge auch rechterseits.

Im Herzbeutel einige Tropfen klaren Serums, Pericard frei von Hämorrhagien. Am Epicard des rechten Ventrikels, und zwar an seiner Kante, zwei etwa über hirsekorngrosse Blutungen, ebenso am Epicard des linken Vorhofes. Linker Ventrikel contrahirt, rechter etwas schlaffer. Im linken Herzen spärliche frische Cruormassen, im rechten Ventrikel ziemlich reichliche gelbliche Fibringerinsel. Herzfleisch etwas getrübt, aber nicht morsch. Alle Klappenapparate zart und schlussfähig. Aorta von entsprechender Weite, ihre Intima ganz zart.

Leber etwas vergrössert, ihre vorderen Ränder plumper, ihre Consistenz vermindert, ihre Kapsel gespannt, zart, Oberfläche theils gelblich, theils braunroth gefärbt, die einzelnen Farbennuancen ziemlich scharf von einander abgegrenzt. Auf dem Durchschnitte erscheint die Leber ziemlich blutreich, ebenso marmorirt gefärbt wie an der Oberfläche, ihre acinöse Zeichnung ziemlich undeutlich. Gallenblase von entsprechender Grösse, schlaff, zeigt massenhafte, grösstentheils mit einander confluirende subperitoneale Blutungen, die sich hauptsächlich an der Grenze des Bettes der Gallenblase gegen das Leberparenchym finden und in die umgebenden Leberantheile hineinzureichen scheinen. In der Gallenblase ziemlich reichliche, braune, schleimige Galle, in ihrer Schleimhaut reichliche, confluirende, verschieden grosse (bis kreuzergrosse) Hämorrhagien.

Milz etwa auf das Dreifache vergrössert, und zwar in allen ihren Dimensionen, plump; Kapsel glänzend, glatt, gut gespannt, Consistenz ziemlich schlaff; an der Convexität lassen sich verschieden grosse, schwarzroth gefärbte Herde von dem mehr lichtrothen übrigen Milzgewebe abgrenzen. Auf dem Durchschnitte erscheint das capsuläre Gewebe und die unmittelbar darunter sich befindlichen Milzantheile wie blutig infiltrirt. Milzpulpa dunkel-blutroth, auf der Schnittfläche etwas vorquellend, wie fein chagrinirt, ziemlich leicht abstreifbar, Stroma deutlich erkennbar.

Nieren gross und plump; im pericapsulären Binde- und Fettgewebe und in der Nierenkapsel selbst zahlreiche, dunkel-blutrothe, unregelmässige, über kreuzergrosse Hämorrhagien. Auf dem Durchschnitte erweisen sich das Nierenbecken und die Kelche sowohl mit Blutmassen ausgefüllt, wie auch ihre Schleimhaut und das sie umgebende Fettgewebe vollständig hämorrhagisch infiltrirt, so dass sich das Ganze in zackiger, schwarzrother Zeichnung von dem graugelben Columnae Bertini und den lichtrothen Nierenpyramiden abgrenzt. Auch die Peripherie der Nierenpyramiden durch hämorrhagische Infiltration in eine unregelmässige bis 2 *mm* breite zackige Linie umgewandelt. Rinde und Columnae Bertini beträchtlich verbreitert. Kapsel leicht abziehbar, Oberfläche glatt, an ihr vereinzelte hirsekorngrosse Hämorrhagien nachweisbar. Genau denselben Befund ergibt die Section der linken Niere.

Digitized by Google

Ureteren etwas erweitert, von reinem, frisch geronnenen Blute wie tamponirt. In der Harnblase, die mässig ausgedehnt ist, blutig gefärbter Urin; die tiefgelegensten Partien der Blasenschleimhaut mit kaffeesatzbraunem Sedimente bedeckt.

Im Bindegewebe des Ligamentum hepato-duodenale zahlreiche confluirende Hämorrhagien.

Die Lymphdrüsen an der Leberpforte etwas geschwollen, von ziemlich derber Consistenz, auf dem Durchschnitte grauröthlich, succulent; die Lymphdrüsen an der grossen und kleinen Magencurvatur ebenfalls etwas vergrössert, grauroth, ziemlich hart und blutreich. Die Lymphdrüsen am Pankreaskopfe ebenso verändert. Im Bindegewebe, das den Pankreasschweif umgibt, eine ziemlich ausgedehnte Hämorrhagie. Die Lymphdrüsen der Radix mesenterica noch mehr vergrössert, scharf abgrenzbar, manchmal in Paqueten angeordnet, zeigen auf dem Durchschnitte eine licht-blutrothe Marksubstanz und eine verbreiterte, gelbgraue etwas gesprenkelte, von der letzteren scharf abgesetzte Rinde.

Im Magen schleimiger, mässig reichlicher, kaffeesatzähnlicher Inhalt. Die geschwollene und gelockerte Schleimhaut durchsetzt von zahllosen, dicht nebeneinander stehenden, theils ganz frischen, punktgrossen Blutungen, theils ganz flachen beginnenden bis deutlich ausgesprochenen hämorrhagischen Erosionen. Die grössten Blutungen sind mehr wie linsengross. Schleimhaut des Duodenum mit galligem Schleime bedeckt; in der Schleimhaut des Jejunum ganz unregelmässig zerstreute punktgrosse Hämorrhagien. Schleimhaut des ganzen Dünndarmes etwas geschwollen, von gallig gefärbten Chymusmassen bedeckt, Plaques injicirt, deutlich erkennbar. Im Anfangstheile des Dickdarmes und hinaufreichend bis zur Flexura linealis coli dünnflüssige, wenig gallig gefärbte, stark schleimige Faecalmassen. Schleimhaut stark geschwollen, zum Theile fleckig injicirt, zeigt am Beginne des Colon ascendens eine Gruppe von zahlreichen, punktförmigen Hämorrhagien. Ebensolche finden sich im Umkreise der Bauhini'schen Klappe und der Mündung des Processus vermiformis.

Pankreas gekörnt, derbe.

Beide Hoden und Nebenhoden zeigen nichts Pathologisches.

Die inguinalen Lymphdrüsen beiderseits nicht verändert.

Gehirn und Rückenmark konnten aus äusseren Gründen nicht secirt werden.

Die bacteriologische Untersuchung musste bei diesem Falle leider unterbleiben, da unser Laboratorium zur Zeit noch nicht in Stand gesetzt war.

Histologischer Befund.

Die zur histologischen Untersuchung verwendeten Gewebsstücke waren in absolutem Alcohol conservirt.

1. Niere. Das Gewebe des Nierenbeckens und der Kelche ist vollständig hämorrhagisch infiltrirt, desgleichen das Fettgewebe zwischen Pyramiden und Kelchen. Auch die Papillen der Pyramiden erscheinen von Blutungen wie zerwühlt, indem an vielen Stellen die einzelnen Tubuli recti durch das ausgetretene Blut aus ihrem Verbande gerissen und zertrümmert und in dem Blute suspendirt erscheinen. Zwischen den auseinander gerissenen Bündeln des Bindegewebes und der glatten Musculatur des Nierenbeckens ein reiches grobes Netzwerk von Fibrin, das zahlreiche polynucleäre Leukocyten einschliesst. Die hämorrhagische und Leukocyteninfiltration reicht bis in die oberste Schichte des Nierenbeckens, welche nur an ganz kleinen Stellen noch ihr Epithel erhalten hat und vielfach von den Blutmassen durchbrochen ist.

In den reichlichen, zwischen Pyramiden und Nierenbecken ausgetretenen Blutmassen liegen allenthalben kleinere und grössere Haufen vorwiegend polynucleärer Leukocyten. Die kleinen Blutgefässe und Capillaren der Pyramiden sind strotzend mit Blut gefüllt, in vielen fällt der Reichthum an polynucleären Leukocyten auf. In der Mitte und der Peripherie der Pyramiden finden sich isolirte kleinere Blutungen, an manchen Stellen um stark erweiterte Capillaren oder kleine nicht näher bestimmbare Blutgefässe, deren Wand homogen balkig erscheint und die an einer Stelle zerrissen ihr Blut ins Nachbargewebe ergiessen. Auch im Lumen kleiner Gefässe findet sich hie und da ein stark mit Eosin gefärbtes Balkenwerk, der Wand angelagert. Das Epithel der Tubuli recti und Henle'schen Schleifen nicht besonders verändert, in manchen von diesen einige

Digitized by Google

polynucleäre Leucocyten oder rothe Blutzellen, oder kurze hyaline Cylinder. Dagegen erscheinen die Epithelien der Tubuli contorti (Schaltstücke) stark angeschwollen, schlecht unter sich abgrenzbar. Die Kerne sind gross und blass gefärbt, manche dieser Canälchen enthalten feinst granulirte Massen oder kleine hyalin aussehende Tropfen, wenige sind mit Blut gefüllt. Die Kerne der Bowman'schen Kapsel und der Glomeruli selbst gut tingirt, sehr reichlich und gross. Zwischen Kapsel und Glomerulus keine Blutaustritte, wohl aber fein granulirte, mit Eosin sich färbende Massen.

Auf mit Methylenblau gefärbten Schnitten sieht man im Bereiche der grossen Blutaustritte, besonders innerhalb der Ansammlungen polynucleärer Leukocyten, grosse Haufen ovoider oder mehr länglicher Bacillen, die häufig scharfe bipolare Färbung zeigen und zu zweien in der Form von Diplobacillen liegen oder kürzere Fäden bilden. Sie liegen sowohl intracellulär als auch zwischen rothen und weissen Blutzellen und sind im Allgemeinen beträchtlich weniger stark und scharf gefärbt als die Kerne der Leukocyten. Besonders reichlich finden sie sich in dem von Blutungen infiltrirten Gewebe des Beckens, nicht nur bis an die ihres Epithels entblösste Oberfläche massenhaft nachweisbar, sondern auch in den Blutschichten, welche dieselbe bedecken. Desgleichen sind Bacillen nachweisbar im Bereiche der kleineren, isolirt und mehr an der Peripherie der Pyramiden stehenden Blutungen. Hier sieht man an manchen Stellen in der nächsten Umgebung des Blutaustrittes stark erweiterte Capillaren, die zahlreiche Bacillen enthalten. Im Lumen der Harnkanälchen dieser Stellen selten und nur wenige Bacillen. In den Gefässschlingen der Glomeruli und in den Gerinnseln zwischen denselben und der Kapsel keine Bacillen mit Sicherheit nachweisbar. An den mit Methylenblau gefärbten Schnitten tritt die schlechte Färbbarkeit der Kerne in den Epithelien der Rinde besonders deutlich zu Tage.

2. Leber und Gallenblase. Die Schnitte sind ungefähr senkrecht auf die Längsrichtung der Gallenblase geführt, so dass gleichzeitig Gallenblasenwand und Leber in den Schnitt fallen. Das lockere und zarte Bindegewebe, das die Gallenblase umhüllt, ist vollständig hämorrhagisch infiltrirt. Die ausgetretenen Blutmassen brechen aber nirgends in die Muskelschichte derselben ein, wohl aber reichen sie eine beträchtliche Strecke über das Bett der Gallenblase hinaus, indem sie zwischen die Schichten der Glisson'schen Kapsel eindringen. Das Peritonealepithel ist überall erhalten. Innerhalb der Blutung finden sich reichliche, aus dickeren, mehr homogen aussehenden Balken gebildete Netzwerke, und losgerissene homogen aussehende Bindegewebsbündel, sowie aus ihrem Verbande gerissene erweiterte kleine Gefässe. Ebensolche stark erweiterte sieht man in den Schichten der Glisson'schen Kapsel, welche unmittelbar die Leber überziehen und nirgends von der Blutung durchbrochen sind. Ferner finden sich innerhalb der hämorrhagischen Infiltration, besonders reichlich nahe der Oberfläche, Anhäufungen von fast durchwegs polynucleären Leukocyten. Das Epithel der Gallenblase schön erhalten. Die Leberzellen undeutlich von einander abgrenzbar, etwas geschwollen, zeigen gute Eosinfärbung und stellenweise blässer gefärbte Kerne. Manche enthalten grosse Fetttropfen. An der Glisson'schen Kapsel um die Äste der Leberpfortegefässe keine Veränderungen. Die Endothelzellen der Lebercapillaren gross, besitzen einen auffallend grossen, blass gefärbten, bläschenartigen Kern. In den Capillaren erscheint die Anzahl der polynucleären Leukocyten entschieden vermehrt und stellenweise sind massenhafte Bacillen vorhanden, die häufig schöne bipolare Färbung zeigen und im Übrigen die für die Pestbacillen charakteristische Form haben. Sie liegen theilweise innerhalb der Endothelzellen. Ebenso finden sich massenhaft Pestbacillen im Bereiche der hämorrhagischen Infiltration, am meisten in den Leukocytenhaufen.

3. Milz. Auch in der Milz finden sich, schon bei schwacher Vergrösserung betrachtet, reichliche Hämorrhagien, u. zw. nicht nur in den oberflächlichen, sondern auch in den centralen Partien. Durch diese Blutungen erscheinen die Pulpastränge vielfach unterbrochen und ihr Gewebe ist durch die ausgetretenen Blutungen auseinander geworfen und um enorm ausgedehnte Capillaren angeordnet. Die Follikel sind klein, aber zahlreich. Bei stärkerer Vergrösserung sieht man nur an wenigen Stellen die mit hohem Epithel ausgekleideten Pulparäume erhalten. Die Zellen der Pulpa sind zumeist mehrkernige Rundzellen, deren Kerne sich sehr verschieden stark mit Hämatoxylin tingiren, häufig in Theilung begriffen sind, und welche gemäss der Anzahl ihrer Kerne und der grossen Vielgestaltigkeit derselben grossen polynucleären Leukocyten entsprechen. Zwischen diesen finden sich auch grosse epithelähnliche Zellen mit grossem, viel schwächer

Digitized by Google

sich färbendem Kern, der zahlreiche Kernkörperchen enthält. Zwischen beiden Formen scheint es eine Art von Übergänge zu geben, indem man Formen sieht, wo die eben erwähnten Kerne deutlich lappig sind, oder in einer Zelle bereits zwei Kerne liegen, die nur durch eine schmale Brücke verbunden sind. Die Kerne der Zellen, die das adenoide Gewebe der Follikel ausmachen, färben sich etwas stärker als die oben beschriebenen, die Zellen selbst sind ziemlich klein und rund. Doch gibt es auch in den Follikeln selbst Zellformen, die ganz den früher beschriebenen gleichen. Die Wand mancher kleinen Arterien leicht verdickt, im Bereiche der Media etwas homogen.

Pigmentkörnchen- oder Blutschollen führende Zellen sind nicht auffindbar.

Was den Bacillenreichthum der Milz betrifft, so erscheint dieselbe gleichsam überschwemmt von zahlreichen Bacillen, die in Form und Tingirbarkeit den Pestbacillen entsprechen. Sie entfärben sich prompt nach Weigert (auch bei Entfärbung durch Anilinxylol). Sie liegen häuptsächlich im Pulpagewebe oder innerhalb der Hämorrhagien, spärlich in den Follikeln, u. zw. entweder dicht gedrängt zwischen den Zellen oder deutlich intracellulär, indem eine Zelle oft eine grosse Anzahl von Bacillen enthält.

4. Musculus rectus abdominis. Die einzelnen Bündel der Muskelfasern sind von Blutungen nicht nur auseinander gedrängt, sondern vielfach auch zerbrochen und das intermusculäre Bindegewebe in einzelne dünne und ebenfalls vielfach zerrissene Lamellen zerlegt. Auch Infiltrate von meist polynucleären Leukocyten finden sich. Die einzelnen Muskelfasern zeigen zum Theile sehr schön erhaltene Querstreifung bei typisch erhaltener Form, zum Theile ist erstere verschwommen und nur eine zarte Längsstreifung angedeutet, oder es ist auch diese nicht mehr vorhanden und die Muskelfaser ist entweder dicker, wie angeschwollen oder ungleichmässig buckelig, ganz homogen und sieht an vielen Stellen wie in unregelmässige homogene Zacken und Schollen zerbrochen aus. Die Kerne der Muskelfasern und des Perimysium stark gefärbt, von unregelmässiger Form und zahlreich.

In den Blutungen und den Infiltraten ziemlich zahlreiche Bacillen von denselben Eigenschaften wie in den anderen Organen.

Epikrise.

Als primärer Bubo ist in vorliegendem Falle das vollständig hämorrhagisch infiltrirte Lymphdrüsenpaquet der linken Axilla anzusprechen, indem sich hier die schwersten Veränderungen der Lymphdrüsen und ihrer Umgebung finden (sulziges Ödem mit theilweiser hämorrhagischer Infiltration). Irgendwelche Verletzung als Einbruchspforte anatomisch nicht constatirbar. Bedeutend minderwerthiger und geringer sind die Veränderungen an den Lymphdrüsen der Leberpforte, der grossen und kleinen Magencurvatur, am Pankreaskopf und in der Radix mesenterica. Sie bestehen in vorliegendem Falle in medullarer Schwellung ohne Veränderung in ihrer Umgebung und sind zweifellos nach dem anatomischen Befunde als secundär oder metastatisch anzusprechen. Die übrigen Lymphdrüsen wenigstens makroskopisch unverändert. Der ausgesprochen hämorrhagische Charakter dieses Falles spricht sich ferner aus in den zahlreichen Hämorrhagien der verschiedenen Organe: der Haut beider Handrücken und Vorderarme, des rechten Oberarmes, der rechten Wange und Regio submaxillaris, der Schleimhaut der Lippe, Zunge, des weichen Gaumens, der Tonsillen, des Larynx, Magens, Dick- und Dünndarms, des Epicards und des Ligamentum hepato-duodenale, der Bauchmusculatur, der Gallenblase und ihrer bindegewebigen Umgebung, der Milz, der Niere, ihrer Fett- und Bindegewebskapsel und ihres Beckens. Von Wichtigkeit erscheint der histologische Nachweis zahlreicher Bacillen in den zur Untersuchung gelangten Blutungen verschiedener Organe, indem dieselben dadurch und nach dem ganzen anatomisch histologischen Bilde als nach Art von Embolien entstanden zu denken sind. Leber und Niere parenchymatös degenerirt, der Bauchmuskel zeigt im Bereiche der Blutung hyaline oder Zenkersche Degeneration. Durch die das Nierenbecken durchbrechenden Blutmassen gelangen zweifellos reichliche Bacillen in die mit Blut erfüllten Ureteren und in die Harnblase und damit in die Aussenwelt.

Auffallend erscheint der Reichthum an polynucleären Leukocyten sowohl in den Blutaustritten, wie auch in den erweiterten Capillaren der Umgebung derselben und vor Allem in der Milz.

In letzterer massenhafte Pestbacillen.

Digitized by Google

Fall 8/XIII.

Rama Jewa,[1] 25jähriger Hindu, Arbeiter, wurde am 8. März um 1 Uhr 45 Minuten Nachmittag, am III. Krankheitstage ins Spital aufgenommen und starb am 9. März um 5 Uhr 20 Minuten Abends am IV. Krankheitstage. Die Section wurde am 10. März, ungefähr um 9 Uhr Vormittags, 15½ Stunden post mortem, vorgenommen.

Männliches Cadaver, 153 *cm* lang, von gracilem Knochenbau, gut entwickelter Musculatur, sehr schlecht genährt. Todtenflecke ziemlich reichlich an den abhängigen Körperpartien. Todtenstarre vorhanden. In der Haut beider oberen Extremitäten, des Halses, des Thorax finden sich ziemlich zahlreiche, meist hirsekorngrosse, ganz oberflächliche Blutaustritte; spärliche an der Haut der unteren Extremitäten. An den unteren Extremitäten keine Ödeme.

Conjunctiva des linken Auges etwas injicirt, die des rechten blutleer; Pupillen beiderseits gleich weit. Lippen und Mundschleimhaut etwas cyanotisch. Zähne erhalten, anscheinend gesund. Hals schlank, entsprechend lang, Thorax lang, breit, symmetrisch, etwas flach. Abdomen unter dem Niveau des Thorax, ziemlich gespannt. Am äusseren Genitale nichts Auffallendes. Über beiden Tibien und am Fussrücken zahlreiche ältere Narben; Sohlenhaut sehr dick.

In den Gruben des Halses und der linken Axilla keine Lymphdrüsen tastbar. Dagegen fühlt man in der rechten deutlich vermehrte Consistenz. Die oberflächlichen Inguinaldrüsen rechterseits sind tastbar, aber nicht einzeln abgrenzbar.

Synovia des rechten Kniegelenkes sehr stark dunkel-blutroth geschwollen, besonders in dem zottigen Antheil und in der Gegend des Ligamentum cruciatum. Synovialflüssigkeit schleimig, etwas reichlicher, klar. Dieselben Veränderungen, aber weniger in- und extensiv finden sich an der Synovia des linken Kniegelenkes.

Die weichen Schädeldecken ziemlich blutreich, einige hirsekorngrosse Hämorrhagien in der vorderen Hälfte der Schädeldecken. Schädeldach längs-oval, Längsdurchmesser 17¼ *cm*, querer 12½ *cm*. Umfang 48 *cm*. Die Knochen nirgends verdickt, bis 1 *cm* dick. Spongiosa überall erhalten, ziemlich blutreich, Glastafel über 1 *mm* dick, Furchen und Gruben an der Innenfläche der Tabula interna seicht.

Die inneren Meningen an der Basis mässig blutreich, zart, ebenso die Gefässe; an der Convexität die Meningen etwas blutreicher, leicht abziehbar. Rinde gleich breit, röthlich-grau. Das weisse Marklager von reichlichen Blutpunkten durchsetzt, sehr weich; Kleinhirn, Pons und Medulla ebenfalls ziemlich blutreich und sehr weich. Ventrikel enge; Stammganglien normal gebildet, blutarm. Dura mater gut gespannt, durchscheinend, zart. Im Sichelblutleiter halbflüssiges Blut.

Zwerchfellstand rechts am unteren Rande der vierten Rippe, links etwas höher.

Das Bindegewebe am vorderen Rande des rechten Pectoralis major und das lockere Bindegewebe unter demselben, sich hineinerstreckend in die rechte Achselhöhle, dunkelschwarzroth, hämorrhagisch infiltrirt, in seinem peripheren Antheil sehr stark gelblich serös, hüllt ein circa taubeneigrosses Paquet von Lymphdrüsen in starres Infiltrat ein. Ebenso erscheinen die lateralen Antheile des Musculus pectoralis minor reichlich hämorrhagisch infiltrirt; dessgleichen die angrenzenden Theile des Deltoideus. Das Binde- und Fettgewebe des Plexus brachialis und der grossen Achselgefässe von hämorrhagischem Infiltrate starr durchsetzt, welches sich bis fast zur Hälfte des Oberarmes in der Scheide der Gefässe und Nerven in etwas geringerem Grade, allmählig abnehmend, fortsetzt und nach hinten und unten bis an den Latissimus dorsi reicht.

In der Cubita derselben Seite, angeschlossen an die Vena brachialis eine flache, kleine, bohnengrosse, rothe, ziemlich weiche Lymphdrüse. In ihrer Umgebung eine frische, ungefähr erbsengrosse Hämorrhagie. Das Bindegewebe in dieser Gegend sonst nirgends hämorrhagisch oder ödematös.

Am Daumen der rechten Hand, an der medialen Seite, eine vernarbte ½ *cm* lange, oberflächliche Schnittwunde. In der Mitte der Aussenseite des Metacarpus des kleinen Fingers eine etwas prominente,

[1] Vergl. Krankengeschichte II. A. pag. 108.

Digitized by Google

circa linsengrosse, blauroth gefärbte Hautstelle, an welcher das Corium und das subcutane Bindegewebe infiltrirt und etwas hämorrhagisch ist.

Auf dem Durchschnitte durch das früher angegebene taubeneigrosse Lymphdrüsenpaquet sieht man, dass dasselbe hauptsächlich aus zwei, circa haselnussgrossen, dicht aneinander gedrängten Lymphdrüsen besteht, welche hart und auf dem Durchschnitte sehr succulent, gelblich-roth gesprenkelt und vorquellend sind, und in deren Umgebung sich kleinere erbsen- und bohnengrosse, theils vollständig schwarzroth hämorrhagisch infiltrirte, theils gelblich-roth gesprenkelte Lymphdrüsen finden, die ebenfalls in starres, hämorrhagisches Bindegewebe eingehüllt erscheinen. Die Vena subclavia, axillaris und brachialis dextra zeigen in ihrer Intima zahlreiche, confluirende Hämorrhagien, so dass die Venenwand wie blutig suffundirt aussieht und die Vena subclavia im aufgeschnittenen Zustande gleichmässig schwarzroth gefärbt ist. Diese hämorrhagische Infiltration in der Umgebung der Gefässe setzt sich unter das Schlüsselbein in die Umgebung der Scaleni fort bis zum Bulbus der Vena jugularis und ebenso die Blutungen in der Wand der Venen, die sich auch noch an der Vereinigungsstelle der Axillaris und Jugularis finden. Linkes Schultergelenk ohne Veränderungen.

Die Lymphdrüsen der linken Axilla ebenfalls vergrössert, bis über bohnengross, hart, isolirt, dunkelblutroth, auf dem Durchschnitte reichlich Saft gebend, grauroth gefleckt. Das umgebende Bindegewebe etwas ödematös.

Schilddrüse klein, blutarm, fein gekörnt.

Die Lymphdrüsen zu beiden Seiten der grossen Halsgefässe ebenfalls etwas vergrössert, besonders rechts, geröthet, auf dem Durchschnitte stark durchfeuchtet; auch die Lymphdrüsen in beiden Submaxillar- und Parotisgegenden über bohnengross, hart, isolirt, blutroth, auf dem Durchschnitte succulent, dunkelblutroth, gelblich-grau gesprenkelt, etwas vorquellend.

Schleimhaut des Gaumens und des Pharynx trübroth; beide Tonsillen nicht vergrössert, jedoch auf dem Durchschnitte sehr succulent, blutigroth gefärbt. Schleimhaut des Larynx ziemlich blutreich, in der oberen Hälfte der Trachea vereinzelte Blutungen.

Linke Lunge ganz frei, Pleurahöhle leer, Pleura glatt, glänzend. Auf dem Durchschnitte entleert sich aus dem Lungengewebe und aus den Bronchien reichliche, rasch abfliessende, schaumige Flüssigkeit, im Übrigen ist die Lunge vollständig lufthältig, ziemlich blutreich. Rechte Lunge ebenfalls ganz frei, Pleurahöhle leer, an der Pleura vereinzelte Ecchymosen; auf dem Durchschnitte derselbe Befund wie links.

Herzbeutel zart, einige Tropfen klaren Serums enthaltend; am fettarmen Epicard zerstreute, bis ungefähr hanfkorngrosse Ecchymosen. Herz von entsprechender Grösse, schlaff, im linken Herzen reichliche Cruormassen, ebenso im rechten Herzen, an der Tricuspidalis eine hirsekorngrosse Blutung. Herzfleisch etwas getrübt, aber ziemlich fest. Klappenapparate zart, schlussfähig.

An der Schleimhaut des unteren Theiles des Ösophagus ziemlich reichliche Blutungen von kaum sichtbarer Grösse bis über Hanfkorngrösse; die unteren länglich, entsprechend der Längsrichtung der Falten des Ösophagus angeordnet, über ihnen das Epithel getrübt und zum Theile gelblich, ziemlich fest haftend. Diese Blutungen sitzen auch an der Cardia und dort reichlicher und etwas grösser.

An der Bifurcation eine haselnussgrosse, stark anthracotische Lymphdrüse.

Leber etwas vergrössert, zu beiden Seiten des Ligamentum suspensorium hepatis zahlreiche, punktförmige, peritoneale Ecchymosen, das Peritoneum über der Gallenblase und die Gallenblasenwand selbst von zahllosen Blutungen durchsetzt. Ungefähr in der Mitte des rechten Leberlappens ein länglich-ovaler, bohnengrosser Herd durchschimmernd, von blutrother Peripherie und etwas eingesunkenem, gelblichen Centrum der auf dem Durchschnitte ein derberes, gelbliches Centrum und in der Peripherie eine spongiöse Structur besitzt (cavernöser Tumor). Sonst die Oberfläche glatt, glänzend, Consistenz ziemlich normal, die Läppchenzeichnung nicht ganz deutlich, blutreich.

Auch am peritonealen Zwerchfellüberzug über der Milz reichliche Blutaustritte. Milz ungefähr um die Hälfte vergrössert, plump, Consistenz wenig vermindert, auf dem Durchschnitte gleichmässig blutroth,

Digitized by Google

das grobe Stroma nicht vermehrt, die Pulpa etwas prominent, die Follikel deutlich sichtbar, grau mit rothem Hofe, die Pulpa ziemlich leicht abstreifbar.

Am Peritoneum der Coecalgegend ganz kleine, punktförmige Hämorrhagien.

Nebennieren nicht verändert.

Beide Nieren gross, plump, von verminderter Consistenz, auf dem Durchschnitte mässig blutreich, Rinde stark verbreitert, ebenso die Columnae Bertini, lichtröthlich, ihre Grenze gegen die Pyramiden undeutlich, dieselben in ihrem centralen Antheil etwas erbleicht, in ihrem peripheren dunkelroth. An der Aussenseite der Kelche der linken Niere Blutaustritte.

Harnblase ziemlich contrahirt, wenigen, etwas flockigen, trüben Urin enthaltend, ihre Schleimhaut mässig injicirt.

Die inguinale Lymphdrüse am inneren Schenkelringe rechterseits etwas vergrössert, derb, roth gefärbt, auf dem Durchschnitte stark succulent, fein röthlichgrau gesprenkelt, ebenso die der linken Seite. Die oberflächlichen inguinalen Lymphdrüsen rechterseits ebenfalls beträchtlich vergrössert, ziemlich flach, roth, auf dem Durchschnitte erscheint besonders die Rindensubstanz verbreitert, röthlich-gelb gesprenkelt, zum Theile hämorrhagisch, succulent. Das Bindegewebe in der Umgebung nicht besonders verändert.

Auch die oberflächlichen Lymphdrüsen der linken Seite vergrössert, mehr grauroth, auf dem Durchschnitte ziemlich blutreich und succulent.

Die retroperitonealen Lymphdrüsen um die grossen Gefässe (Lymphoglandulae iliacae et lumbales) ebenfalls vergrössert, dunkelroth, zum Theile hämorrhagisch, zum Theile succulent, medullar geschwollen.

Pankreas ziemlich derb, gekörnt.

Im Magen ziemlich reichlicher, gallig gefärbter, dünnflüssiger Inhalt. Schleimhaut längs der grossen Curvatur in reichliche Falten gelegt, geschwollen, gleichmässig übersäet von zahllosen stecknadelkopf- bis hirsekorngrossen, confluirenden Blutaustritten. Im Duodenum reichlicher, gallig gefärbter Schleim. Auch hier vereinzelte Blutungen in der Schleimhaut. Schleimhaut des Jejunum von reichlichen, schleimig-galligen Chymusmassen bedeckt, etwas gelockert und an vielen Stellen von durchschnittlich punktgrossen Blutungen durchsetzt. Im unteren Theile des Jejunum zahlreiche, punktförmige Blutaustritte. Auch in der etwas weniger gelockerten Schleimhaut des Ileum zahlreiche, punktförmige Blutaustritte. Die Plaques im ganzen Dünndarme weder vergrössert noch geschwollen.

Die mesenterialen Lymphdrüsen vergrössert, bis fast haselnussgross, prominent, isolirt, grauröthlich; auf dem Durchschnitte ebenfalls grauröthlich, saftig.

Im Coecum finden sich im Bereiche der Bauhini'schen Klappe Gruppen von stecknadelkopfgrossen Hämorrhagien, ebenso in der gelockerten Schleimhaut des Wurmfortsatzes zahlreiche. In der Gegend des Flexura hepatica coli ziemlich zahlreiche, bis linsengrosse Hämorrhagien. Im Colon transversum zahlreiche, stecknadelkopfgrosse, die sich nach unten in das Colon descendens und das S. Romanum fortsetzen. Im Dickdarme ziemlich reichliche, theils halbflüssige, theils geformte Faecalmassen. Die beschriebenen Blutungen reichen in derselben Grösse und Reichlichkeit bis zum Anus.

Beide Hoden am Durchschnitte normal.

Stirnbein- und Keilbeinhöhle vollständig frei; Schleimhaut der Nasenhöhle verdickt, ziemlich blutarm, mit Schleim bedeckt.

Das Knochenmark des rechten Femur ist Fettmark und nur an der oberen Epiphysengrenze fleckig roth.

Die am 9. März (am III. Krankheitstage) vorgenommene bacteriologische Blutuntersuchung ergibt sehr reichliche Reincultur von Pestcolonien.

Digitized by Google

Bacteriologischer Befund.

1. Die Aussaat vom Synovialsecret des rechten Kniegelenkes ergibt fünf Colonien des Pestbacillus.

2. In der Blutung des Unterhautbindegewebes um die Drüsen der rechten Achselhöhle finden sich mikroskopisch reichlich Pestbacillen, ausschliesslich einzeln liegend, meist von ovoider Form und bipolarer Färbung, zum Theile auch in grösseren, wie gebläht aussehenden Formen, ebenfalls bipolar tingirt. An fast allen Bacillen deutliche Kapseln (Fuchsinfärbung).

In den Aussaaten reichlich und ausschliesslich Pestcolonien.

3. Deckglaspräparate einer hämorrhagisch infiltrirten Lymphdrüse der rechten Achselhöhle zeigen sehr reichlich Pestbacillen, fast ausschliesslich einzeln und extracellulär gelegen; neben gut und bipolar tingirten rundlichen, ovoiden und länglichen Formen vielfach unregelmässig gefärbte und begrenzte, sowie schwach tingirte rundliche, ringförmige und grosse, wie gebläht aussehende, kugelige Formen.

4. Aussaaten aus einer hämorrhagisch infiltrirten Lymphdrüse der linken Achselhöhle zeigen ausschliesslich und reichlich Pestcolonien.

5. In Deckglaspräparaten einer hämorrhagisch infiltrirten Lymphdrüse der Regio parotidea rechterseits finden sich mässig reichlich und ausschliesslich Pestbacillen, einzeln, seltener als Diplobacillen gelagert, in ovoiden und länglichen, gut und bipolar tingirten Formen, seltener als grössere, schwächer tingirte Gebilde. In später mit Pittfields Gemisch gefärbten Präparaten lassen sich, allerdings nur an einzelnen Bacillen, an diesen jedoch deutliche Kapselbilder darstellen.

6. Aussaaten aus der Galle zeigen keine Pestcolonien, jedoch reichlich Colonien von Bacterium coli und einer Sarcineart.

7. In den Aussaaten aus der Milz finden sich reichlich Pestcolonien und fünf Colonien von Stäbchen der Coligruppe.

8. Deckglaspräparate von einer inguinalen oberflächlichen, zum Theile hämorrhagisch infiltrirten Lymphdrüse der rechten Seite geben im Allgemeinen denselben Befund wie Nr. 5, nur finden sich die Pestbacillen hier in etwas grösserer Menge. Auch hier lassen sich noch in den später angefertigten Präparaten mit Pittfield's Gemisch stellenweise deutliche Kapseln an den Pestbacillen darstellen.

Histologischer Befund.

1. Lymphdrüse aus der rechten Axilla. Vom Parenchym nur ganz vereinzelte Follikel erhalten, das Übrige durchsetzt von Blut und enormen Massen von Pestbacillen, dazwischen in wechselnder Menge polynucleäre Leukocyten. Letztere zeigen häufig Körnchenzerfall ihrer Kerne, seltener sieht man mit Eosin schwach gefärbte Zellleiber ohne Kerne. Die Wand kleiner oder mittelgrosser Blutgefässe glänzend, homogen mit Eosin stark gefärbt, zeigt nur vereinzelte Kerne erhalten. Im Lumen, der Gefässwand angelagert, ein feineres und gröberes Balkenwerk, das ebenfalls mit Eosin stark gefärbt ist. Oft sieht man Gefässquerschnitte, die nur aus diesen homogenen, auch scholligen Massen bestehen und kaum mehr ein Lumen erkennen lassen. Die Lymphdrüse von einem fast continuirlichen schmalen, nur aus Pestbacillen bestehenden Saum begrenzt. Die fibröse Kapsel nur stellenweise erhalten, im Übrigen von Hämorrhagien zerstört, die auf weite Strecken das umgebende Binde- und Fettgewebe dicht infiltriren.

Auch hier erscheint die Wand selbst grösserer Gefässe vollständig glänzend homogen. Sowohl im Bereiche der Kapsel als auch unmittelbar nach Aussen von derselben gelegen, sehr zahlreiche mit Bacillen und Leukocyten ganz vollgepfropfte Lymphgefässe.

1a. Die auf circa Bohnengrösse geschwollene Lymphdrüse der rechten Cubita zeigt histologisch eine vollständig erhaltene fibröse Kapsel und im Binde- und Fettgewebe der Umgebung ganz kleine vereinzelte Blutungen. Die Follikel sind erhalten, gross, die Blutgefässe stark erweitert, in ihnen zahl-

Digitized by Google

reiche Pestbacillen nachweisbar. Letztere finden sich auch in den zum Theile mit Blut gefüllten Sinus der Peripherie der Lymphdrüse.

2. Lymphdrüse aus der linken Axilla. Schnitte, die aus zwei, ungefähr bohnengrossen Lymphdrüsen angefertigt sind, zeigen in der einen eine sehr hochgradige, über das ganze Parenchym ausgebreitete Erweiterung und Blutüberfüllung besonders capillarer Blutgefässe. In den Sinus sehr grosse epithelähnliche Zellen mit gelappten, bläschenartig aussehenden Kernen. Die Follikel und Markstrahlen nicht besonders verändert, die Keimcentren manchmal auffallend klein. In den erweiterten Capillaren oft massenweise Pestbacillen enthalten, nur ganz vereinzelt in den Sinus. Dagegen ist der grösste Theil der zweiten Lymphdrüse schon hämorrhagisch infiltrirt, Follikel und Markstrahlen nur in einem kleinen Antheile noch erhalten. Im Bereiche dieser hämorrhagischen Infiltration einzelne homogenwandige Blutgefässe und mono-, seltener polynucleäre Leukocyten und dazwischen grosse Haufen von Pestbacillen. Die Kapsel der Lymphdrüse an einigen Stellen von den Blutungen durchsetzt, die sich auch spärlich ins periglanduläre Fettgewebe fortsetzen.

3. Schnitte von Lymphdrüsen aus der linken Regio parotidea ergeben einen ähnlichen Befund als die erste der früher beschriebenen. Es findet sich eine gleichmässig verbreitete Erweiterung der kleinen Blutgefässe und Capillaren sowohl in der Drüse als auch in der überall intacten bindegewebigen Kapsel und ihrer Umgebung. Dieselben sind prallgefüllt mit Blut und enthalten ausserdem sehr zahlreiche polynucleäre Leukocyten und sehr reichlich Pestbacillen. Manche von ihnen sind geradezu verstopft durch dieselben. Auch in der unmittelbaren Umgebung der Gefässe, manchmal intracellulär in grossen einkernigen Zellen oder in polynucleären Leukocyten finden sich solche sehr spärlich in den Sinus.

4. Die linke Tonsille zeigt ebenfalls hochgradige, gleichmässig über das ganze Organ verbreitete Hyperämie. Daneben finden sich aber auch, namentlich in der Submucosa, kleine Blutungen neben Infiltration von polynucleären Leukocyten. Sonst ist die bindegewebige Kapsel der Tonsille überall intact. Desgleichen das sie überziehende Plattenepithel. Die Keimcentren sehr gross, zahlreiche polynucleäre Leukocyten enthaltend. Auch hier in den Blutgefässen reichliche Pestbacillen nachweisbar, spärliche im Gewebe. Das Plattenepithel im Bereiche der Epitheleinsenkungen vielfach von polynucleären Leukocyten durchsetzt und bedeckt von einem Gemenge verschiedener Bacterien und polynucleären Leukocyten, Pestbacillen hier nicht mit Sicherheit nachweisbar.

5. Eine oberflächliche inguinale Lymphdrüse ergibt histologisch annähernd denselben Befund wie die aus der linken Regio parotidea. Die Keimcentren grösser, locker gefügt; in einem Theile der Lymphdrüse finden sich in den Sinus zahlreiche rothe Blutkörperchen und polynucleäre Leukocyten. Die Kapsel überall volständig erhalten, ihre Umgebung nicht verändert. Pestbacillen sehr reichlich in grossen und kleinen Blutgefässen vorhanden, spärlicher, zu kleinen Gruppen angehäuft, innerhalb der Sinus.

6. Hämorrhagisches Hautinfiltrat von der Mitte des Metacarpus des rechten kleinen Fingers (Aussenseite). Das Plattenepithel vollkommen intact, das Stratum corneum mächtig entwickelt. Die Gefässe des Corium und des subcutanen Bindegewebes bis an die oberflächliche Fascie stark erweitert, mit Blut und polynucleären Leukocyten erfüllt. Fast in jedem Gefässe mehr oder weniger reichlich Pestbacillen nachweisbar. In den Spalten zwischen den aufgequollen aussehenden Bündeln des kernarmen subcutanen Bindegewebes kleinere Hämorrhagien oder Infiltrate von polynucleären Leukocyten, die bereits stellenweise Körnchenzerfall erkennen lassen. Zwischen und in ihnen ziemlich zahlreiche Pestbacillen nachweisbar. Im subcutanen Fettgewebe kleinere zerstreute Blutungen.

7. Schnitte durch eine Hautstelle mit kleinen Blutaustritten vom rechten Oberarme zeigen, dass letztere in den oberflächlichen Schichten des subcutanen Bindegewebes in geringer Ausdehnung ihren Sitz haben. Im Bereiche derselben spärliche Pestbacillen nachweisbar.

8. Die Milz ist von Blutmassen derart durchsetzt, dass zumeist die Pulparäume nicht mehr erhalten sind und Blut, polynucleäre Leukocyten und grosse, fast epithelähnliche Zellen untereinander liegen. Viele kleine Arterien besitzen eine so hochgradig homogen verdickte Wand, dass dieselbe als breiter, glänzendroth gefärbter Ring das enge Lumen umgibt. Ferner sieht man über die ganze Milz zerstreut zahlreiche, mehr weniger rundliche Gebilde, die aus homogenen, oft etwas concentrisch gelagerten Schollen oder Balken

Digitized by Google

bestehen und die Querschnitten von kleinen Gefässen entsprechen. Oder es finden sich längs getroffene kleine Gefässe, deren Wand eine Strecke lang erhalten, weiterhin in derartige homogene Balken und Schollen ohne Kernfärbung umgewandelt ist, in deren unmittelbarer Umgebung jedoch sehr häufig die Kerne höchst eigenthümliche Formen besitzen. Die kleinen runden oder eckigen, gut gefärbten Kerne haben einen schwanz- oder fadenförmigen, manchmal sehr langen und geschlängelten Fortsatz, der sich ebenfalls gut färbt und gegen das homogene Centrum gerichtet ist. So entstehen manchmal Bilder, die an ein Pilzmycel erinnern. Ziemlich gleichmässig erscheint die Milz übersäet von zahllosen Pestbacillen, die oft intracellulär, auch innerhalb der Endothelzellen kleiner Gefässe liegen. Letztere sind hochgradig angeschwollen, ihr Kern ähnlich einem Bläschen. Auch Fetttröpfchen sind in ihnen nachweisbar. In den Follikeln äusserst spärliche Pestbacillen.

9. Die histologische Untersuchung der Niere ergibt schwere Epithelveränderungen, besonders in der Rinde. Die Epithelien sind stark angeschwollen, enthalten oft Fetttropfen, die einzelnen von einander nicht abgrenzbar, ihre Kerne ganz blass gefärbt. Das Lumen des Harnkanälchens mit fein granulirten oder tröpfchenförmigen Massen erfüllt. Dabei ist das Lumen oft sehr stark erweitert, die Epithelien ganz niedrig, homogen. Die Glomeruli sehr gross, zwischen denselben und der Bowman'schen Kapsel kein Zwischenraum, ihre einzelnen Gefässschlingen in der Form erhalten, aber homogen, glänzend roth mit Eosin gefärbt, mit sehr spärlicher Kernfärbung. Bei starker Vergrösserung betrachtet (Zeiss Oc. 4. Obj. E.) enthalten sie glänzende Balken und Schollen oder Brökel, die in ihrer Anordnung den Längs- und Querschnitten der Capillaren entsprechen, deren Endothelzellkerne oft, wenn auch blass färbbar sind. Ähnlich verändert auch kleine Arterien der Rinden- und Marksubstanz. Hier sieht man derartige, meist aus nebeneinander gelagerten Balken bestehende, wie Gerinsel aussehende Massen deutlich im Lumen des Gefässes, deren Zellen erhalten, die Wand aber stellenweise homogen gequollen aussieht. (Vergl. Tafel XI, Fig. 1.)

Diese beschriebenen Massen färben sich nach der van Gieson 'schen Methode gelb, und nicht nach der Weigert 'schen Fibrin - Färbungsmethode. In zahlreichen Harnkanälchen, sowohl der Rinde wie des Markes sieht man röthlichviolette bis schwarzblau gefärbte, verschieden grosse Körnchen oder Tröpfchen, die dicht gedrängt aneinander liegen und zu grösseren tropfenähnlichen Gebilden confluiren. Die Kerne der Epithelien stellenweise verschwunden. Andererseits sieht man in zahlreichen Harnkanälchen die Kerne in eine Anzahl verschieden grosser Körnchen oder Tröpfchen zerfallen. Auf mit Methylenblau gefärbten Schnitten sieht man in den Capillaren der Glomeruli zahlreiche Pestbacillen, das Lumen entweder fast verstopfend, oder sie liegen zwischen den homogenen Balken oder Schollen, die sich mit Methylenblau blass färben. Auch in den nicht weiter veränderten Gefässchen der Rinde und des Markes reichlich Pestbacillen, in den Harnkanälchen spärlichere, aber mit Sicherheit nachweisbar.

10. Im untersten Theile des Ösophagus finden sich die oberflächlichen Epithelschichten abgehoben, nur mittelst dünner Züge ausgezogener Epithelien in Verbindung mit der Basalzellenschicht. In den so entstandenen bläschenähnlichen Räumen ausgetretenes Blut und polynucleäre Leukocyten. Diesen Stellen entsprechend sind die Submucosa und die angrenzenden Muskelschichten hämorrhagisch infiltrirt. Die Blutgefässe überall erweitert, zahlreiche polynucleäre Leukocyten enthaltend. Sowohl in denselben wie auch im Bereiche der Blutung zahlreiche typische Pestbacillen. Solche finden sich aber auch in den Hohlräumen zwischen den abgehobenen Epithelschichten bis an die Oberfläche reichend, wo auch vereinzelte Haufen von Coccen liegen.

11. In Schnitten durch eine kleine Blutung im fibrösen Gewebe der Tricuspidalklappe lassen sich im Bereiche der Blutung Pestbacillen nachweisen.

12. Schnitte durch die Synovia des rechten Kniegelenkes zeigen hochgradige Hyperämie. In den erweiterten Blutgefässen zahlreiche polynucleäre Leukocyten und Pestbacillen auffindbar.

Digitized by Google

Epikrise.

Der zweifellose Sitz des primären Bubo ist die rechte Achselhöhle, wo derselbe aus mehreren, die Axillargefässe umgebenden Lymphdrüsen besteht. Die Umgebung ist stark hämorrhagisch infiltrirt, die Wand der Vena axillaris und subclavia von confluirenden Blutungen durchsetzt. Fast sämmtliche übrigen Lymphdrüsengruppen sind acut verändert, sie zeigen Hyperämie, vereinzelte Blutungen und Schwellung. Ausserdem finden sich Petechien oder Ecchymosen in der Haut der oberen Extremitäten, des Thorax, spärlicher der unteren Extremitäten, der weichen Schädeldecken, in der Schleimhaut der Trachea, des ganzen Intestinaltractes und des Nierenbeckens, in der Pleura, dem Epicardium, im Peritoneum besonders der Gallenblase. Mikroskopisch finden sich in allen Blutgefässen reichlich Pestbacillen, es ist daher die Infection der Lymphdrüsen auf metastatischem Wege duch die Blutbahn erfolgt. Die Gefässe sowohl im primären Bubo, als auch in anderen Lymphdrüsen, in der Milz und Niere sind allenthalben homogenwandig oder mit grobscholligen und homogenen Massen erfüllt. In der Milz finden sich multiple kleine Herde, die durch einen ähnlichen eigenartigen Coagulationsprocess und durch schwere Degeneration und Nekrose der Wand kleinster Milzgefässe erzeugt sind. Zwischen den durch Blutungen abgehobenen Epithelien des Ösophagus finden sich zahlreiche Pestbacillen, wie sich überhaupt solche in allen Blutungen nachweisen lassen.

Das kleine pustulös hämorrhagische Infiltrat an der Aussenseite des Metacarpus des kleinen Fingers könnte ohneweiters und von Vornherein als Eingangspforte für das Virus imponiren. Da jedoch erfahrungsgemäss derartige Hautinfiltrate sicher secundär und gar nicht selten im Verlaufe der Erkrankung auftreten, erscheint auch im vorliegenden Falle die secundäre (metastatische) Entstehung desselben wahrscheinlicher als die primäre. Auch der histologische Befund spricht für diese Annahme.

Die bacteriologische Untersuchung ergibt entsprechend reichliche Reinculturen von Pestbacillen aus der Milz, einer hämorrhagisch infiltrirten Lymphdrüse der linken Axilla, aus dem subcutanen hämorrhagischen Bindegewebe der rechten Axilla und dem Synovialsecrete des rechten Kniegelenkes, die Platten aus der Galle überwuchert von Bacterium coli.

Fall 9/XXIII.

Dhoru, 3 Jahre altes Hindumädchen (Enkelkind von *Sacoo Cumbla*), wurde ins Spital am 15. März um 5 Uhr Nachmittags am II. Krankheitstage aufgenommen und starb am 16. März um 8 Uhr 30 Minuten am III. Krankheitstage.

Section am 17. März um 12 Uhr Mittags, 21 Stunden post mortem.

Körper gut genährt, Todtenstarre verschwunden, Todtenflecke nicht wahrnehmbar. Pupillen über mittelweit, beiderseits gleich. Die sichtbaren Schleimhäute geröthet, Hals schlank, Thorax von entsprechenden Dimensionen. Abdomen etwas über dem Niveau des Thorax, Bauchdecken schlaff. An der Streckseite des linken Oberarmes und an der Beugeseite des rechten hanfkorngrosse Blutaustritte in der Haut. Sichtbare Hautverletzungen nicht aufzufinden.

Die weichen Schädeldecken fett- und blutarm, in denselben ein Paar punktförmige Blutungen. Schädeldach länglich-oval, Längsdurchmesser $14^1/_2$ *cm*, querer 11 *cm*, Peripherie $41^1/_2$ *cm* messend, symmetrisch.

Dura mater am Schädeldache adhärent, zart, blutreich; Sichelblutleiter strotzend mit frischen Cruormassen gefüllt, Gefässe an der Basis sehr zartwandig und enge, Meningen zart, Venen blutreich, geschlängelt. Auf dem horizontalen Durchschnitte Rinde gleichmässig verbreitert, Marklager von zahlreichen Blutpunkten durchsetzt, etwas weicher, Ventrikel enge, Ependym ungemein zart, Kleinhirn sehr weich, ebenso wie die Stammganglien, Pons und Medulla normal gebildet.

Zwerchfellstand rechts und links am unteren Rande der vierten Rippe.

Schilddrüse klein, blutreich, gekörnt, colloid.

Digitized by Google

Die Lymphdrüsen an beiden Seiten des Halses um die grossen Halsgefässe vergrössert, dunkelblutroth, isolirt stehend, ziemlich derbe. Auf dem Durchschnitte stark succulent, von trübrother Farbe, besonders in dem Rindenantheile gelblich-röthlich gefleckt, blutreich. Ebenso verändert die Lymphdrüsen in beiden Submaxillargruben; dieselben isolirt, das Bindegewebe in ihrer Umgebung nicht weiter verändert.

Schleimhaut des Zungengrundes, des Gaumens und des Pharynx lebhaft geröthet, beide Tonsillen gross, stark prominent, auf dem Durchschnitte sind die Schnittflächen ziemlich glatt, mässig blutreich, etwas succulenter. Schleimhaut des Larynx und des oberen Theiles der Trachea injicirt. Schleimhaut des oberen Theiles des Ösophagus gelblichweiss.

Linker Pleuraraum leer, Pleura glatt, glänzend; die linke Lunge fühlt sich überall lufthältig an, auf dem Durchschnitte überall lufthältig, blutarm, trocken. Auch der rechte Pleuraraum frei von Erguss, Pleura und Lunge am Durchschnitte ergeben denselben Befund wie links.

Herzbeutel gespannt, einige Tropfen klaren Serums enthaltend; an dem fettarmen Epicard, an der hinteren Fläche des rechten Ventrikels einige wenige Ecchymosen. Herz gross, besonders der rechte Ventrikel, mit sehr reichlichen, dunkelrothen Cruormassen prall gefüllt. Herzfleisch erbleicht, gelblich, morsch.

Schleimhaut der unteren Hälfte der Speiseröhre blassröthlich, die der Trachea und der grossen Bronchien lebhaft geröthet. Die Lymphdrüsen an der Bifurcation etwas vergrössert, am Durchschnitte grauroth, stark succulent, wenig anthracotisch.

Thymus vorhanden, ziemlich gross, gleichmässig grauroth. Leber etwas vergrössert, vordere Ränder ziemlich scharf, Oberfläche glatt, Kapsel zart, Consistenz etwas vermindert; auf dem Durchschnitte blutarm, graugelb, Läppchenzeichnung deutlich erkennbar, Peripherie der Läppchen fettgelb.

Gallenblase gross, reichlich mit lichter Galle gefüllt.

Milz fast 9 *cm* lang, $6^1/_2$ *cm* breit, etwas plumper, Kapsel stark gespannt, Consistenz ziemlich derb. Pulpa kaum etwas vorquellend, leichter abstreifbar. Die Schnittfläche ziemlich glatt, gleichmässig lichtroth, das grobe Stroma kaum sichtbar. Follikel zahlreich, als bis hirsekorngrosse, graue Punkte deutlich erkennbar, die an manchen Stellen einen dunkelrothen Hof besitzen.

Nieren vergrössert, plumper, Kapsel leicht abziehbar, Oberfläche glatt, röthlich-gelblich. Die Schnittflächen der besonders an ihrer Peripherie dunkelroth gefärbten Pyramiden heben sich von der erbleichten gelblichen Rinde und den Columnae Bertini sehr scharf ab, Nierenbecken und Ureteren nicht besonders verändert.

Nebennieren blassgelblich, normal gebildet.

Harnblase ziemlich gut gefüllt, in derselben lichtgelber, klarer Harn. Schleimhaut weisslich-gelb.

Die mesenterialen Lymphdrüsen vergrössert, und zwar über bohnengross bis haselnussgross, von etwas erhöhter Consistenz, röthlichgelblich oder gelblichweiss, auf dem Durchschnitte von glatter Schnittfläche, wenig saftig.

Im Magen wenig schleimiger, von schwarzbraunen Flocken durchsetzter Inhalt. Schleimhaut mit reichlichem Schleim überzogen und übersäet von zahllosen, punktförmigen Hämorrhagien. Die Schleimhaut des Duodenum zeigt keine pathologischen Veränderungen. Im Dünndarm gallig gefärbte Chymusmassen, Schleimhaut dünn, wenig injicirt. Plaques im Jejunum von entsprechender Grösse, deutlich sichtbar, kaum etwas prominent. Im Ileum sind die Plaques etwas blutreicher. In ihnen und der übrigen Schleimhaut spärliche punktförmige Hämorrhagien. Ein Plaque nahe der Bauhinischen Klappe stärker prominent, fleckig injicirt. Die dem Dickdarm zugehörigen Lymphdrüsen kaum etwas vergrössert, Schleimhaut desselben gelockert, geschwollen, lebhaft injicirt auf der Höhe der Falten, ziemlich reichlich übersäet mit punktförmigen Hämorrhagien.

Die Lymphdrüsen in beiden Inguinalgegenden kaum etwas vergrössert, geröthet, isolirt, auf dem Durchschnitte röthlich.

Die Lymphdrüsen der linken Axilla eingehüllt in sulzig-ödematöses Bindegewebe, die mehr central sitzenden zu einem kleinen etwa walnussgrossen Paquet vereinigt. In diesem ödematösen Binde- und Fett-

Digitized by Google

gewebe zahlreiche, zum grössten Theile isolirt stehende, bis linsengrosse schwarzrothe Blutungen. Die einzelnen Lymphdrüsen bis fast haselnussgross, ziemlich hart, auf dem Durchschnitte zum Theile dunkelschwarzroth hämorrhagisch, zum Theile gelb und roth gefleckt oder gesprenkelt, auf der Schnittfläche etwas vorquellend, saftig. Die Lymphdrüsen der rechten Axilla kaum vergrössert, röthlich, saftig.

Bacteriologischer Befund.

1. Die Milz zeigt mikroskopisch sehr reichlich Pestbacillen, vorwiegend einzeln, spärlicher als Diplobacillen liegend, fast durchaus gut tingirt mit schöner bipolarer Färbung, theils runde, theils ovoide, seltener Stäbchenform zeigend; letztere oft von bedeutender Grösse und manchmal an den Enden wie spitz ausgezogen: spindelförmig. Vereinzelt finden sich die Pestbacillen auch in kurzen Fäden. Spärlich rundliche oder bläschenförmige schwach gefärbte Formen.

Die Aussaaten ergeben sehr reichlich Pestcolonien und eine Colonie von Bacterium coli.

2. Aussaaten vom Harn zeigen keine Pestcolonien, wohl aber spärlich Colonien eines Streptococcus.

3. Aussaaten aus einer mesenterialen Lymphdrüse ergeben eine reichliche Reincultur von Colonien des Pestbacillus.

4. Aussaaten von der Galle enthalten keine Pestcolonien; neben einigen grösseren Colonien einer Coccenart finden sich einige Colonien von Stäbchen der Coligruppe.

5. In Deckglaspräparaten von einer linken Achseldrüse finden sich noch viel reichlicher Pestbacillen als in der Milz, im allgemeinen aber von derselben Form und Anordnung; nur erscheinen die Degenerationsformen reichlicher und unter ihnen viele Ringformen. Vereinzelt finden sich auch in den Präparaten plumpe, gleichmässig und intensiver gefärbte Stäbchen mit abgehackten Enden.

Histologischer Befund.

1. Lymphdrüsenpaquet aus der linken Axilla. (5 fast haselnussgrosse Lymphdrüsen.) Die einzelnen zeigen ganz analoge Veränderungen, nur geringe Schwankungen in der Intensität. Die Bindegewebskapsel zeigt entweder Blutüberfüllung der erweiterten Gefässe oder sie ist hämorrhagisch infiltrirt. Daneben finden sich Stellen, wo sie dicht und gleichmässig von Bacterienmassen, die sich mit Hämalaun bläulichviolett färben oder von zahlreichen polynucleären Leukocyten durchsetzt ist. Dadurch ist sie von dem ebenso infiltrirten Lymphdrüsenparenchym nicht abzugrenzen. Ferner finden sich sowohl in der Kapsel, als auch unmittelbar nach aussen von ihr im Fettgewebe sehr zahlreiche Lymphgefässe, die strotzend vollgefüllt sind mit Bacterien, polynucleären Leukocyten und wenigen rothen Blutkörperchen. Auch die Blutgefässe im pericapsulären Bindegewebe stark erweitert und mit Blut überfüllt, daneben überall zahlreiche grössere und kleinere Blutaustritte oder feinste Fibrinfäden, die stellenweise das Gewebe durchsetzen.

Das Drüsenparenchym nur an einigen wenigen Stellen erhalten, daselbst sind die Rindenfollikel gross, ein Keimcentrum nicht abzugrenzen, die Sinus sehr weit, das Ganze ausserordentlich hyperämisch. Die polynucleäre Leukocytenform überall stark vorherrschend. Sonst scheint Alles von Bacterien, denen wenige Leukocyten beigemengt sind, infiltrirt. Zwischen den enormen Bacterienmassen sieht man erweiterte Capillaren, die entweder mit Blut oder mit homogen aussehenden schollig-balkigen Massen erfüllt sind, oder ausgedehnte Blutaustritte. Vom Drüsenparenchym nichts zu sehen; dieselbe dichte Bacterieninfiltration durchsetzt vielfach die Kapsel und reicht zugleich mit ausgedehnten Blutungen vielfach in das pericapsuläre Bindegewebe hinein. Hier finden sich Gefässe, die eine verdickte homogen aussehende Wand besitzen. Auch innerhalb der Nervenquerschnitte, zwischen ihnen und dem Perineurium, Blutungen, die den Nerv oft sehr stark comprimiren. Bei starker Vergrösserung sieht man, dass die enormen Bacterienmassen durchwegs aus typischen Pestbacillen bestehen, die häufig schwach mit Methylenblau gefärbt sind und sowohl die runde als auch die ovoide stäbchenförmige Gestalt besitzen. Wo sie nicht gar zu dicht liegen, zeigen sie bipolare Färbung und sind als Diplobacillen gelagert. Die Lymphgefässe sind von ihnen vollgepfropft, in

Digitized by Google

den Blutgefässen liegen sie sehr zahlreich. Nach der Gram-Weigert'schen Methode (Differenzirung mit Anilinöl) tritt prompte Entfärbung ein. Andere Mikroorganismen nicht auffindbar.

2. Lymphdrüse von der linken Halsseite. Dieselbe zeigt die typischen Veränderungen der Lymphdrüsen im Beginne der Affection: Hochgradige diffuse Hyperämie durch Erweiterung und Blutüberfüllung zahlreicher Capillaren, auffallende Erweiterung der Sinus, die ausser mit polynucleären Leukocyten mit grossen protoplasmareichen Zellen ausgefüllt sind, die entweder rundlich oder polygonal sind oder Fortsätze besitzen. Ihr Protoplasma ist häufig gekörnt, vielfach sieht man kleine, ungefärbte Tröpfchen in demselben, ihre Kerne gross, Bläschen ähnlich oder gelappt oder unregelmässig geformt. An einigen Stellen findet sich Körnchenzerfall der Kerne. Die Keimcentren klein, ihre Zellen bilden ein maschiges Reticulum. Bei starker Vergrösserung sieht man vor Allem in den erweiterten Blutgefässen zahlreiche Pestbacillen, aber auch häufig und zahlreich in den Sinus und spärlicher in den Follikeln und dann meist in der Umgebung der Capillaren.

3. Mesenteriale Lymphdrüsen aus der Radix mesenterica. Dieselben zeigen ausser Erweiterung von Capillaren an einzelnen Stellen keine besondere Abweichung vom Normalen. Im Gewebe keine Pestbacillen nachweisbar, dagegen sehr zahlreiche in den Blutgefässen.

4. Rechte Tonsille. Der Epithelüberzug vollkommen erhalten, desgleichen das adenoide Gewebe. Sehr zahlreiche kleine Blutgefässe und Capillaren strotzend mit Blut gefüllt. In den weiten Sinus zahlreiche polynucleäre Leukocyten, die Sinuszellen, von denen oft nicht zu entscheiden ist, ob sie Endothelien oder Stromazellen sind, sehr gross, ihr Protoplasma vielfach gekörnt oder kleine ungefärbte Tröpfchen enthaltend. Die Follikel sehr zahlreich, sonst nicht weiter verändert. Pestbacillen liegen ausserordentlich zahlreich in den Blutgefässen und sehr häufig in grösseren und kleineren Gruppen im Gewebe um dieselben, hauptsächlich in den Sinus.

5. Schnitte durch einen Peyer'schen Plaque des Ileum nahe der Bauhinischen Klappe, zeigen, dass die denselben überziehenden Schichten der Schleimhaut nur inselartig erhalten sind. Die Zotten sind sehr spärlich, besitzen keinen Epithelüberzug. Wo die Schleimhaut zu fehlen scheint, sieht man bei stärkerer Vergrösserung den Plaque überzogen von einer dünnen Bindegewebsschichte, Stratum proprium, dessen Zellleiber noch deutlich erkennbar sind, aber nur diffus färbbar erscheinen und keine Kernfärbung mehr zeigen.

Die Follikel und ihre Keimcentren gross, sehr zellreich, so dass sie sich nur ganz undeutlich abgrenzen. In den Keimcentren sehr viele polynucleäre Leukocyten, desgleichen im adenoiden Gewebe. Dasselbe ist gegen das schlecht färbbare Stratum proprium durch eine schmale Schichte abgegrenzt, die sehr zellreich ist und aus dicht aneinander gelagerten Leukocyten besteht, deren Kerne stark gefärbt sind. Hier finden sich auch stellenweise mässig zahlreiche Körnchen verschiedener Grösse zwischen den oft unregelmässig geformten Kernen.

Viele Capillaren mit Blut injicirt. Der Plaque ist gegen die Submucosa hin scharf abgegrenzt, in derselben finden sich grössere Lymphgefässe mit Leukocyten angefüllt.

In den erhaltenen Schleimdrüsen zahlreiche Becherzellen. Mit der Immersion sieht man im lymphatischen Gewebe der Schleimhaut auch in den Drüsenschläuchen und in den blossliegenden schlecht gefärbten Schichten des Stratum proprium ziemlich zahlreiche mit Methylenblau gut gefärbte längere Stäbchen mit scharf abgesetzten Enden und in schütterer Vertheilung (Bacterium coli). Auch spärliche Coccen sind auffindbar. Dagegen sieht man fast in jedem Capillarrohr oder Blutgefäss blass gefärbte ovoide, plumpe Bacillen (häufig als Diplobacillen oder einzeln in Bläschenform), die als Pestbacillen zweifellos anzusprechen sind. Ganz dieselben finden sich auch zu kleinen Haufen angeordnet im Gewebe, wo sie nicht nur durch ihre charakteristische Form, sondern auch durch ihre blassblaue Farbe sich von den anderen Stäbchen deutlich differenziren.

6. Processus vermiformis. Zur Untersuchung kamen Querschnitte von mehreren Stellen. Die Schleimhaut überall erhalten, die Krypten zeigen zahlreiche Becherzellen. Im adenoiden Gewebe derselben nichts Auffallendes als die Grösse der Follikel und Keimcentren (dem jugendlichen Alter des Individuums

Digitized by Google

entsprechend) und Erweiterung und Blutüberfüllung der Capillaren, die nur stellenweise stark ausgesprochen ist. In denselben liegen zahlreiche Pestbacillen, jedoch nirgends solche im Gewebe. Im Bereiche der Lieberkühn'schen Krypten zahlreiche stark mit Methylenblau gefärbte, längere Stäbchen von derselben Form und Anordnung wie bei 5.

7. Magen. Die Schleimhaut im Allgemeinen gut conservirt, nur das Oberflächenepithel stellenweise verloren gegangen und die Firsten der Schleimhaut zeigen hie und da ganz schwache Kernfärbung (Leichenveränderung). Die Zellen der Pepsindrüsen in ihrer charakteristischen Form und Färbbarkeit erhalten, das Netz der feinen Blutgefässe mit Blut injicirt, auch die grossen Gefässe der Submucosa erweitert und mit Blut angefüllt. Die Lymphfollikel klein. Mässig zahlreich finden sich kleine, ganz oberflächlich gelegene Blutaustritte der Schleimhaut.

In jedem Capillarrohr des reichen Netzes liegen zahlreiche Bacillen von verschiedener Form. Die einen sind ziemlich schlanke und lange Stäbchen mit sanft abgerundeten Enden und färben sich gut mit Methylenblau, die anderen sind etwas plumper und mehr weniger ovoid und färben sich beträchtlich schwächer — oft nur schattenhaft — mit Methylenblau, und endlich finden sich grosse runde, bläschenähnliche Formen, die manchmal ringähnlich aussehen und sich ebenfalls sehr blass färben. Auch in den grossen Gefässen der Submucosa und Muscularis liegen zahlreiche derartige Bacillen. Doch lassen sich Übergangsformen zwischen den einzelnen constatiren. Obwohl daher — was die schlankeren und längeren Bacillen betrifft — die Form einzelner, nicht mit dem gewöhnlichen morphologischen Bilde der Pestbacillen übereinstimmt, müssen sie doch in diesem Falle, wo, wie die Präparate aller übrigen untersuchten Organe zeigen, die Blutbahn von Pestbacillen geradezu überschwemmt ist, als solche aufgefasst werden. Dazu kommt, dass an ein agonales oder postmortales Einwandern von Bacillen von der Magenoberfläche aus nicht zu denken ist, denn nirgends finden sich hier irgendwelche Bacillen, die nicht in Blutgefässen oder innerhalb der kleinen Capillarblutungen liegen.

8. Schnitte durch die Wand des linken Herzventrikels mit kleinen Blutungen im Endocard zeigen, dass letztere unter dem Endocard im Herzmuskel sitzen, und zwar in der Umgebung einer kleinen Arterie, von wo aus sie zwischen die Muskelbündel eine kurze Strecke weit hineinreichen. In ihrem Bereiche sehr zahlreiche polynucleäre Leukocyten und typische plump ovoide, blassbläulich gefärbte Pestbacillen. Man findet solche auch allerdings in geringer Anzahl in den Capillaren zwischen der Musculatur. Die Kerne der letzteren blau gefärbt, die Querstreifung undeutlich.

9. Milz. Die Follikel deutlich abgrenzbar und gross, besitzen ein locker gefügtes Keimcentrum. Sonst lässt sich vom Bau einer normalen Milz nichts erkennen, indem rothe Blutkörperchen, Leukocyten und Pulpazellen regellos durcheinander liegen. Ausserdem finden sich sehr zahlreiche kleine Herde, die ihrer Form nach Quer- oder Längsschnitten kleiner Gefässe entsprechen. Sie sind mit Eosin roth gefärbt und bestehen aus balkigen oder grob granulirten Massen, in deren Centrum die homogene, etwas leuchtender roth gefärbte und verbreiterte Gefässwand noch zu erkennen ist. Im Bereiche eines solchen Herdes Leukocyten, deren Kerne Körnchenzerfall zeigen. Häufig sieht man Kerne mit Ausläufern, die wie geschwänzt, Spermatozoen vergleichbar, aussehen. Die Leukocyten vorwiegend polynucleär, häufig eosinophil. Auch grössere, stark erweiterte Blutgefässe sind mit derartigen glänzend roth gefärbten Balken oder Schollen ganz oder nur theilweise erfüllt.

Die Milz geradezu infiltrirt von Bacillen, die überwiegend ausgesprochene Stäbchenform besitzen, manchmal blässer, manchmal ziemlich intensiv mit Methylenblau gefärbt sind. Sie finden sich häufig in Doppelformen, zeigen bipolare Färbung, daneben auch solche von plumper, ovoider Gestalt und rundlich bläschenförmigem Aussehen. Sie liegen intra- und extracellulär, besonders zahlreich den früher beschriebenen Herden entsprechend. Andere Bacterien nicht auffindbar.

Digitized by Google

Epikrise.

Den anatomischen und mikroskopischen Veränderungen gemäss ist als primärer Bubo die Lymphdrüsengruppe der linken Axilla aufzufassen. Geringere, oft erst ganz im Beginne stehende Veränderungen zeigen die Lymphdrüsen an beiden Halsseiten, die Tonsillen, die Lymphdrüsen der rechten Axilla, beider Inguinalgegenden, der Radix mesenterica und der Bifurcation der Trachea. Sie bestehen in hochgradiger Hyperämie, besonders der Sinus, und mehr oder weniger ausgesprochener medullarer Schwellung, die sich mikroskopisch vorwiegend in Erweiterung der Sinus, Schwellung und Degeneration der Sinuszellen und reichlicher Emigration von polynucleären Leukocyten ausspricht.

Zweifellos sind die genannten Lymphdrüsen auf metastatischem Wege inficirt worden, da die Blutbahn von Pestbacillen geradezu überschwemmt ist. Fast in jedem Blutgefässe oder Capillarrohre lassen sich mikroskopisch Pestbacillen nachweisen. Auch in den Blutungen im Endocard des linken Ventrikels und der Magenschleimhaut sind Pestbacillen mikroskopisch nachweisbar, ferner im Gewebe eines Dünndarmplaque. Ausserdem finden sich Blutungen in den weichen Schädeldecken, in der Haut des linken Oberarmes, im Epicard und in der Dickdarmschleimhaut.

Der primäre Bubo ist mikroskopisch dadurch ausgezeichnet, dass fast das ganze Lymphdrüsengewebe substituirt ist durch enorme zusammenhängende Pestbacillenmassen und Blutungen, durch hämorrhagisch-bacilläre Infiltration der Kapsel und des umgebenden Binde- und Fettgewebes.

Die Milz ist dicht infiltrirt von Pestbacillen und zeigt zahllose kleine necrotisirende Herde, kleinen durch Coagulation necrotischen und mit balkig-scholligen Massen erfüllten Gefässen entsprechend mit eigenartigem Kernzerfall in der Umgebung.

Nach dem mikroskopischen und bacteriologischen Befunde handelt es sich um Reininfection durch den Pesterreger. Culturell ergeben sich Reinculturen von Pestbacillen aus der Milz und aus den mesenterialen Lymphdrüsen.

Sowohl am Deckglaspräparate wie in den Schnitten finden sich die verschiedenen Formen des Pestbacillus, sowohl die ausgesprochene Stäbchenform, als auch die runde bläschen- oder ringähnliche.

Fall 10/XXIX.

Itoo Koosaba,[1] 30jähriger Hindu, Arbeiter, wurde ins Spital am 21. März am III. Krankheitstage aufgenommen und starb am 23. März am V. Krankheitstage um 2 Uhr 40 Minuten Nachts.

Section am 23. März um 9 Uhr 30 Minuten, 7 Stunden post mortem.

Männliches Cadaver, 156 *cm* lang, von kräftigem Knochenbau, kräftig entwickelter Musculatur, ziemlich gut genährt. Todtenstarre ausgesprochen, Todtenflecke undeutlich sichtbar an den abhängigen Körperpartien. In der Haut des Gesichtes zahlreiche Blatternarben; Hornhäute glänzend, Pupillen beiderseits gleich weit, mittelweit. Lippen- und Mundschleimhaut leicht cyanotisch, aus beiden Nasenlöchern quillt schaumige Flüssigkeit; Zähne gut erhalten. Halz kurz, kräftig, in seinen Gruben und in den Achselhöhlen keine Drüsen palpabel. Thorax kräftig, breit, gut gewölbt, entsprechend lang, symmetrisch. Abdomen im Niveau des Thorax, Bauchdecken gespannt, linkerseits eine handtellergrosse, alte Hautnarbe. Beiderseits in der Gegend des Poupart'schen Bandes und rechterseits in der Schenkelgrube vergrösserte harte Lymphdrüsen palpabel.

Am äusseren Genitale nichts Pathologisches. An den unteren Extremitäten keine Ödeme. Sonst an den allgemeinen Decken nichts Auffallendes, nur an der Beugeseite des rechten Vorderarmes, ungefähr in der Mitte der äusseren Ulnarkante, erscheint eine kreuzergrosse Hautstelle blauroth gefärbt, am Durchschnitte derselben ist das subcutane Binde- und Fettgewebe derb hämorrhagisch infiltirt und über die angegebenen Grenzen hinaus blutig serös infiltrirt.

Die weichen Schädeldecken blutarm, ziemlich fettreich. Schädeldach länglich-oval, symmetrisch; der Längsdurchmesser desselben misst $17^1/_2$ *cm*, der quere $13^1/_2$ *cm* und die Peripherie 50 *cm*. Schädel-

[1] Vergl. Krankengeschichte, II. A. pag. 70.

Digitized by Google

knochen gleichmässig circa 1 *cm* dick, Spongiosa erhalten, ziemlich blutreich, Tabula interna glatt, Furchen und Gruben seicht, Nähte erhalten.

Dura mater stark gespannt, rechts stärker vorgewölbt wie links, links sehr zart, durchscheinend, blutarm, ihre rechte Hälfte lässt bläulich aussehende, ausgetretene Blutmassen durchschimmern. Der Innenfläche aufgelagert findet sich ein fast 1 *cm* dicker Blutkuchen von schwarzrother Farbe, welcher der sonst ganz zarten, glänzenden Dura mater locker anhaftet und ungefähr in der Mitte, nahe dem Sichelblutleiter, von Fibrinmassen mehr gelblich gefärbt erscheint. Auch an der Gehirnbasis, und zwar an der rechten Hälfte, findet sich eine dünne Schichte frischen, zum Theile geronnenen Blutes. Die rechte Hemisphäre, entsprechend dem Hämatom, etwas abgeflacht. Innere Meningen dünn, an der Convexität sehr zart, blutarm, Gefässe sehr zartwandig und enge. Grosshirnrinde gleichmässig breit, graugelblich. Das weisse Marklager von spärlichen Blutpunkten durchsetzt, teigig weich, Ventrikel enge, Stammganglien normal gebildet, auf dem Durchschnitte ebenso wie Kleinhirn, Pons und Medulla sehr blutarm.

Zwerchfellstand linkerseits an der vierten Rippe, ebenso rechterseits.

Die Lymphdrüsen längs der grossen Halsgefässe vergrössert, isolirt, grauroth, derb. Auf dem Durchschnitte gleichmässig roth, sehr stark succulent; ebenso die Drüsen in beiden Submaxillargegenden.

Schleimhaut des weichen Gaumens und des Pharynx mit Schleim bedeckt, grauroth gefärbt. Rechte Tonsille vergrössert, stark prominent, auf dem Durchschnitte röthlichgrau, sehr stark saftig; etwas nach vorne von den Tonsillen und nach aussen ein sehr stark geschwollener Balgfollikel, der fleckig dunkelroth gefärbt, in seiner Längsrichtung exulcerirt erscheint und auf dem Durchschnitte sulzig-hämorrhagisch infiltrirt ist. Linke Tonsille nicht weiter verändert. Schleimhaut des Larynx und der Trachea mit schaumiger Flüssigkeit bedeckt, düster geröthet.

Linke Lunge ganz frei, im Pleuraraum wenige Tropfen klarer Flüssigkeit enthalten. Im Bereiche des Unterlappens vereinzelte Ecchymosen, sonst ist die Pleura ganz glatt und glänzend; Lunge flaumig, lufthältig, auf dem Durchschnitte sehr blutreich, Oberlappen stark ödematös, vollständig lufthältig. Rechte Lunge und Pleura zeigen denselben Befund wie links. Schleimhaut der grossen Bronchien etwas geröthet.

Herzbeutel zart, enthält ungefähr einen Esslöffel gelben Serums. An seiner Innenfläche in der Gegend der beiden Lungenvenen eine kleine Gruppe spritzerartiger, punktförmiger Hämorrhagien. Das ziemlich fettarme Epicard zeigt nur ganz vereinzelte kleine Ecchymosen. Im linken Herzen wenige Cruormassen und Fibringerinsel. Im rechten Herzen etwas mehr Fibrin. Beide Ventrikel schlaff, alle Klappenapparate zart und schlussfähig, Myocard gelblichbraun, morscher.

Schleimhaut des Oesophagus gallig imbibirt. Schleimhaut der Trachea und der Bronchien geröthet. Die Lymphdrüsen an der Bifurcationsstelle anthracotisch, die an der rechten Seite der Trachea, hinaufreichend bis unter die rechte Clavicula, vergrössert, hart, isolirt, auf dem Durchschnitte schwarzroth, hämorrhagisch. Nach dem Abpräpariren des Musculus pectoralis major dexter, der nicht weiter verändert ist, findet sich entsprechend dem vorderen Rande des Musculus pectoralis minor eine circa hühnereigrosse Geschwulst, deren Umgebung sehr stark sulzig durchfeuchtet ist. Diese ödematöse Durchtränkung reicht nach abwärts bis zu der letzten Rippe und ins subcutane Binde- und Fettgewebe hinein dasselbe reichlich durchtränkend. Auf dem Durchschnitte erscheinen die Lymphdrüsen unter dem Musculus pectoralis minor hart infiltrirt, eingeschlossen von ganz starr-hämorrhagisch infiltrirtem oder mehr sulzigem Bindegewebe. Dieselbe sulzige, ödematöse Durchtränkung des Binde- und Fettgewebes findet sich in der Umgebung des Plexus axillaris.

Die Drüsen selbst, zum Theile nicht ganz scharf abgrenzbar, erscheinen entweder schwarzroth, hämorrhagisch infiltrirt, mit einem gelben, wie nekrotisch ausschenden, etwas weicheren Centrum, oder gelblichröthlich gesprenkelt, stärker vorquellend. Die Läppchen des ins Infiltrat einbezogenen Fettgewebes ziemlich gut abgrenzbar, etwas mehr prominent. Längs der Innenfläche des Latissimus dorsi zieht sich in den Fascienblättern ein sulziges, gelbliches, von reichlichen Blutaustritten durchsetztes Infiltrat nach abwärts. Auch an der Beugeseite des rechten Oberarmes findet sich im subcutanen Bindegewebe, die Muskelfascie

Digitized by Google

durchsetzend und längs der Muskeldissepimente in die Tiefe sich erstreckend, ein reichliches, sulziges Ödem mit bis linsengrossen frischen Blutungen, die auch den Biceps durchsetzen.

Die Lymphdrüsen der rechten Cubita etwas über hanfkorngross, das sie umgebende Bindegewebe sulzig ödematös.

Leber vergrössert, ihre vorderen Ränder plumper, Kapsel zart, Consistenz vermindert, Oberfläche gelblich marmorirt, auf dem Durchschnitte mässig blutreich, braungrau, Parenchym etwas vorquellend, die Läppchenzeichnung undeutlich.

Gallenblase prall mit dunkler Galle gefüllt.

Milz 21 *cm* lang, 17 *cm* breit, 6 *cm* dick, plump, Kapsel zart, an umschriebenen Stellen getrübt, auf dem Durchschnitte dunkelroth. Pulpa etwas vorquellend, leicht abstreifbar, Follikel reichlich, deutlich sichtbar, stecknadelkopfgross, graugelb, von dunkelblutrothem Hofe umgeben. Das grobe Stroma etwas vermehrt.

Nieren etwas vergrössert, plump, Kapsel leicht abziehbar, Oberfläche glatt, gelblich-bräunlich gefärbt, von schlaffer Consistenz. Rinde beträchtlich verbreitert, gelblich-röthlich gestreift, von den Pyramiden nicht scharf abgesetzt; dieselben erbleicht. Nierenbecken- und Ureterenschleimhaut nicht besonders verändert.

In der Harnblase reichlicher trüber, gelblicher Urin. Schleimhaut gelblichweiss.

Die tiefen inguinalen Lymphdrüsen linkerseits etwas vergrössert, auf dem Durchschnitte blutigroth, stark succulent, die rechtsseitigen kaum etwas vergrössert. Auch die oberflächlichen Lymphdrüsen in beiden Leistengegenden vergrössert, isolirt, ziemlich derb, ihre Rinde verbreitert, gelblich-röthlich, stark saftig.

Schleimhaut des Magens bedeckt mit galligem Schleim, gefaltet, übersäet mit zahllosen punktförmigen Blutaustritten. Schleimhaut des Duodenum gallig imbibirt. Im Ileum reichliche gallige Chymusmassen. Schleimhaut dünn, Plaques klein und flach, ebenso im Jejunum. Im Dickdarme gallig gefärbte ungeformte Fäcalien, Schleimhaut dünn, nicht verändert.

Das rechte Schultergelenk zeigt keine Besonderheiten.

Die Lymphdrüsen der linken Axilla bis über haselnussgross, hart, isolirt, dunkelblutroth.

Am 22. März, am IV. Krankheitstage, wurde das Blut bacteriologisch untersucht und ergab mässig reichliche Pestcolonien in Reincultur.

Bacteriologischer Befund.

1. In Deckglaspräparaten vom rechtsseitigen subduralen Haematom finden sich vereinzelt Pestbacillen von kurzovaler Form und bipolarer Färbung.

Die Aussaaten zeigen eine reichliche Reincultur von Pestcolonien.

2. Deckglaspäparate einer linken Halslymphdrüse enthalten wenig reichlich Pestbacillen, einzeln oder als Diplobacillen liegend, gut und bipolar gefärbt, in ovoiden Formen.

3. Das Ödem der rechten Brustseite zeigt mikroskopisch keine Bacterien.

4. Deckglaspräparate einer rechten Achseldrüse zeigen enorm reichlich Pestbacillen in allen Formen und Grössen: Neben gut und bipolar gefärbten Formen von ovalem oder Stäbchentypus finden sich reichlich schlecht gefärbte, rundliche Formen, Ringformen und geblähte, oft ganz schattenhaft aussehende Gebilde, deren Zugehörigkeit zu den Pestbacillen nur aus den zahlreichen vorhandenen Übergangsformen zu erkennen ist.

Die Pestbacillen liegen fast ausschliesslich extracellulär, meist einzeln, seltener als Diplobacillen.

5. Aussaaten vom Urin bleiben steril.

Digitized by Google

6. Präparate von der Milz zeigen ziemlich reichlich Pestbacillen, einzeln oder als Diplobacillen liegend, fast ausschliesslich extracellulär, meist vom Stäbchentypus, seltener von kurz ovaler Form, fast allenthalben gut und bipolar, spärlich blass gefärbt. Bei Anwendung der Gram'schen Methode erfolgt rasche Entfärbung der Pestbacillen.

Die Aussaat ergibt eine sehr reichliche Reincultur von Pestcolonien.

7. Eine Lymphdrüse aus der linken Achselhöhle zeigt mikroskopisch wenig reichlich, vorwiegend gut und bipolar gefärbte Pestbacillen vom Stäbchentypus, extracellulär, einzeln oder als Diplobacillen gelagert.

Aussaaten ergeben eine reichliche Reincultur von Pestcolonien.

8. Aussaaten von der Galle zeigen eine Reincultur von acht Pestcolonien.

Histologischer Befund.

1. Auf Schnitten durch ein Paquet kleiner (bis erbsengrosser) Lymphdrüsen aus der rechten Fossa supraclavicularis sieht man von dem adenoiden Gewebe derselben nichts mehr erhalten, indem dasselbe vollständig durch Blut und Bacterienmassen substituirt ist. Leukocyten finden sich im Allgemeinen nicht sehr reichlich; sie haben die mono- oder die polynucleäre Form und liegen nur hie und da zu Haufen bei einander.

Im Innern der Lymphdrüsen fallen mit Blut gefüllte kleine Gefässe auf, deren verdickte Wand sich intensiv mit Eosin färbt und aus homogenen Balken oder Schollen besteht, die nach aussen von dem Gefässrohre manchmal in ein ebensolches, etwas feineres Netz- und Balkenwerk übergehen oder auch das Gefässlumen ausfüllen.

Die Sinus wie ausgegossen von blauvioletten, zusammenhängenden Bacterienhaufen, die die Lymphdrüsen in Form eines breiten Saumes einsäumen und sich auch im Inneren der Lymphdrüse vorfinden. Das umgebende Fettgewebe reichlich von Blutungen und feinfädigen oder mehr homogenen Gerinnseln nebst zahlreichen polynucleären Leukocyten und grossen Mengen von Bacterien durchsetzt. Hochgradig erweiterte, von Bacterien, Leukocyten und Blut erfüllte Lymph- und Blutgefässe finden sich hier zahlreich.

Andere mehr an der Trachealseite gelagerte und etwas grössere Lymphdrüsen zeigen nicht so intensive Veränderungen. Zunächst fällt die starke Anthrakose derselben auf, indem die vollständig erhaltenen Markstrahlen und Follikel sehr zahlreiche, mit schwarzem feinkörnigen Pigment beladene Zellen enthalten. Sehr prägnant wird das Bild dadurch, dass die erweiterten Sinus ganz von Blut erfüllt sind, in welchem Leukocyten oder die grossen Sinuszellen wenig zahlreich suspendirt erscheinen. In dem die Lymphdrüse einhüllenden Bindegewebe vereinzelte Blutaustritte. Körnchenzerfall ist nirgends zu sehen.

Mit Methylenblau gefärbte Schnitte zeigen sowohl in der Lymphdrüse wie im periglandulären Gewebe ganz enorme Massen von Pestbacillen, die theils ausgesprochene, an den Enden abgerundete Stäbchen vorstellen, theils plumper, ovoid sind, besonders dann, wenn sie — wie häufig — intracellulär liegen, oder welche dort, wo sie dichter liegen, die runde Coccenform haben. Vielfach zeigen sie stärkere bipolare Färbung, sind zu zweien gelagert oder färben sich sehr blass, bläschenähnlich. In den Blutaustritten, die sich in den Sinus der Lymphdrüsen von der Seite der Trachea vorfinden, spärliche Pestbacillen.

2. Eine mandelgrosse Lymphdrüse von der rechten Halsseite zeigt die gewöhnliche gleichmässig über das ganze Parenchym sich erstreckende hochgradige Hyperämie und starke Erweiterung der Sinus, die mit Leukocyten und grossen protoplasmareichen Zellen mit blassem Kerne erfüllt sind. Ausserdem finden sich in ihnen zahlreiche, vorwiegend stäbchenförmige, typische Pestbacillen, die häufig intracellulär gelagert sind und kurze Ketten von Coccen. Im adenoiden Gewebe finden sich sowohl Pestbacillen als auch Coccen spärlicher, im Blute der Capillaren sehr spärlich.

Digitized by Google

3. Rechte Tonsille. Das Bindegewebe unter dem Epithel, die Bindegewebskapsel der Tonsille und ihre Dissepimente von mono- und polynucleären Leukocyten infiltrirt und herdweise von Blutungen durchsetzt. Das adenoide Gewebe der Tonsille selbst zeigt keine Besonderheiten, die Keimcentren gross, locker und wenig zahlreich.

Im Bereiche der früher erwähnten Infiltrate und Blutungen zahlreiche kleine Coccen, die bald rund, bald länglich geformt sind, und kürzere Ketten bilden. In einzelnen Blutgefässen ziemlich zahlreiche Pestbacillen enthalten.

4. Schnitte durch zwei etwas über hanfkorngrosse Lymphdrüsen der rechten Cubita zeigen die Umgebung und die Kapsel der Drüsen völlig unverändert.

Im Drüsenparenchym selbst finden sich, ausserordentlich zahlreich und dichtstehend, bluterfüllte Capillaren und Gefässe und zahlreiche Blutungen in die erweiterten Sinus. Die Rindenfollikel und ihre Markstrahlen sind ganz unverändert. In den Sinus, besonders der Markschichte zahlreiche Pestbacillen, wenige in den Blutgefässen.

5. Die Milz ist mikroskopisch ungemein blutreich. Das Blut durchsetzt überall wandungslos die Pulpa, die kein bestimmtes Gefüge mehr erkennen lässt.

Auffallend ist der Reichthum an polynucleären Leukocyten. Ausser diesen finden sich sehr viele protoplasmareiche Zellen mit einem oder mehreren grossen, oft bläschenähnlich aussehenden oder gelappten Kernen, die manchmal blass, manchmal intensiver gefärbt sind. Follikel sind überall erhalten, ziemlich gross. Die Milz ist reich an Pestbacillen. Sie liegen extra- und intracellulär, fast ausschliesslich im Bereiche der Blutungen, nur spärlich im adenoiden Gewebe und sind sehr blass gefärbt. Sie zeigen hochgradige Pleomorphie, indem man alle Übergänge von reinen Stäbchenformen mit sanft abgerundeten Enden zu den grossen, bläschenartigen Formen findet. Andere Mikroorganismen nicht nachweisbar.

6. Blutung vom rechten Vorderarme. Das subcutane Binde- und Fettgewebe im Bereiche von circa 2 *cm* hämorrhagisch infiltrirt, und zwar bis in die tieferen Schichten; das Corium frei. Innerhalb der Blutung herdweise Anhäufung von polynucleären Leukocyten, wo sich auch zahlreiche stäbchenförmige Pestbacillen finden.

7. Rechtsseitiges Hämatom der Dura. Die der Innenfläche der Pachymeninx aufgelagerte, frischgeronnene Blutschicht zeigt histologisch keine Besonderheiten. Sie besteht aus Massen rother Blutkörperchen, sehr viel Fibrin in Form feinfädiger und feinmaschiger Netze, in deren Maschen feingranulirte geronnene Massen liegen. Ferner findet sich eine dicke Schichte derartigen Fibrins den Blutmassen aufgelagert, also die innerste Schichte der Blutung bildend.

Überall liegen zahlreiche polynucleäre Leukocyten, oft zu Haufen angeordnet. Sowohl innerhalb der Blut- als auch der Fibrinmassen finden sich in Form kleiner Häufchen Pestbacillen, am reichlichsten beisammen mit den Leukocyten (Gerinnungserscheinung).

8. Niere. Die Epithelien der Harnkanälchen, sowohl der Rinde wie der Pyramiden, von unregelmässiger Form, wie angeschwollen, schlecht abgrenzbar, manchmal erscheint ihr Protoplasma fein granulirt, die Kerne gross und blass gefärbt. Im Lumen der Harnkanälchen und zwischen den Glomeruli und ihrer Kapsel fein granulirte geronnene Massen, und in ersterem hyaline Cylinder. Die Glomeruli ausserordentlich blutreich, die Capillaren zwischen den Harnkanälchen gleichmässig erweitert und mit Blut gefüllt. In denselben Pestbacillen, wenn auch nicht sehr zahlreich nachweisbar.

9. Auch die Leber zeigt sehr weite blutgefüllte Capillaren, und ausserdem die gewöhnlichen Erscheinungen parenchymatöser Degeneration. Sonst nichts Auffallendes. In den Capillaren zahlreiche Pestbacillen.

10. Herzmuskel vom linken Ventrikel. Die Querstreifung überall erhalten, am gehärteten Präparat Degenerationserscheinungen nicht sicher zu constatiren, die Muskelkerne sind gross und blassblau gefärbt. Spärliche Fragmentatio cordis.

Digitized by Google

Epikrise.

Der primäre Bubo in der rechten Achselhöhle ist seiner Grösse und der Reichlichkeit der Hämorrhagien und des Ödems in seiner Umgebung nach typisch entwickelt. Die Lymphdrüsen der rechten Fossa supraclavicularis zeigen uns ebenfalls sehr intensive Veränderungen, ausgebreitete Hämorrhagien und massenhafte Bacilleninfiltration, nur sind die Drüsen beträchtlich kleiner. Bedeutend geringere Grade der Affection zeigen die Lymphdrüsen von der rechten Seite der Trachea und des Halses und zwei kaum über hanfkorngrosse Lymphdrüsen der rechten Cubita. Sowohl der makro- wie der mikroskopische Befund spricht dafür, dass letztere gleichsam retrograd von der Axilla aus inficirt wurden.

Die rechte Tonsille etwas vergrössert und medullar geschwollen, die linke nicht. Es kann keinem Zweifel unterliegen, dass die Infection von der rechten oberen Extremität aus ihren Weg genommen und von da aus die früher erwähnten Lymphdrüsengruppen auf der rechten Halsseite ergriffen hat. Hyperämisch und leicht medullar geschwollen sind die Lymphdrüsengruppen in beiden Leistengegenden und der linken Axilla, die metastatisch auf dem Wege der Blutbahn inficirt wurden.

Blutungen finden sich an der Convexität des Gehirns in der Form einer ausgedehnten subduralen Blutung, am Peri- und Epicard, in der Schleimhaut des Magens und Dickdarmes, in der Haut des rechten Vorderarmes.

Histologisch finden sich überall in der Blutbahn und in den Blutungen Pestbacillen, ziemlich zahlreiche in der Milz.

In der rechten Tonsille und den Halslymphdrüsen finden sich neben Pestbacillen Coccen von der Form der Streptococcen. Es handelt sich hier um eine Secundärinfection, ausgehend entweder von der Tonsille oder einem ulcerirten Balgfollikel, die local geblieben ist, indem nirgends sonst, weder culturell, noch im Schnitte Streptococcen nachzuweisen sind.

Bacteriologisch stellt der Fall somit eine reine Pestinfection dar.

Fall 11/XXXI.

Lumba Bahojee, 7jähriger Hinduknabe, wurde am 22. März, am III. Krankheitstage ins Spital aufgenommen und starb am 24. März, am V. Krankheitstage, um 6 Uhr 50 Minuten Früh.

Section am 24. März 10 Uhr Vormittags, drei Stunden post mortem.

Männliches Cadaver, dem Alter entsprechend lang, von gracilem Knochenbau, sehr mager, Todtenflecke an den abhängigen Körperpartien kaum sichtbar. Todtenstarre nur an den unteren Extremitäten ausgesprochen. Hornhäute glänzend, Pupillen mittelweit, beiderseits gleich weit, Conjunctiven blutleer. Lippen- und Mundschleimhaut leicht cyanotisch. Die oberen und unteren äusseren Schneidezähne fehlend; die unteren inneren etwas riffig (rhachitische Käsezähne). An der rechten Wange eine handtellergrosse Hautnarbe, hinter dem linken Ohre eine ungefähr 4 *cm* lange, lineare, mit Hautkelloiden besetzte, alte Narbe. Hals schlank, in seinen Gruben und in der rechten Achselhöhle keine Drüsen tastbar.

In der linken Axillargegend, an der äusseren Thoraxwand die Haut flach vorgewölbt, verdickt, wie pastös und in der Ausdehnung einer grossen Handfläche erzitternd fluctuirend. Die Haut nur in dicken Falten abhebbar. Bei der Präparation erscheint das Binde- und Fettgewebe dieser Gegend gelblich sulzig, erzitternd, ödematös, und zwar hauptsächlich um den Pectoralis major, aber auch in der Tiefe den Pectoralis minor durchsetzend, bis an die Rippen reichend. Nach hinten reicht diese sulzige Infiltration bis über den lateralen Scapularrand, nach unten bis ungefähr zur 10. Rippe, nach vorne bis nahe an die Mittellinie und nach oben bis unter das Schlüsselbein.

Die Lymphdrüsen am vorderen Rande des Pectoralis major in sulzig- und hämorrhagisch infiltrirtes Bindegewebe gehüllt, über haselnussgross, hart, auf dem Durchschnitte vorquellend, gelblich und dunkelroth gesprenkelt, von starrem, hämorrhagischen Hof umgeben. In der Wand der aufgeschnittenen Vena axillaris einige frische, rothe Blutungen.

Digitized by Google

Thorax von entsprechenden Dimensionen, symmetrisch, gut gewölbt. Abdomen unter dem Niveau des Thorax. Bauchdecken gespannt. Im Hodensacke nur ein Testikel tastbar. In beiden Leistengegenden erbsengrosse, ziemlich harte Drüsen palpabel. An den unteren Extremitäten keine Ödeme.

Die weichen Schädeldecken fast blutleer, fettarm; Schädeldach rund. Die beiden Scheitelbeine auffallend stark ausgebuchtet. Der Längsdurchmesser des Schädels beträgt $13^1/_2$ *cm*, der quere 13 *cm* und die Peripherie 44 *cm*. Schädeldach bis 3 *mm* dick, Spongiosa erhalten, Tabula interna glatt, Nähte erhalten.

Im Sichelblutleiter spärliche Fibringerinsel. Dura mater gut gespannt, zart, durchscheinend, Innenfläche glatt, glänzend. Die inneren Meningen an der Basis zart, ziemlich gut injicirt, Gefässe zartwandig, enge, Meningen an der Convexität ebenfalls zart, zerreisslich, Grosshirnrinde geschwollen, grauroth, Marklager von mässig reichlichen Blutpunkten durchsetzt, Ventrikel enge, Stammganglien normal gebildet; auf dem Durchschnitte ebenso wie Kleinhirn, Pons und Medulla blutarm.

Zwerchfellstand rechts am unteren Rande der fünften Rippe, links am unteren Rande der vierten Rippe.

Die Lymphdrüsen am Halse zu beiden Seiten der grossen Gefässe vergrössert, fast haselnussgross, isolirt, hart, dunkelgrauroth, auf dem Durchschnitte ebenso gleichmässig gefärbt, sehr saftig. Auch die in beiden Submaxillargruben analog verändert.

Schleimhaut des weichen Gaumens und des Pharynx röthlichgrau, Tonsillen gross, die sie bedeckende Schleimhaut blass, gelblichröthlich, auf dem Durchschnitte saftig, röthlichgelb. Einzelne Follikel des Pharynx vergrössert, stark prominent; Schleimhaut des Larynx und der Trachea blutleer.

Schilddrüse klein, fein gekörnt, colloid.

Linke Pleurahöhle leer, Pleura glatt, glänzend, nur am Unterlappen eine Gruppe von hirsekorngrossen Blutaustritten. Die Lunge fühlt sich lufthältig an, ist auf dem Durchschnitte ebenfalls lufthältig, sehr blutreich. Auch am Unterlappen der rechten Lunge Gruppen von Ecchymosen. Auf dem Durchschnitte ebenso lufthältig und blutreich wie linkerseits.

Herzbeutel zart, wenige Tropfen Serum enthaltend; Epicard fettarm, frei von Ecchymosen. Herzfleisch gelblich, etwas morscher.

Schleimhaut der Speiseröhre blassgrau, die der Trachea und der grossen Bronchien gelblich; die bronchialen Lymphdrüsen anthracotisch, vergrössert, ihre Rinde verbreitert, blutreich. Die hinteren mediastinalen Lymphdrüsen kleinbohnengross, blutreich, saftig.

Leber etwas vergrössert, ihre vorderen Ränder etwas plumper, Oberfläche glatt, Kapsel zart, gut gespannt, auf dem Durchschnitte blutreich, graubraun, gelblich marmorirt, Läppchenzeichnung undeutlich.

Milz beträchtlich vergrössert, 14 *cm* lang, $8^1/_2$ *cm* breit, 4 *cm* dick, plump, weich, gleichmässig blutroth, Pulpa etwas vorquellend, ziemlich leicht ausstreifbar, Follikel sehr reichlich als kleinste, graue Punkte sichtbar. Stroma nicht vermehrt; die Lymphdrüsen am Hilus stark geröthet, hart, bis haselnussgross.

Pankreas blutreich, gekörnt.

Nebennieren klein.

Beide Nieren plumper, schlaff, Kapsel leicht abziehbar, Oberfläche gelblichröthlich, mit dunkelrothen Stellen. Schnittfläche gleichmässig gelblichröthlich, Rinde stark verbreitert, Pyramiden sehr schlecht von der Rinde abgrenzbar. In der Schleimhaut des Nierenbeckens und der Ureteren, ebenso der Harnblase kleinste punktförmige Blutaustritte, sonst die Schleimhaut dünn. In der Harnblase reichlicher, klarer, gelber Urin.

Die beiderseitigen tiefen inguinalen Lymphdrüsen am inneren Schenkelringe etwas vergrössert, derbe, blutroth, am Durchschnitte saftiger. Die oberflächlichen Lymphdrüsen am Poupart'schen Bande beiderseits über erbsengross, graugelblich, hart, aber nicht weiter verändert.

Die Lymphdrüsen an der linken Seite der Aorta in einer Kette angeordnet, vergrössert, hart, blutroth, auf dem Durchschnitte sehr saftreich. Die Lymphdrüsen an der Leberpforte ebenfalls vergrössert, dunkelblutroth, ebenfalls sehr blutreich und succulent.

Digitized by Google

Magen mässig gross, etwas von Gasen gebläht, gallig und schwärzlich gefärbte Schleimmassen enthaltend. Seine ganze Schleimhaut übersäet von zahllosen, punktförmigen, dicht neben einander stehenden, aber selten confluirenden Blutaustritten, welche sich längs der Cardia auf die Schleimhaut des Ösophagus bis nahe an die Bifurcation fortsetzen. Ähnliche solche Blutungen, aber etwas weniger reichlich, finden sich im ganzen Dünndarme. Die Schleimhaut desselben stark gelockert und verschleimt. Die Plaques lebhaft geröthet, prominirend, sehr gross, auch die Schleimhaut der Umgebung lebhaft geröthet.

Die mesenterialen Lymphdrüsen nur wenig vergrössert, blutreich.

Im ganzen Dünndarme gallig gefärbte Chymusmassen. Im Dickdarme reichliche, gallige, dickflüssige Fäcalmassen. Schleimhaut ebenfalls geschwollen, ziemlich spärliche punktförmige Blutaustritte zeigend.

Der linke Hode in der Mitte des linken Leistencanals.

Die Lymphdrüsen der rechten Axilla circa erbsengross, dunkelblauroth, auf dem Durchschnitte ebenso gleichmässig gefärbt, sehr saftig.

Die am IV. Krankheitstage vorgenommene bacteriologische Blutuntersuchung ergab reichliche Reincultur von Pestcolonien.

Bacteriologischer Befund.

1. Im Ödem der linken Brustseite finden sich culturell spärlich Pestcolonien in Reincultur.

2. In Deckglaspräparaten einer Lymphdrüse der linken Achselhöhle sieht man sehr reichlich Pestbacillen, extracellulär, einzeln oder als Diplobacillen gelagert; neben typischen ovalen und Stäbchenformen mit guter bipolarer Färbung finden sich reichlich schwach gefärbte rundliche und Ringformen.

In bedeutend geringerer Anzahl zeigen die Präparate Diplococcen von Lanzettform, im Gegensatze zu den Pestbacillen positiv zur Gram'schen Methode.

Die Aussaaten (Glycerinagar) zeigen eine reichliche Reincultur von Colonien des Diplococcus pneumoniae; Pestcolonien konnten in den Eprouvetten-Aussaaten nicht nachgewiesen werden.

3. Aussaaten von der Galle bleiben steril.

4. Aussaaten von der Leber zeigen mässig reichlich Pestcolonien und ungefähr in gleicher Anzahl Colonien des Diplococcus pneumoniae.

5. Die Milz zeigt mikroskopisch ziemlich reichlich Pestbacillen, extracellulär, sowohl in den typischen gut tingirten, als auch den bereits oft erwähnten Degenerationsformen. Spärlich Diplococcen, meist von Lanzettform.

Die Aussaaten zeigen in ungefähr gleicher Anzahl Colonien des Pestbacillus und Diplococcus pneumoniae.

6. Culturen vom Harn bleiben steril.

7. Deckglaspräparate vom Inhalte des unteren Ileum enthalten mässig viele Bacterien: vorherrschend kurze, plumpe, gleichmässig und ziemlich intensiv gefärbte Bacillen; spärlich finden sich auch Bacillenformen, die nach Grösse, Form und Färbeverhalten den Pestbacillen völlig gleich erscheinen.

In den Aussaaten findet sich eine Reincultur von Colonien der Coligruppe; Pestcolonien nicht nachweisbar.

8. In Deckglaspräparaten einer mesenterialen Lymphdrüse sieht man spärlich Pestbacillen, meist einzeln und in typischer Form; daneben in ungefähr gleicher Anzahl Coccen, theils als Diplococcen von Lanzettform, theils in kurzen Ketten angeordnet.

Die Aussaaten ergeben wenige Colonien des Pestbacillus, etwas reichlicher solche des Diplococcus pneumoniae.

Digitized by Google

Histologischer Befund.

1. Lymphdrüse aus der linken Axilla. Zur Untersuchung gelangten Schnitte von einer etwa wallnussgrossen und Schnitte von einer über bohnengrossen Lymphdrüse sammt Umgebung. Dieselben zeigen alle für einen primären Bubo charakteristischen Veränderungen. Das Drüsenparenchym fast vollständig durch Blutungen und Bacterieninfiltration zerstört, daneben finden sich reichliche Leukocyteninfiltrationen und homogenwandige, verdickte oder mit balkig-scholligen, durch Eosin glänzend rothgefärbte Massen erfüllte, kleine Gefässe. Vielfach zeigen die Leukocyten einen feinkörnigen Zerfall ihrer Kerne. Die Kapsel meist nicht abgrenzbar, im umgebenden Fettgewebe ganz dieselben Veränderungen und zahlreiche erweiterte, mit Leukocyten und colossalen Bacterienmengen ausgefüllte Lymphgefässe, ausserdem reichliche Durchtränkung mit geronnener Ödemflüssigkeit, die stellenweise feine Fibrinfäden erkennen lässt. In der Media der vom Schnitte getroffenen Vena axillaris kleinere Blutaustritte, die sich zwischen die Muskelbündel eindrängen. Auf mit Methylenblau gefärbten Schnitten massenhafte Rasen oder Haufen von typischen Pestbacillen aller Formen, die spärlicher in den ödematösen Antheilen des Fettgewebes zu finden sind, und kleine Häufchen oft intracellulär gelegener Diplococcen von Lanzettform, die sich nach der Gram-Weigert'schen Färbungsmethode im Gegensatze zu den Pestbacillen nicht entfärben.

2. Schnitte durch eine Reihe von Balgfollikel vom Zungengrunde zeigen diese zum Theile erhalten, jedoch stark hyperämisch. Zum anderen Theile sind sie von Blutungen und Bacterienmassen derartig durchsetzt, dass nur einige Einzelfollikel mehr zu erkennen sind. Ausserdem finden sich zwischen den Blut- und Bacterienmassen Leukocyten und kleine Gefässe, die ebenso verändert sind wie bei 1. Die bindegewebige Umgebung von homogen geronnener Ödemflüssigkeit und Leukocyten durchsetzt, viele kleine Blutgefässe mit letzteren vollgepfropft. Das Oberflächenepithel in kürzeren Strecken und besonders dort, wo es sich zwischen zwei Balgfollikel einsenkt, in grob granulirte oder schollige Massen umgewandelt, die sich mit Eosin blass diffus rosa färben und manchmal noch die Zellcontouren erkennen lassen. Auf mit Methylenblau gefärbten Schnitten sieht man in den Blutgefässen zahlreiche Pestbacillen meist von plumper, stäbchenartiger Form. Im Übrigen finden sich sowohl im Bereiche des adenoiden Gewebes wie im umgebenden Bindegewebe enorme Mengen von lanzettförmigen Diplococcen, die auch vielfach zugleich mit polynucleären Leukocyten zwischen die Plattenepithelien eindringen. Daneben finden sich ebenfalls zwischen den Epithelien grössere Mengen von typischen, blass gefärbten Pestbacillen. In den tieferen Schichten, nur dort, wo die Diplococcen spärlicher liegen, Haufen von Pestbacillen nachweisbar. Nach der Gram - Weigert'schen Methode prompte Entfärbung der Pestbacillen, die Diplococcen blau gefärbt.

3. Haselnussgrosse Lymphdrüse aus der rechten Axilla. Dieselbe zeigt die gewöhnliche, über die ganze Lymphdrüse ausgebreitete Hyperämie, die weiten Sinus von grossen protoplasmareichen Zellen mit grossen runden, blassgefärbten Kernen ausgefüllt, zwischen denen sich zahlreiche polynucleäre Leukocyten finden. In den Sinus und in den Blutgefässen zahlreiche Diplococcen, äusserst spärliche, sehr blassgefärbte Pestbacillen.

4. Lymphdrüsen aus der linken Cubita (erbsengross). Die Lymphdrüse ist von der unveränderten Bindegewebskapsel scharf begrenzt. Die meisten Sinus von enormen Bacterienmassen ausgefüllt, wie injicirt, besonders die Randsinus. Ausserdem zahlreiche polynucleäre Leukocyten, aber nirgends Hämorrhagien. Auf mit Methylenblau gefärbten Schnitten sieht man die grossen Bacterienmassen aus kurzen Stäbchen bestehen, die meist als Diplobacillen angeordnet sind, öfter auch plumpere, mehr ovale Formen darstellen. Sie sind zweifellos als Pestbacillen zu betrachten und entfärben sich nach der Gram-Weigert'schen Methode. Ausserdem finden sich Diplococcen mit Lanzettformen in kleinen Häufchen gruppirt, die sich nach obengenannter Färbungsmethode intensiv blau färben.

5. Eine etwa haselnussgrosse Lymphdrüse vom Hilus der Milz zeigt die gewöhnlichen acut entzündlichen Veränderungen wie 3. Keine Hämorrhagien, die Kapsel und ihre Umgebung nicht verändert. Im Blute der erweiterten Capillaren und Blutgefässe spärliche Pestbacillen und Diplococcen nachweisbar.

Digitized by Google

6. Schnitte durch zwei längliche bohnengrosse Lymphdrüsen aus dem Gekröse des Dünndarmes zeigen ähnliche Veränderungen wie die Vorstehende, nur nicht so hochgradig und nicht so gleichmässig ausgebreitet. Im Blute wenige Diplococcen und noch weniger typische Pestbacillen aufzufinden.

7. Milz. Dieselbe ist zum Theile hochgradig hyperämisch, indem die erweiterten Pulparäume von Blut erfüllt sind, zum Theile ist die Pulpa diffus von Blut und polynucleären Leukocyten infiltrirt. Am Auffallendsten sind die sehr zahlreichen kleinen Herde, die an Grösse und Form Längs- oder Querschnitten kleiner Gefässe entsprechen. Sie bestehen im Centrum aus homogenen oder grob granulirten Massen, die mit Eosin sich gut färben, und ihre Peripherie wird von Kerntrümmern oder feinen Körnchen oder langfädig ausgezogenen Kernen gebildet. Häufig ist das Gefässrohr noch an seiner Form zu erkennen. Auf mit Methylenblau gefärbten Schnitten finden sich sehr zahlreiche Haufen von stark gefärbten lanzettförmigen Diplococcen und etwas spärlichere Pestbacillen. Diese haben entweder die rundliche, blassgefärbte und bläschenähnliche Form oder stellen plumpe und länglich ovale Stäbchen vor. Immer sind sie viel blässer gefärbt als die Diplococcen und liegen am zahlreichsten um die eben beschriebenen Herde.

8. Die Leberepithelien zeigen den gewöhnlichen Befund der parenchymatösen Degeneration. Die Capillaren und Blutgefässe enthalten auffallend viele polynucleäre Leukocyten. Im Blute reichliche lanzettförmige Diplococcen und äusserst spärliche zweifellose Pestbacillen. Vielfach sieht man in den Capillaren unregelmässige, gröber und feiner granulirte Häufchen, die sich mit Methylenblau blass färben und deren Natur nicht sicherzustellen ist (abgestorbene Bacterien?).

9. Niere. Die Epithelien sowohl der Rinden- wie der Marksubstanz zeigen ausgesprochene Zeichen parenchymatöser und fettiger Degeneration. Die Capillaren überall stark mit Blut gefüllt. In denselben sehr zahlreiche Diplococcen und nur äusserst spärliche Pestbacillen nach genauem Durchmustern der Schnitte auffindbar.

10. Unterstes Viertel des Ösophagus. In der Bindegewebsschicht, unmittelbar unter dem überall unverletzten Plattenepithel, zahlreiche kleine, oft mit einander zusammenhängende Blutungen. Um die erweiterten Blutgefässe Leukocyteninfiltrate. In den Blutungen überall Pestbacillen und Diplococcen in gleicher Menge vorhanden.

11. Magen. Mikroskopisch zeigt sich, dass die zahlreichen kleinen Blutungen der Schleimhaut ganz oberflächlich sitzen und dieselbe in unregelmässiger Form, ungefähr zur Hälfte gegen die Tiefe zu, durchsetzen. Sonst keine besonderen pathologischen Veränderungen. In den erweiterten Capillaren und auch in den Blutungen, wo nicht bereits die Wirkung des verdauenden Magensaftes zu erkennen ist, finden sich Pestbacillen und reichlich Diplococcen.

12. Schnitte durch einen Plaque des Dünndarmes zeigen, dass derselbe überall scharf abgegrenzt ist und durch dieselbe hochgradige Erweiterung und Blutfüllung seiner Gefässe ausgezeichnet ist, wie andere Lymphdrüsen. Sehr beträchtlich vergrössert sind die sogenannten Keimcentren, die von dichtgedrängten epithelähnlichen Zellen und polynucleären Leukocyten gebildet sind. In denselben finden sich einzelne Herde, die von blaugefärbten Körnchen, Kerntrümmern und lang, fädenartig ausgezogenen Kernen gebildet sind. Dieser Kernzerfall ist in ausgezeichneter Weise noch in Zellen zu sehen, deren Protoplasma erhalten und vollgefüllt mit blauen Körnern und Kerntrümmern ist. Die überziehende Schleimhaut überall erhalten, von den vergrösserten Follikeln stellenweise vorgewölbt, ausserordentlich hyperämisch. Blutungen im Bereiche des Plaques fehlen vollständig, vereinzelte kleine finden sich zwischen den Lieberkühn'schen Krypten, die mit Becherzellen ausgefüllt sind. Im Bereiche der Keimcentren und besonders des Kernzerfalles in denselben liegen ziemlich reichliche, sehr blass gefärbte Pestbacillen, häufig intracellulär gelagert, von runder oder rund ovaler Form. Diplococcen nur innerhalb der Gefässe reichlich neben Pestbacillen. Im übrigen adenoiden Gewebe weder Pestbacillen noch Diplococcen nachweisbar.

Digitized by Google

13. Schnitte durch die Harnblase zeigen überall das Epithel in ausgezeichneter Weise erhalten. Die subepithelialen Bindegewebsschichten reichlich und gleichmässig von Rundzellen infiltrirt, die Gefässe überall erweitert. In den Gefässen reichlich lanzettförmige Diplococcen, spärliche, rundliche, blassgefärbte Pestbacillen.

Epikrise.

Der vorliegende Fall zeigt den primären Bubo mit seinen charakteristischen Veränderungen in der Lymphdrüsengruppe der linken Achselhöhle; auffallend erscheint an ihm die geringe Grösse der hämorrhagisch infiltrirten Lymphdrüsen.

Fast alle übrigen Lymphdrüsen zeigen Schwellung, Hyperämie und grösseren Saftreichthum.

Ebenso ist eine Reihe von Plaques im Dünndarme ganz auffallend hyperämisch und geschwollen.

Blutungen finden sich, abgesehen von gewissen Lymphdrüsen, in der Pleura, in der Schleimhaut des Nierenbeckens, der Ureteren, der Harnblase, des Magens und des Dünn- und Dickdarmes.

Dem histologisch und bacteriologischen Befunde nach erweist sich dieser Fall complicirt durch eine Secundärinfection, bedingt durch den Diplococcus pneumoniae. Aus dem anatomisch-histologischen Befunde geht mit Sicherheit hervor, dass der Diplococcus von den Tonsillen aus, die zweifellos vorher durch Pest verändert waren, in das Gefässsystem gelangt ist.

Histologisch lässt sich die ganz frische, metastatische Infection durch den Pesterreger in den Follikeln des Darmes nachweisen; die Schleimhaut nirgends exulcerirt.

In der Milz finden sich zahlreiche kleinere Herde, bedingt durch Coagulationsnekrose kleiner Gefässe verbunden mit einer eigenartigen Coagulation innerhalb und ausserhalb derselben und mit reichlichem Körnchenzerfall, sehr reichliche Diplococcen und etwas spärlichere Pestbacillen.

Fall 12/XXXIV.

Shewa Appa, [1] 35jähriger Hindu, Arbeiter, wurde am 21. März, am X. Krankheitstage, ins Spital aufgenommen und starb am 26. März, am XV. Krankheitstage, um 11 Uhr 35 Minuten Nachts.

Section am 27. März um 9 Uhr Vormittags, ungefähr 10 Stunden post mortem.

Männliches Cadaver, 175 *cm* lang, von gracilem Knochenbau, mässig entwickelter Musculatur, schlecht genährt.

Todtenstarre gut entwickelt, Todtenflecke kaum wahrnehmbar.

Pupillen mittelweit, beiderseits gleich. Conjunctiven blutleer, Mundschleimhaut etwas cyanotisch, Zähne anscheinend gesund.

Hals kurz, kräftig, in seinen Gruben keine Drüsen tastbar.

In der rechten Axilla ein Paar circa haselnussgrosse, leicht verschiebliche, ebenso in der linken etwas kleinere Lymphdrüsen tastbar.

Thorax von entsprechenden Dimensionen, symmetrisch, gut gewölbt.

Abdomen im Niveau des Thorax.

In beiden Leistengegenden über bohnengrosse, harte Drüsen tastbar.

Am äusseren Genitale nichts Pathologisches.

An den unteren Extremitäten keine Ödeme.

Die weichen Schädeldecken ziemlich fettreich, aber blutarm. Schädeldach länglich oval, circa 8 *mm* dick, Spongiosa überall erhalten, bis 4 *mm* dick, blutarm. Der Längsdurchmesser des Schädeldaches misst 18 *cm*, der quere 13 *cm* und die Peripherie $50^1/_2$ *cm*. Glastafel ziemlich dünn, an der Innenfläche glatt.

Im Sichelblutleiter reichliche Blutgerinsel. Dura mater ziemlich gut gespannt, zart, durchscheinend, blutarm. Die Meningen an der Gehirnbasis, und zwar hauptsächlich in der Gegend des Chiasma der Sehnerven

[1] Vergl. Krankengeschichte, II. A. pag. 122.

Digitized by Google

und des Pons, an den Seiten und der Oberfläche des Kleinhirns, ebenso beiderseits in den Sylvi'schen Furchen sind von dickklumpigen, eitrigen Exsudatmassen durchsetzt, sehr stark durchfeuchtet, sonst fleckig geröthet, die Meningen an der Convexität stark ödematös und getrübt, aber zart. Venen prall gefüllt. Das weisse Marklager von spärlichen Blutpunkten durchsetzt, weicher, Rinde gelblich. Seitenventrikel erweitert, trübe, mit gelblichen, eiterigen Flocken vermischte Flüssigkeit enthaltend. Beide Plexus laterales wie angeschwollen, trübroth und belegt mit ziemlich dicken, ebenfalls klumpigen, grünlichgelben Exsudatmembranen. Das Ependym überall gelockert und fleckig geröthet, besonders im vierten Ventrikel. Kleinhirn sehr weich, etwas blutreicher, ebenso Pons und Medulla.

Zwerchfellstand rechts an der vierten Rippe, links am oberen Rande der fünften.

An der hinteren Seite des rechten Rectus abdominis, in dem dem Peritoneum parietale anliegenden Bindegewebe, ein unregelmässiger, handtellergrosser Blutaustritt.

Schilddrüse klein, blutarm, colloid, körnig.

Die Lymphdrüsen zu beiden Seiten der grossen Halsgefässe fast haselnussgross, röthlichgelblich. Auf dem Durchschnitte entleert eine der linken submaxillaren Lymphdrüsen reichlichen, dünnflüssigen Eiter aus einer kleinen Höhle. Das übrige Drüsengewebe dunkel-blutroth, sehr saftig. Die anderen Halsdrüsen erscheinen theils sehr blutreich und succulent, theils etwas derber röthlichgrau.

Schleimhaut des Pharynx und des Gaumens etwas geröthet, Tonsillen nicht verändert. An der Schleimhaut des Larynx und der Trachea nichts Besonderes sichtbar.

In der linken Pleurahöhle ungefähr $^1/_2$ Liter trüben, gelblichen Exsudates, das reichlich mit Fibrinflocken vermischt ist. Die Pleura überall belegt mit gelblichen Fibrinmembranen und frisch geronnenen Blutmassen, zum Theile auch übersäet mit Gruppen von Ecchymosen. Die linke Lunge fühlt sich lufthältig an, nur in den hinteren Partien erscheint sie etwas derber. An der vorderen Fläche des Oberlappens, nahe dem Unterlappen und an dem hinteren Antheil des Unterlappens erscheint das Lungengewebe in circa guldenstückgrosser Ausdehnung besonders prominent, die Pleura daselbst mit dicken Fibrinmembranen reichlich bedeckt, von zahlreichen Blutungen in der Peripherie dieses Bezirkes durchsetzt, während das Centrum missfärbig, grünlich erscheint. Entsprechend dieser Stelle findet sich im Unterlappen eine haselnussgrosse Höhle, die mit missfärbigem Eiter gefüllt ist und deren Wand ziemlich glatt vom Lungengewebe gebildet erscheint. Derselbe Befund an der entsprechenden Stelle am Oberlappen. Das übrige Lungengewebe stark durchfeuchtet, aber lufthältig. Bronchien mit dickem, gelblichröthlichen Eiter gefüllt, ihre Schleimhaut tief geröthet.

Rechte Lunge vollständig angewachsen, auch mit dem Herzbeutel verwachsen, überall lufthältig anzufühlen, in den hinteren Partien etwas derber. Auf dem Durchschnitte erscheint diese Lunge sehr stark durchfeuchtet, wenig blutreich, die Bronchien mit dicklichem Eiter gefüllt. An der Spitze des Oberlappens findet sich eine peripher sitzende infiltrirte Partie, die etwas missfärbig erscheint und in ihrer Mitte eine Höhle, erfüllt mit bröcklig-krümligen Massen, enthält. Genau dieselben Massen finden sich in den grossen Bronchien dieser Lunge. Ausserdem finden sich zerstreut im Gewebe der Lunge einige granulirte, gelbliche, prominente, luftleere Herde; sonst erscheint die Lunge lufthältig.

Schleimhaut der Trachea und der grossen Bronchien lebhaft geröthet.

Die bronchialen Lymphdrüsen sind etwas vergrössert, succulenter, blutroth.

Herz von entsprechender Grösse, im Herzbeutel ziemlich reichlich klares Serum; derselbe zart; beide Ventrikel schlaff; Herzfleisch gelblich und morsch, alle Klappenapparate zart und schlussfähig; Intima der Aorta grauweisslich, atheromatös verdickt.

Leber sehr schlaff, etwas vergrössert, ihre Oberfläche glatt, ziemlich blutarm, Läppchenzeichnung undeutlich, graubraun.

Milz etwas vergrössert, sehr schlaff, am Durchschnitte lichtroth, Pulpa etwas leichter ausstreifbar.

Nieren gross und plump, weich, Rinde geschwollen, am Durchschnitte vorquellend, gelblich-röthlich gestreift. Pyramiden etwas verbreitert, besonders an der Peripherie, das Nierenbecken intact, ebenso die Harnleiterschleimhaut.

Digitized by Google

In der Harnblase reichlicher, gelber, trüber Urin.

Im Magen reichlich schleimige Massen, seine Schleimhaut grau, mit reichlichem Schleim belegt.

Im Dünndarme gallig gefärbte Chymusmassen. An einer Stelle des Ileum die Schleimhaut stark gelockert, lebhaft roth, auf den Höhen der Falten lichtblutroth gefärbt. Ähnliche solche Stellen am Anfange des Dickdarmes.

In der rechten Axilla findet sich neben mehreren fast haselnussgrossen, harten, dunkelblutrothen Lymphdrüsen, die auf dem Durchschnitte stark succulent und zum Theile ganz schwarzroth erscheinen, ein Abscess, taubeneigross, einer Lymphdrüse entsprechend, mit deutlicher Kapsel versehen, mit dicklichem, klumpigen Eiter gefüllt. Das umgebende Bindegewebe leicht ödematös.

Die Lymphdrüsen in beiden Leistengegenden, die Iliacae und Lumbales und die in der linken Axilla nicht verändert.

Die am 21., 22., 23., 24. und 25. März vorgenommene bacteriologische Blutuntersuchung gab jedesmal ein negatives Resultat. Die Aussaaten blieben steril.

Bacteriologischer Befund.

1. Deckglaspräparate aus dem meningealen Exsudate von der Gehirnbasis und den Ventrikeln zeigen spärlich Pestbacillen; dieselben liegen entweder einzeln und extracellulär, oder — und zwar verhältnissmässig reichlicher — intracellulär; nur vereinzelt finden sich in den Präparaten die Pestbacillen in kleineren oder grösseren rasenförmigen Gruppen vereinigt. Nur zum geringen Theile sind die Pestbacillen gut tingirt und von typischem Aussehen; die intracellulär gelegenen, sowie die in Gruppen angeordneten erscheinen meist schwach gefärbt, rundlich, in Ringformen oder aber mit eigenthümlich unregelmässiger Polarfärbung und fast völlig entfärbtem Mittelstücke, so dass man an vielen Stellen Detritusmassen oder Kernreste vor sich zu haben glaubt, und die sichere Deutung dieser Bilder nur aus den umliegenden, zahlreich vorhandenen Übergangsformen möglich wird. Nur sehr vereinzelt sieht man ausserdem schlankere und etwas längere Bacillen mit abgerundeten Enden und meist gleichmässig stärkerer Färbung als die Pestbacillen. Coccen sind nicht nachweisbar.

In den Aussaaten vom Exsudate der Gehirnbasis finden sich neben 10 Colonien von Bacillen der Coligruppe 6 Pestcolonien.

In den Aussaaten von der Ventrikelflüssigkeit gehen nur Colonien der Coligruppe an.

Von der aus den Aussaaten des basalen Exsudates angelegten Reincultur auf Glycerinagar wird 1 *ccm* der reichlichen Aufschwemmung einem jungen weissen Kaninchen subcutan injicirt. Das Thier verendet nach drei Tagen. Die sofort post mortem vorgenommene Section des Thieres ergibt typischen Pestbefund: typischer primärer Bubo der linken Inguinaldrüsen, entsprechend der Injectionsstelle, typischer Milztumor, Hämorrhagien im Dickdarme etc. In allen Organen lassen sich Pestbacillen nachweisen.

2. In den Aussaaten vom pleuritischen Exsudate der linken Seite finden sich vorwiegend Colonien des Diplococcus pneumoniae, spärlich solche des Staphylococcus pyogenes aureus und albus und solche von Bacillen der Coligruppe.

3. In der vereiterten Lymphdrüse der linken Submaxillargegend finden sich nur sehr vereinzelt kurz ovale Bacillen vom Aussehen der Pestbacillen; in zahlreich vorhandenen Eiterzellen sind Gebilde sichtbar, die nicht sicher zu deuten sind, wahrscheinlich aber degenerirte Bacillenformen darstellen. Coccen sind nicht nachweisbar.

In den Aussaaten finden sich spärlich, aber ausschliesslich Pestcolonien (8 Colonien).

4. Das eitrige Secret aus dem Abscesse im Oberlappen der linken Lunge zeigt mikroskopisch ein sehr reichliches Bacteriengemenge, vorwiegend Coccen, theils als Diplococcen, theils in längeren Ketten angeordnet, und Bacillen verschiedener Grösse und Form.

Digitized by Google

Pestbacillen sind nicht nachweisbar.

4a. Die Aussaaten vom Inhalte des ähnlichen Abscesses im Unterlappen der linken Lunge zeigen gleichfalls Colonien verschiedener Bacterienformen, jedoch keine Pestcolonien.

5. Die Aussaaten aus der Milz bleiben steril.

6. In der vereiterten Lymphdrüse der rechten Achselhöhle sind mikroskopisch Bacterien nicht mit Sicherheit nachweisbar.

In den Aussaaten (nicht völlig steril angelegt) finden sich 8 Colonien von Bacillen der Coligruppe.

7. In einer hyperämischen Achseldrüse der linken Seite finden sich mikroskopisch wenige, jedoch typische Pestbacillen, meist einzeln liegend; an vereinzelten Stellen erscheinen sie auch zu kleineren Gruppen angeordnet und zeigen in diesen ähnliche Formen wie bei Nr. 1. Coccen sind nicht nachweisbar.

Die Aussaaten (nicht steril angelegt) sind überwuchert von Bacillen der Coligruppe.

Histologischer Befund.

1. Vereiterte Lymphdrüse der rechten Axilla. Im periglandulären Fettgewebe, um Gefässe angeordnet, finden sich Infiltrate von meist polynucleären Leukocyten mit intensiver Kernfärbung. Die Bindegewebskapsel der Lymphdrüse überall erhalten und gegen das Fettgewebe scharf abgegrenzt, aber etwas verbreitert, indem sich auch hier Infiltrate und dickere Balken von mehr homogenem Fibrin zwischen den Bindegewebsbündeln eingelagert finden. Das adenoide Gewebe ist in der Rindenschicht zumeist noch erhalten, in den Sinus sehr zahlreiche mono- und polynucleäre Leukocyten und Balken oder Schollen von homogenen Massen. An anderen Stellen sind auch diese Reste des Drüsenparenchyms nicht mehr erhalten und an dessen Stelle findet sich ein reichliches Netzwerk von homogenen, stark mit Eosin gefärbten Balken, die polynucleäre Leukocyten einschliessen. In den mehr central gelegenen Antheilen ist das Netz viel weitmaschiger und enthält ganz schwach mit Eosin gefärbte, fein granulirte Detritusmassen und oft auch zahlreiche feine und gröbere, stark blau gefärbte Körnchen, die man auch vielfach innerhalb von noch erhaltenen Zellleibern sieht. Ganz im Centrum finden sich ganz unregelmässig granulirte, mit Eosin gut gefärbte Massen, in denen sich noch manche, undeutlich contourirte Zellleiber erkennen lassen und mässig zahlreiche polynucleäre Leukocyten mit ausserordentlich reichlichem Körnchenzerfalle. An anderen Stellen liegen die polynucleären Leukocyten sehr dicht, und man findet unter ihnen Formen von der gewöhnlichen Grösse eines Leukocyten, die keine Kernfärbung mehr zeigen, sondern diffus lichtblau mit Hämatoxylin gefärbt sind, oder eine stärkere Blaufärbung der Peripherie erkennen lassen.

An einigen Stellen, wo kein adenoides Gewebe oder nur mehr Spuren davon erhalten sind, sieht man die centralen Antheile der Lymphdrüsen von einer ziemlich breiten Schichte Bindegewebes begrenzt, das aus schlanken Spindelzellen mit plumpen, blass und bläschenartig gefärbten Kernen und dünnwandigen Blutgefässen besteht und von polynucleären Leukocyten oder Fibrinfäden durchsetzt ist. Es steht mit der eigentlichen Bindegewebskapsel der Lymphdrüsen in unmittelbarem Zusammenhange, oder dieselbe ist an vielen Stellen in derartiges Gewebe umgewandelt. Auch viele Sinus zwischen den angrenzenden erhaltenen Follikeln und Markstrahlen sind davon durchwachsen. Auch die bindegewebigen Septa des umgebenden Fettgewebes sind verdickt, indem sie in breiter Lage aus denselben Spindelzellen, die oft 3—4 Kerne oder einen grossen gelappten Kern besitzen, bestehen. Auf mit polychromem Methylenblau gefärbten Schnitten sind nur äusserst vereinzelte Diplobacillen von der typischen Form der Pestbacillen aufzufinden, dagegen finden sich ganz blassblau gefärbte runde Gebilde, von der Grösse der Pestbacillen, ebenfalls in ziemlich geringer Anzahl. Sie müssen entsprechend ihrer Form, Grösse und Färbbarkeit mit grösster Wahrscheinlichkeit als in Degeneration begriffene Pestbacillen angesehen werden. Ausserdem finden sich ganz verschieden grosse runde Gebilde, die sich mit dem polychromen Methylenblau deutlich roth färben. Dieselben scheinen Derivate der zerfallenen Kerne zu sein. Andere Bacterien nicht nachweisbar.

2. Zwei erbsen- bis bohnengrosse Lymphdrüsen aus der rechten Achselhöhle zeigen hochgradige Erweiterung und Blutfüllung der Capillaren und Blutgefässe. Viele Sinus sind mit zahlreichen

Digitized by Google

rothen Blutkörperchen angefüllt, sonst keine besondere Veränderung zu constatiren. Irgend welche Mikroorganismen sind nicht auffindbar.

3. Zwei etwa bohnengrosse Lymphdrüsen von der linken Halsseite. Beide zeigen im Wesentlichen dieselben geringgradigen Veränderungen wie die Vorstehenden. Nur findet sich sowohl im umgebenden Fettgewebe wie auch zum Theile in den Sinus eine homogen geronnene, mit Eosin blassrosa gefärbte Flüssigkeit; dieselbe findet sich auch in einigen stark erweiterten Lymphgefässen nebst wenigen polynucleären Leukocyten. Auch hier der Bacterienbefund vollständig negativ.

4. Eitrige Meningitis. Zur histologischen Untersuchung wurden beide wie eitrig infiltrirt aussehende Plexus lateralis und die mit eitriger Meningitis behaftete Kleinhirnconvexität verwendet. Überall findet sich das gewöhnliche Bild der fibrinös eitrigen Entzündung der Gehirnhäute. Fibrin ist reichlich vorhanden, und zwar in Form feinster Fäden, die Eiterkörperchen fast überall in reichlichem Körnchenzerfall begriffen. Das Exsudat dringt allenthalben zwischen die Zotten des Plexus ein, deren Gefässe mit Blut vollgefüllt sind.

Besonders über dem Kleinhirn ist das Exsudat reich an zerfallenden Leukocyten; dasselbe überzieht in breiter Schicht die Kleinhirnoberfläche, und ausser den stark mit Blut gefüllten Gefässen sind nur wenige durch den Eiter auseinander gedrängte Bindegewebsfasern der Pia erhalten. Auf einer Reihe von Schnitten, die mit polychromem Methylenblau gefärbt sind, finden sich trotz sorgfältiger Durchmusterung überhaupt keine typischen Bacillen, wohl aber stellenweise runde, sehr blass gefärbte Gebilde von der Grösse der Pestbacillen, die mehr vereinzelt liegen. Nur auf Schnitten durch einen Plexus lateralis sieht man innerhalb reichlicher Anhäufung von Eiterzellen (an zwei Stellen) kleine Gruppen oder Häufchen von Bacillen, die meist extra- aber auch intracellulär liegen und ziemlich blass gefärbt sind. Es sind zum Theile schlankere Stäbchen mit sanft abgerundeten Enden, zum Theile kürzere, plumpere Stäbchen, die auch zu Diplobacillen angeordnet sind. Dazwischen findet man ovoide oder ganz runde Formen, die besonders blass gefärbt, ebenfalls manchmal zu zweien gelagert sind. Ausser diesen früher erwähnten Häufchen finden sich (in der Umgebung derselben) nur ganz vereinzelte Bacillen derselben Form. Andere Mikroorganismen weder auf den mit Methylenblau, noch auf nach Gram-Weigert gefärbten Schnitten nachweisbar.

5. Milz. Dieselbe ist sehr blutarm, die meisten Pulparäume collabirt, leer von Blut; in den grösseren mit Blut gefüllten Gefässen fällt der Reichthum an polynucleären Leukocyten auf. Die Trabekel sind sehr dick. Nirgends besondere pathologische Veränderungen bemerkbar. Ebensowenig sind Bacterien aufzufinden.

Epikrise.

In der rechten Axilla findet sich neben mehreren haselnussgrossen, hyperämischen Lymphdrüsen ein mit dickem, klumpigen Eiter erfüllter Abscess, der einer Lymphdrüse entspricht; ein ganz ähnlicher ferner in der linken Submaxillargegend, ebenfalls umgeben von mehreren geschwollenen Lymphdrüsen. Irgend ein anderer Anhaltspunkt dafür, dass ursprünglich eine Erkrankung an Pest vorlag, besteht anatomisch nicht. Ausserdem finden sich peripher sitzende, von missfärbigem Eiter erfüllte und vom Lungengewebe begrenzte Abscesse beider Lungen und schliesslich eine diffuse eitrige Meningitis des Gehirns, deren Exsudat ebenfalls dicker Eiter ist, der sich hauptsächlich an der Gehirnbasis findet. Nach der Krankengeschichte (II. A. pag. 122) handelt es sich um einen typischen Pestfall mit Affection der rechtsseitigen axillaren Lymphdrüsen, von denen eine — ebenso wie eine submaxillare der linken Seite — in Vereiterung begriffen ist. Nach dem bacteriologischen und histologischen Befunde, sowie nach dem Thierversuche, welcher mit der aus dem meningitischen Exsudate gewonnenen Cultur angestellt wurde, erscheint es zweifellos, dass die eitrige Meningitis durch den Pestbacillus erzeugt ist. Sowohl in den Deckglaspräparaten von dem meningitischen Exsudate und einer hyperämischen linksseitigen Axillardrüse, als auch culturell aus dem Eiter der Meningitis und einer linksseitigen submaxillaren Lymphdrüse sind mit voller Sicherheit Pestbacillen nachweisbar. Andere pathogene Bacterien fehlen vollständig, Bacterium coli findet sich culturell in entsprechend geringer

Digitized by Google

Menge. Was die Lungenabscesse betrifft, so sind sie sicherlich auf metastatischem, embolischen Wege entstanden, wenn auch der Sectionsbefund nirgends eine ihre Entstehung aufklärende Thrombophlebitis angibt. Ihr Alter kann schätzungsweise auf etwa acht Tage bemessen werden, ungefähr ebenso alt dürfte die Meningitis sein. Aller Wahrscheinlichkeit nach ist letztere auf metastatische Weise von diesen Lungenabscessen aus entstanden, wie wir ja Ähnliches bei anderen eitrigen Lungenprocessen, z. B. bei Bronchiectasien häufig genug beobachten. Der Befund eines reichlichen Bacteriengemenges in denselben spricht kaum gegen obige Annahme, da die genannten Bacterien zweifellos von den Luftwegen aus in die Lungenherde gelangt sind, und da es sich keineswegs um eine durch dieses Bacteriengemenge bedingte Pyämie handelt, indem sich weder im Blute noch in der Milz, die nicht acut geschwollen ist, irgendwelche Mikroorganismen nachweisen lassen. Wahrscheinlicherweise sind die Lungenabscesse aus ursprünglichen metastatischen Pestherden der Lunge entstanden, deren wahre Natur nach dem secundären Hinzutritte verschiedener anderer Bacterien aus den Luftwegen, nicht mehr aufzudecken war. Durch diese Annahme ist auch das Fehlen einer irgendwo peripher sitzenden Thrombophlebitis erklärlich, da eine solche zum Zustandekommen von metastatischen Pestpneumonien nicht nothwendig ist. Auf den untersuchten Schnitten von der vereiterten Lymphdrüse der rechten Axilla und von der Meningitis finden sich nur sehr spärliche Bacillen, die ihrer Form und Färbbarkeit nach vollkommen Pestbacillen entsprechen.

Die von diesem Falle stammende Pestcultur wurde späterhin zu vielfachen Thierversuchen verwendet, und ergab in ihren Wirkungen vollständige Übereinstimmung mit anderen Pestculturen, zeigte aber doch gewisse Eigenthümlichkeiten in Hinsicht ihrer Virulenz, worauf wir später des Näheren zurückkommen werden.

Fall 13/XXXVI.

Bageerathi, 30jähriges Hinduweib, Fabriksarbeiterin, wurde am 30. März, am III. Krankheitstage, um 11 Uhr Vormittags ins Spital aufgenommen und starb am selben Tage um 6 Uhr 20 Minuten Nachmittags.

Section am 31. März um 10 Uhr Vormittags (16 Stunden post mortem).

Weibliches Cadaver, 147 *cm* lang, von gracilem Knochenbau, schwächlicher Musculatur, sehr schlecht genährt. Todtenstarre vorhanden, ebenso Todtenflecke an den abhängigen Körperpartien.

Hornhäute trübe, Pupillen nicht sichtbar, Conjunctiven bleich, Mundschleimhaut etwas cyanotisch; Zähne anscheinend nicht verändert.

Hals kurz und schlank. Rechte Fossa supraclavicularis und infraclavicularis fast vollständig verstrichen, die Haut dieser Gegend leicht in Falten abhebbar und sehr leicht verschieblich, sich sehr weich, aber wie geschwollen anfühlend.

In den Gruben des Halses und in der rechten Axilla keine Drüsen tastbar.

Die linke Axilla fast verstrichen, die sie bedeckende Haut ebenfalls weich, pastös, bedeckt von einigen ganz frischen und oberflächlichen Excoriationen. In der Tiefe ein ganz undeutlich abgrenzbares, circa hühnereigrosses Paquet tastbar.

Thorax kurz, schmal, seine rechte Hälfte mehr prominent wie die linke; Mammae zur Seite hinunterhängend, ihr Drüsengewebe spärlich.

Bauchdecken im Niveau des Thorax, gespannt.

Am äusseren Genitale nichts Auffallendes.

Beiderseits in inguine kleine Drüsen tastbar.

An den unteren Extremitäten keine Ödeme.

Die weichen Schädeldecken blut- und fettarm. Schädeldach länglich-oval, symmetrisch, Längsdurchmesser $16^1/_2$ *cm*, querer 12 *cm* und Peripherie 48 *cm* messend, circa 6 *mm* dick, Spongiosa 3 *mm* dick, blutreich, fast überall erhalten. Tabula interna glatt; am Periost des Schädeldaches, und zwar an beiden Scheitelbeinen fünf bis guldenstückgrosse, unregelmässige Blutaustritte.

Digitized by Google

Dura mater gut gespannt, zart, blutreich. Sichelblutleiter mit Fibringerinseln gefüllt. An der sonst glatten und glänzenden Innenfläche der Dura mater zerstreute, leicht abziehbare, frischrothe Membranen geronnenen Blutes. Meningen an der Basis und an der Convexität des Gehirns zart, wenig blutreich; Rinde grauroth, gleichmässig breit. Marklager teigig, weich, von spärlichen Blutpunkten durchsetzt; Ventrikel enge, wenig klares Serum enthaltend. Kleinhirn, Pons und Medulla normal gebildet, ziemlich blutarm.

Musculatur des Stammes morsch. Beim Abpräpariren zeigt sich das Bindegewebe vor und hinter dem linken Pectoralis major sulzig ödematös, von zahlreichen, hirsekorngrossen, theils confluirenden Blutungen durchsetzt.

Zwerchfellstand rechts am unteren Rande der vierten Rippe, links ebenso.

Schilddrüse klein, gekörnt, colloid.

Die Lymphdrüsen an der Seite der grossen Halsgefässe rechterseits und in der rechten Fossa submaxillaris etwas vergrössert und in blutigrothes Bindegewebe eingehüllt. Auf dem Durchschnitte erscheinen sie theils gelblich, etwas vorquellend oder von Blutungen durchsetzt, sehr saftig, besonders die Rinde vorquellend und zum Theile fleckig-gelblichroth.

Die Lymphdrüsen der linken Halsseite analog verändert.

Auch das Bindegewebe an der hinteren Fläche des Pharynx und Larynx von Blutungen durchsetzt und hauptsächlich rechterseits blauroth, blutig infiltrirt.

Rechte Tonsille wenig geschwollen, die Schleimhaut über ihren centralen Partien fehlend, auf dem Durchschnitte erscheint die Tonsille graugelblich, von kleinen Blutaustritten durchsetzt, die Umgebung starr, schwarzroth infiltrirt. Auch die Schleimhaut über einzelnen Gruppen der Balgfollikel der hinteren Pharynxwand missfärbig und getrübt. Linke Tonsille ähnlich verändert. In der Trachea nichts Besonderes.

Linke Lunge durch Bindegewebsmembranen zum Theile angewachsen, lufthältig. Im linken Pleuraraum ungefähr $^1/_2$ Liter blutig tingirten Serum. Besonders die Pleura des Oberlappens übersäet von hanfkorngrossen Ecchymosen. Auf dem Durchschnitte erscheint die Lunge sehr blutarm, wenig durchfeuchtet; in den Bronchien glasiger Schleim, ihre Schleimhaut geröthet. Genau derselbe Befund rechterseits.

Herzbeutel zart, in ihm circa 3 Esslöffel voll blutigen Serum enthalten. Linke Aurikel übersäet mit hirsekorngrossen Ecchymosen, an der vorderen Wand des rechten Ventrikels und der hinteren Wand des linken zahlreiche, hanfkorngrosse Ecchymosen. Epicard fettarm, im linken Ventrikel mässig reichliche Cruormassen, im rechten Fibringerinsel. Alle Klappenapparate zart und schlussfähig, etwas Fäulnissimbibition zeigend. Myocard gelblich, morsch.

Schleimhaut der Speiseröhre weisslichgrau, ihr Epithel in Fetzen sich ablösend.

Schleimhaut der Trachea und der grossen Bronchien gelblichgrau.

Die Lymphdrüsen an der Bifurcation anthracotisch.

Leber ungefähr von normaler Grösse, weicher, die vorderen Ränder etwas plumper, ihre Oberfläche glatt, Kapsel zart. Auf dem Durchschnitte gelblich gesprenkelt, im Allgemeinen graubraun gefärbt, mit undeutlicher Läppchenzeichnung, blutarm.

Gallenblase gut mit dunkler Galle gefüllt.

Milz fest durch Bindegewebsmembranen mit dem Zwerchfell verwachsen, stark gelappt, 13 *cm* lang, 6 *cm* breit, 4 *cm* hoch, auf dem Durchschnitte gleichmässig blutreich, weich. Pulpa etwas vorquellend feinst granulirt, leicht abstreifbar, Follikel als graue Punkte mit rothem Hofe sichtbar, Stroma nicht vermehrt.

Nieren etwas plumper, ihre Kapsel leicht abziehbar, Oberfläche glatt, Rinde gelblich, ebenso wie die Columnae Bertini stark verbreitert, vorquellend, von den ebenfalls stark erbleichten Pyramiden kaum abgesetzt. In beiden Nierenbecken Gruppen von hirsekorngrossen Blutaustritten. Beide Nieren schlaff und blutarm.

Harnblase enthält nur ein paar Tropfen trüben Urins, ihre Schleimhaut ist röthlich-gelblich, am Blasenhalse finden sich einige punktförmige Blutaustritte.

Digitized by Google

Schleimhaut der Vagina verdickt und aufgelockert. Beide Lippen der Portio sehr derb und dick, Cervix etwas verlängert, ihre Schleimhaut gelockert und röthlich. Uterushöhle von blutigem Schleim und Blutgerinsel ausgefüllt, ihre Schleimhaut lebhaft roth injicirt, etwas geschwollen. Die Uteruswand etwas verdickt. Beide Ovarien gross, gekerbt, im rechten ein frisches Corpus luteum, an der Serosa der hinteren Uterusfläche im Cavum Douglasii ebenso wie an den Appendices epiploicae des Dickdarmes reichliche bis linsengrosse Blutungen.

Im Rectum bröcklige, gallig gefärbte Fäcalien, seine Schleimhaut gelockert, übersäet von zahlreichen punktförmigen Blutaustritten.

Pankreas gelblich, derb, gekörnt.

Magen sehr gross, gefüllt von flüssigen, galligen Massen; im Fundus einige Gruppen von Blutaustritten, sonst ist die Schleimhaut dünn, graugelblich.

Im Duodenum nichts Pathologisches.

Schleimhaut des Jejunum gelockert, verschleimt und übersäet mit zahllosen, höchstens stecknadelkopfgrossen Blutaustritten.

Im ganzen Dickdarm, dessen Schleimhaut ebenfalls diffus geröthet und gelockert ist, zahllose Blutaustritte.

Im Ileum sehr spärliche, gallige Chymusmassen, keine Blutaustritte.

In beiden Inguinalgegenden die Lymphdrüsen nicht besonders vergrössert, nicht weiter verändert.

In der rechten Axilla dieselben etwas vergrössert, bis bohnengross, isolirt und hart, auf dem Durchschnitte röthlichgelb, vorquellend und saftiger.

Das Bindegewebe der linken Axilla vor und hinter dem Musculus pectoralis major nach abwärts reichend längs des Latissimus dorsi bis zu der letzten Rippe und nach vorn bis über die Schlüsselbeingegend sulzig-gelblich-ödematös, von feinsten Blutungen durchsetzt. Dieselben durchsetzen auch den Musculus pectoralis major und minor und ebenso das das Paquet der axillaren Lymphdrüsen einhüllende Bindegewebe, das starr schwarzroth infiltrirt ist. Diese Infiltration setzt sich nach aufwärts längs der grossen Gefässe in die Fossa infraclavicularis fort und nach abwärts längs der Gefässe bis zur Cubita, auf die Gefässscheiden beschränkt. Eine oberflächliche cubitale Lymphdrüse an der Kleinfingerseite des Ellbogengelenkes ist circa haselnussgross, von reichlichen Hämorrhagien umgeben, auf dem Durchschnitte stark vorquellend, etwas granulirt, dunkelrothgelb, gefleckt, reichlichen, blutigen Saft gebend. Das axillare Lymphdrüsenpaquet lässt auf dem Durchschnitte noch einzelne, haselnussgrosse Lymphdrüsen erkennen, die sich aber kaum von der schwarzrothen, infiltrirten Umgebung differenziren und deren Centrum mehr trocken, hämorrhagisch, röthlichgelb, bröcklig erscheint. Angeschlossen an dieses Lymphdrüsenpaquet sind kleinere Drüsen in der linken Fossa infraclavicularis, vor und hinter dem Pectoralis, sämmtliche grösstentheils vorquellend, hämorrhagisch.

Die axillare und brachiale Vene zeigt im aufgeschnittenen Zustande in ihrer Wand zahllose, dicht aneinanderstehende, punktförmige Blutaustritte.

Die bacteriologische Blutuntersuchung (vom 30. März) ergab ziemlich reichliche Pestcolonien und mässig reichliche Colonien von Kettencoccen.

Bacteriologischer Befund.

1. Deckglaspräparate aus der Milz zeigen sehr reichlich Pestbacillen, einzeln oder als Diplobacillen, oval und länglich geformt, vorwiegend gut und bipolar tingirt; blassgefärbte rundliche Formen sind spärlicher vorhanden. Vereinzelt finden sich auch Diplococcenformen.

In den Aussaaten sind neben ziemlich reichlichen Colonien des Pestbacillus fast ebenso zahlreich Colonien des Streptococcus pyogenes angegangen.

2. Die der Uterusschleimhaut aufliegenden Blutmassen zeigen mikroskopisch ziemlich reichlich Pestbacillen, typisch in Form und Färbeverhalten, und etwas spärlicher Kettencoccen.

Digitized by Google

Die Aussaaten ergeben mässig viele Colonien des Pestbacillus und Streptococcus pyogenes, in ungefähr gleicher Anzahl, und wenige Colonien von Bacillen der Coligruppe.

3. Präparate aus einer Lymphdrüse der linken Achselhöhle ergeben sehr reichlich und ausschliesslich Pestbacillen, meist einzeln liegend, vorwiegend in kurz ovalen oder rundlichen Formen; neben gut und bipolar gefärbten finden sich viele theils unregelmässig, theils blass gefärbte, sowie Ring- und geblähte Formen.

In den Aussaaten sind sehr reichlich Pestcolonien und zwei Colonien von Bacillen der Coligruppe angegangen.

Histologischer Befund.

1. Hämorrhagisches Lymphdrüsenpaquet der linken Axilla. Zur Untersuchung gelangten Schnitte von zwei verschiedenen Stellen dieses Paquetes.

Vom adenoiden Gewebe der Lymphdrüsen ist nirgends mehr irgend ein Rest erhalten, indem Alles von Blut, dem nur bald mehr, bald weniger mono- und polynucleäre Leukocyten beigemengt sind, infiltrirt ist. Dazwischen sieht man unregelmässig geformte, zusammenhängende Massen von Bacterien, homogen aussehende breitere und schmälere Balken, die auch Netze bilden, und von Bacterien und Leukocyten umsäumte, stark erweiterte, homogenwandige kleine Blutgefässe, in deren Lumen und unmittelbarer Umgebung sich fein granulirte, fädige Massen oder gröbere Balken finden, die starke Eosinfärbung zeigen.

Die Contouren der Lymphdrüsen nur durch einen ziemlich gleichmässig breiten, blauvioletten Saum von Bacterien zu erkennen. Von der Kapsel nur wenige homogene mit Eosin stark gefärbte Bindegewebsbündel nachweisbar. Unmittelbar nach aussen von derselben zahlreiche ganz enorm erweiterte Lymphgefässe, die fast nur von Bacterien erfüllt sind. Nur in ihrem Centrum Ansammlung von polynucleären Leukocyten und wenig rothen Blutkörperchen. (Vergl. Tafel IX, Fig. 1.)

Die Lymphgefässe von grossen Blutmassen umgeben, welche Netze von fein- oder grobbalkigen wie geronnen aussehenden Massen und ebenfalls enorme Mengen von Bacterien zeigen. Dieselbe dichte hämorrhagische und bacilläre Infiltration überall im Fettgewebe der untersuchten Schnitte; desgleichen in den Nervenscheiden, die einzelnen Nerven dadurch häufig auf einer Seite abgeflacht. Die Vasa vasorum und die des adventitiellen Bindegewebes der Vena axillaris und brachialis, die der Quere nach vom Schnitte getroffen sind, sehr stark erweitert und vielfach ebenso verändert wie die Blutgefässe der Lymphdrüse selbst. Die Venenwand derart von Blut durchsetzt, dass einzelne Muskelbündel isolirt sind und die Blutmassen bis in die Intima vordringen, deren Endothelbelag vielfach fehlt. Auf mit Methylenblau gefärbten Schnitten sieht man überall geradezu colossale Mengen von Pestbacillen. Im Centrum der Lymphdrüse, wo sie ausserordentlich reichlich liegen, sind sie sehr blass gefärbt und haben die runde coccenähnliche oder bläschenartige Form und verschiedene Grösse. In den erweiterten Lymphgefässen finden sich auch sehr reichliche als Diplobacillen gelagerte von typisch plumper Form. Auch in der Blutinfiltration des umgebenden Gewebes sind sie sehr zahlreich, hier aber innig gemengt mit Diplo- und Streptococcen. Dasselbe Gemenge sieht man in der von Blutungen wie zerwühlten Venenwand, und zwar sowohl dort, wo die Blutmassen die Intima durchbrechen, als auch derselben in Form kleiner Häufchen angelagert. Auf nach Gram-Weigert gefärbten Schnitten finden sich sehr zahlreiche blau gefärbte Coccen, die nur ausnahmsweise längere Ketten bilden.

2. Eine etwa bohnengrosse Lymphdrüse aus der linken Cubita zeigt histologisch im Allgemeinen denselben Befund wie die Lymphdrüse der linken Axilla. Nur ist die Kapsel überall erhalten oder wenigstens abgrenzbar, wenn auch vielfach durchsetzt von Blutungen und Bacterienhaufen, die sich auch weiterhin in das Fettgewebe fortsetzen. Innerhalb und nach aussen von der fibrösen Kapsel finden sich sehr zahlreiche hochgradig erweiterte Lymphgefässe, die fast ganz mit bläulichviolett gefärbten Bacterienmassen wie mit Injectionsmasse vollgepfropft sind; nur im Centrum liegen wenige Leukocyten und rothe Blutkörperchen. Ganz dicht gedrängt, nur getrennt von schmalen Streifen hämorrhagisch infiltrirten Binde-

Digitized by Google

gewebes, finden sich ebensolche von verschiedener Grösse in ganz erstaunlicher Anzahl im Bereiche des Hilus der Lymphdrüse.

Sowohl auf Schnitten mit Methylenblau wie auf solchen nach Gram-Weigert gefärbt, derselbe Befund wie bei 1.

3. Eine bohnengrosse Lymphdrüse aus der rechten Axilla zeigt nur stellenweise leichte Hyperämie. Auch die Sinus sind im Allgemeinen enge, nur stellenweise etwas erweitert. Dagegen sieht man vielfach in denselben grosse polygonale Zellen mit granulirtem Protoplasma und grossem, blass gefärbten Kern, der mehrere Kernkörperchen und feinst granulirte Kernstructur zeigt. Nirgends Hämorrhagien, doch findet man in allen Sinus sehr zahlreiche, zum Theile intracellulär gelagerte Pestbacillen die hie und da einen Sinus wie Injectionsmasse erfüllen. Auch in den Blutgefässen Pestbacillen mässig reichlich vorhanden.

Ebenso auf nach Gram-Weigert gefärbten Schnitten zahlreiche Diplococcen und Kettencoccen.

4. Eine fast mandelgrosse Lymphdrüse von der Seite der rechten grossen Halsgefässe zeigt im Wesentlichen dasselbe Bild wie die vorstehende. Nur ist hier die Hyperämie hochgradiger und gleichmässiger und das Fett- und Bindegewebe der Umgebung ziemlich reichlich blutig infiltrirt (bei scharf abgrenzbarer Kapsel der Lymphdrüse). Im Lymphdrüsenparenchym selbst keine Hämorrhagien.

Auf mit Methylenblau gefärbten Schnitten zahlreiche Pestbacillen in den Sinus und im Blute der Capillaren und Blutgefässe, spärlichere im adenoiden Gewebe und fast noch zahlreicher kleine Diplococcen, die auch kürzere Ketten bilden und nach Gram-Weigert leicht färbbar sind.

5. Linke Tonsille. Das Oberflächenepithel an einer Stelle, einer tiefen Epitheleinsenkung und ihrer Umgebung entsprechend, zu Grunde gegangen, indem es in schollige oder granulirte Massen zerfallen ist, welche, vermengt mit zahlreichen Bacterien, die Oberfläche bedecken. Das subepitheliale und submucöse Bindegewebe fast gleichmässig von Blut, Ödem und Bacterien infiltrirt und auseinandergeworfen. Die kleinen Blutgefässe erfüllt oder umgeben von homogenen, netzartig angeordneten, balkigen oder mehr scholligen Massen, ihre Wand stellenweise verbreitert und ebenfalls homogen. Das adenoide Gewebe theilweise erhalten, zum grössten Theile von Bacterien, polynucleären Leukocyten und Blut durchsetzt.

Von demselben Exsudat sind einzelne Bündel quergestreifter Muskelfasern infiltrirt, welch' letztere stark gequollen und ganz homogen sind. Die Bindegewebskapsel des adenoiden Gewebes stellenweise intact, stellenweise durch Blutungen auseinandergeworfen.

An der Oberfläche der Schleimhaut, besonders wo sie exulcerirt ist, ein reichliches Gemenge von verschiedenen Coccen und Stäbchen. In den tieferen Schichten zahllose Diplococcen oder Streptococcen, die sich nach Gram-Weigert intensiv färben und mit ihnen vermengt ebenfalls zahlreiche Pestbacillen, die sich nach Gram-Weigert entfärben.

Balgfollikel aus der Gegend des Zungengrundes sind vergrössert, reich an polynucleären Leukocyten und kleinen Blutungen. Auch die Keimcentren sind gross und wie von Leukocyten infiltrirt. Die Follikel selbst sind von Bacterien eingesäumt, die ebenfalls ein Gemenge von Pestbacillen und Coccen vorstellen.

6. Milz. Dieselbe zeigt die gewöhnlichen Veränderungen: Hochgradige Hyperämie und blutige Infiltration der Pulpa, grossen Reichthum an polynucleären Leukocyten. Besondere Veränderungen an den Pulpazellen fehlen. Die Wand kleiner Arterien stellenweise verdickt und homogen. Die Trabekel mitunter homogen schollig aussehend.

Pestbacillen sind nur ganz vereinzelt, sehr blass gefärbt, Coccen auf den untersuchten Schnitten überhaupt keine aufzufinden.

7. Leber. Die Epithelien zeigen die Veränderungen ziemlich hochgradiger fettiger Degeneration. Die Capillaren enge und wenig mit Blut gefüllt. In denselben sowohl ziemlich zahlreiche Pestbacillen als auch Coccen der beschriebenen Form vorhanden.

8. Schnitte durch das Corpus uteri zeigen die Schleimhaut in entsprechender Dicke erhalten.

Sehr zahlreiche Blutgefässe besonders in den oberflächlichen Schichten erweitert und mit Blut gefüllt. Das Oberflächenepithel nirgends erhalten.

Digitized by Google

Zwischen dem Stroma der oberflächlichen Schichten und dem der tiefen besteht der auffallende Unterschied, dass die Kerne des letzteren intensiv blau gefärbt sind und sehr dicht liegen, die Zellen selbst kleine Spindelzellen darstellen, während mehr gegen die Schleimhautoberfläche zu die Kerne des Stromas grösser werden, viel blässer gefärbt sind und etwas gebläht aussehen. Auch die Zellleiber sind viel grösser, oft ganz epithelähnlich, ihr Protoplasma granulirt. Fast überall ist hier das Stroma durchsetzt von Blut, das auch in die Drüsen eindringt. Dieselben besitzen ein reichlich desquamirtes Epithel, aus grossen, oft lichten Zellen bestehend.

Im Lumen der Drüsen Fäden von Schleim. Im ausgetretenen Blute und in dem der Gefässe zahlreiche Diplococcen und etwas spärlichere typische Pestbacillen. Erstere behalten die Farbe bei der Färbung nach Gram-Weigert.

Ein Blutgerinsel aus der Uterushöhle zeigt mikroskopisch, dass es aus den obersten abgestossenen Schichten der Schleimhaut besteht, die, so wie im Vorstehenden beschrieben, verändert sind (Decidua menstrualis), ferner aus reichlichem frischgeronnenen Blute mit viel geschichtetem feinfädigen Fibrin und polynucleären Leukocyten.

Der Bacterienbefund derselbe wie Oben.

9. Im Ovarium ein typisches Corpus luteum, dessen Centrum von fibrinreichen Blutmassen gebildet ist. Auch in diesen Pestbacillen und die beschriebenen Coccen nachweisbar, ebenso wie in den erweiterten Blutgefässen.

10. Schnitte durch das linke Herzohr ergeben den gewöhnlichen Befund von zahlreichen subserösen Blutungen. In den Nischen des Herzohres frische fibrinöse Gerinsel mit Beimengung zahlreicher Leukocyten. Sowohl in diesen wie in den Blutungen zahlreiche Pestbacillen und Coccen.

Epikrise.

Vorstehender am Abend des III. Krankheitstages letal verlaufener Fall ist als Misch-, respective Secundärinfection aufzufassen, da sich sowohl Pestbacillen wie Streptococcen reichlich in der Blutbahn vorfinden. Der primäre Bubo betrifft die Lymphdrüsen der linken Axilla.

Die regionär benachbarten Lymphdrüsen des Halses, die Follikel am Zungengrunde und die Tonsillen zeigen ebenfalls schwere Veränderungen. Letztere sind ulcerirt, und zweifellos erfolgte von hier aus die Secundärinfection durch den Streptococcus.

Ausser den genannten Lymphdrüsen zeigen die der rechten Axilla makroskopisch beträchtlichere Schwellung. Isolirte Blutungen finden sich im Periost des Schädeldaches, in der Pleura und im Epicard, in der Schleimhaut des Nierenbeckens, der Harnblase, des Magens, des ganzen Dünn- und Dickdarmes.

Ferner findet sich im vorstehenden Falle eine auf Haselnussgrösse angeschwollene, von Hämorrhagien umgebene, oberflächliche Lymphdrüse in der linken Cubita, in der mikroskopisch die enorme Bacilleninfiltration auffällt. Dieselbe könnte nun ohne weiteres gleichsam als eine erste Etappe zwischen der Infectionsstelle der Haut und dem eigentlichen primären Bubo in der linken Axilla aufgefasst werden; doch besteht immer die Möglichkeit, — wie wir dies thatsächlich bei anderen Fällen beobachten konnten — dass diese cubitale Lymphdrüse auf retrogradem Wege vom primären Axillarbubo aus inficirt worden ist. Das von demselben ausgehende Ödem reicht gerade bis zu dieser Lymphdrüse.

In der Wand der Vena axillaris und brachialis sinistra finden sich reichliche Blutungen.

Auf allen untersuchten Schnitten — auch in der Schleimhaut und im Blute des menstruirenden Uterus — reichliche Pestbacillen und Streptococcen, ganz vereinzelte in der Milz; doch sind sie culturell in derselben ziemlich reichlich nachweisbar.

Digitized by Google

Fall 14/XXXVIII.

Bhagu,[1] Witwe nach *Dhondu,* 18jähriges Hinduweib ohne Beschäftigung, wurde am 26. März, am II. Krankheitstage um 1 Uhr 30 Minuten Nachts ins Spital aufgenommen und starb am 31. März um 11 Uhr Nachts am VII. Krankheitstage.

Section am 1. April um 11 Uhr Vormittags (12 Stunden post mortem).

Weibliches Cadaver, 153 *cm* lang, von gracilem Knochenbau und schwächlicher Musculatur, schlecht genährt.

Todtenstarre stark entwickelt, Todtenflecke reichlich, umschrieben, an den abhängigen Körperpartien.

Hornhäute etwas getrübt, Pupillen mittelweit, beiderseits gleichweit. Conjunctiven blutleer, Mundlippenschleimhaut etwas cyanotisch. Gesicht stark verfallen.

Hals lang, schlank, in seinen Gruben keine Drüsen tastbar. Ungefähr drei Querfinger unterhalb der rechten Schulterhöhe, entsprechend dem unteren Rande des Pectoralis, befindet sich eine Gruppe von zahlreichen Blasen, von denen die grösste bohnengross, die kleinste hirsekorngross ist, und die in einem über guldenstückgrossem Bezirke ziemlich nahe bei einander stehen; die Haut der Umgebung ist geröthet, einige der Blasen sind zusammengefallen, an diesen Stellen ist das oberflächliche Epithel vertrocknet. Andere enthalten leicht getrübtes Serum.

Unterhalb des Pectoralisrandes und hinter demselben lässt sich in der rechten Axilla ein circa wallnussgrosser harter, aber undeutlich begrenzter Tumor tasten, über dem die Haut sich pastös, verdickt anfühlt, schwer faltbar und schwer verschieblich ist.

Die Lymphdrüsen der linken Axilla über bohnengross, hart, isolirt, palpabel.

In beiden Leistengegenden nichts Pathologisches tastbar.

Thorax entsprechend lang, breit, etwas flacher, symmetrisch.

Mammae klein, schlecht entwickelt.

Abdomen im Niveau des Thorax, Bauchdecken ziemlich gespannt.

Am äusseren Genitale nichts Auffallendes. An den unteren Extremitäten keine Ödeme.

An der Streckseite in der Mitte des rechten Vorderarmes eine circa 1 *cm* lange, unregelmässig begrenzte, schwarz gefärbte Hautstelle, unter welcher das Binde- und Fettgewebe sulzig-blutig infiltrirt erscheint.

Die weichen Schädeldecken mässig fettreich, blutleer. Schädeldach länglich-oval, symmetrisch; Nähte erhalten. Der Längsdurchmesser desselben misst $16^1/_2$ *cm*, der quere 12 *cm* und die Peripherie 47 *cm*; der Knochen ist circa 4 *mm* dick, die Spongiosa fast überall verschwunden, seine Innenfläche glatt, Furchen und Gruben seicht.

Im Sichelblutleiter spärliche Fibringerinsel. Dura mater zart, durchscheinend, glatt, glänzend, blutarm, gut gespannt. Die inneren Meningen sind zart, blutarm, leicht abziehbar, die Gefässe zartwandig, enge; Rinde gelblichgrau, Marklager teigig-weich; Ventrikel enge, Stammganglien, Kleinhirn, Pons und Medulla normal gebildet, blutarm.

Zwerchfellstand rechts am unteren Rande der dritten Rippe, links am oberen Rande der vierten Rippe.

Schilddrüse klein, röthlichgelb, gekörnt, colloid.

Die Lymphdrüsen in der rechten Fossa supraclavicularis bis erbsengross, isolirt, hart, blutroth, auf dem Durchschnitte blutreich, prominent, etwas granulirt und succulent. Ebenso verändert erscheint eine Lymphdrüse in der linken Unterkiefergegend.

Schleimhaut des Gaumens und des Pharynx grauröthlich; Tonsillen und Balgfollikel am Zungengrunde ziemlich gross, auf dem Durchschnitte grau, Schleimhaut des Larynx und des oberen Theiles der Trachea gelblich.

---

[1] Vergl. Krankengeschichte, II. A. pag. 20.

Digitized by Google

Linke Lunge frei, Pleuraraum leer; die Pleura glatt, glänzend, zeigt keine Ecchymosen; die Lunge klein, fühlt sich vollständig lufthältig an, erscheint am Durchschnitte sehr blutreich, wenig durchfeuchtet, vollständig lufthältig; in den Bronchien findet sich wenig Schleim. Rechte Lunge ebenfalls frei und klein, auf dem Durchschnitte sehr blutreich, in der Umgebung der Hauptbronchien des Unterlappens ein scharf umgrenzter gelblicher, käsiger, bröckeliger Herd. Sonst genau derselbe Befund wie linkerseits.

Herzbeutel zart, in ihm ein Kaffeelöffel voll klaren, gelben Serum enthalten, ohne Ecchymosen. Das Epicard ist zart und fettarm, das Herz entsprechend gross, beide Ventrikel schlaff, der linke leer, im rechten spärliche Fibringerinsel. Das Myocard schlaff, morsch, gelblich, alle Klappenapparate zart, schlussfähig, die Intima der Aorta zart, leicht fettgelb.

Schleimhaut der Speiseröhre graugelb, mit Schleim bedeckt, Schleimhaut der Trachea und der grossen Bronchien gelblich.

Die Lymphdrüsen an der Bifurcation vergrössert, länglich von zahlreichen confluirenden, gelblich-käsigen bis linsengrossen Herden durchsetzt.

Leber von entsprechender Grösse, etwas weicher, ihre vorderen Ränder etwas plumper, ihre Oberfläche glatt, Kapsel zart, am Durchschnitte ziemlich blutarm; die einzelnen Läppchen gross, in der Peripherie graugelblich, die acinöse Zeichnung nicht ganz deutlich.

Gallenblase gut mit Galle gefüllt.

Milz 12 *cm* lang, $7^1/_2$ *cm* breit, 3 *cm* dick, ihre Kapsel zart, gut gespannt, glatt. Auf dem Durchschnitte erscheint sie röthlichgrau und dunkelroth gesprenkelt, die Pulpa ist vorquellend, hie und da ein mohnkorngrosser grauer Follikel sichtbar mit dunkelrothem Hofe; Pulpa ziemlich leicht ausstreifbar.

Nebennieren unverändert.

Nieren plump, von ziemlich normaler Consistenz, ihre Kapsel leicht abziehbar, Oberfläche glatt, gelblich, reichliche Stellulae zeigend, auf dem Durchschnitte ziemlich blutreich, Rinde verbreitert, Glomeruli als rothe Pünktchen deutlich sichtbar. Pyramiden rothgrau, sehr scharf von der blassgelben Rinde abgesetzt. Schleimhaut des Nierenbeckens beiderseit weiss, dünn. Harnblase contrahirt, wenig trüben, gelblichen Urin enthaltend, ihre Schleimhaut leicht injicirt.

Uterus leicht anteflectirt, seine Schleimhaut dünn, gelblich. Ovarien ziemlich gross, glatt, im rechten eine kleine Cyste, am Durchschnitte saftig, grauröthlich; beide Adnexe frei.

Die oberflächlichen Lymphdrüsen in beiden Inguinalgegenden flach, circa kreuzergross, auf dem Durchschnitte in der Rinde pigmentirt, ziemlich derb.

Eine Lymphdrüse in der rechten Schenkelgrube etwas grösser, die Rinde saftiger, blutreicher.

Die retroperitonealen Lymphdrüsen nicht vergrössert, nicht verändert.

Im Magen spärliche, schleimige, gallige Massen, seine Schleimhaut dünn, nur auf den Höhen der Falten etwas geröthet.

Im Duodenum reichlicher, galliger Schleim.

Die Lymphdrüsen der Radix mesenterica vergrössert, auf dem Durchschnitte von hanfkorngrossen, käsigen, bröckeligen, gelben Herden durchsetzt; andere, etwas kleinere, ziemlich weiche, erscheinen auf dem Durchschnitte saftig; ihre Rinde geschwollen und dieselbe gelblichröthlich feinst gestreift.

Im unteren Ileum, dem Ende eines Plaques entsprechend, ein circa kreuzergrosses, mit blutigen Rändern versehenes, ziemlich flaches Geschwür, in dessen Mitte sich ein hirsekorngrosses, gelbliches, flaches Knötchen befindet.

Die Solitärfollikel des Dünndarmes sehr reichlich, circa hirsekorngross, etwas prominent, grau.

Im Dickdarm reichliche flüssige, gallige Fäcalien. Schleimhaut dünn, Follikel ebenfalls sehr zahlreich. In der Flexura und im Enddarm ist sie etwas mehr geröthet.

Beim Abpräpariren der Haut der rechten Achselgegend erscheint dieselbe am unteren Rande des Pectoralis major fester an ihrer Unterlage fixirt und das Bindegewebe längs des Musculus latissimus dorsi sulzig, gelblich ödematös; in dem starr infiltrirten Bindegewebe am unteren Rande des Pectoralis major finden sich fleckige Blutaustritte.

Digitized by Google

Entsprechend dem palpablen Tumor findet sich ein nicht scharf abgrenzbares Infiltrat, das zwischen Pectoralis major und minor in der Achselhöhle sitzt und in beide Muskeln hineingreift. Auf dem Durchschnitte zeigt sich ein rundlicher, circa hühnereigrosser Tumor, der eine unregelmässige, central sitzende, circa haselnussgrosse Höhle besitzt, deren Wand von weichen, bröckeligen, röthlichgelben Gewebspartien ausgekleidet ist, und in welcher sich braunrothe, krümlige Massen finden. Der übrige Antheil der Schnittfläche erscheint ziemlich grob, aber unregelmässig höckerig, grauroth, von gelblichen und röthlichen Flecken und Sprenkeln, sowie schwarzrothen Herden durchsetzt. Nach hinten grenzt sich auf der Schnittfläche ein halbmondförmiger Bezirk ab, der weisslich-grau, etwas mehr prominent und weicher ist. In der Umgebung dieses grossen Tumors finden sich haselnussgrosse Lymphdrüsen, die auf dem Durchschnitte weisslichgrau sind, vorquellen und ziemlich reichlichen, etwas schleimigen Saft geben. Gruppen von kleineren solchen Lymphdrüsen finden sich auch an der äusseren Fläche der Thoraxwand und in der Umgebung der Ansatzstelle des Pectoralis major. Auch die Umgebung der früher beschriebenen schwarzen Hautstelle an der Streckseite des Oberarmes sulzig, blutig infiltrirt.

Die Lymphdrüsen der linken Axilla vergrössert, erbsengross bis über bohnengross, isolirt, das sie umgebende Fettgewebe etwas feuchter, am Durchschnitte blutreich, sehr saftig; die Schnittfläche glatt, grauroth, von etwas bleicheren, mehr grauen, hanfkorngrossen Bezirken durchsetzt.

Die fünfmal vorgenommene bacteriologische Blutuntersuchung (am IV., V., VI., VII. und VIII. Krankheitstage) ergab jedesmal ein negatives Resultat; die angelegten Aussaaten blieben steril.

Bacteriologischer Befund.

1. Deckglaspräparate aus dem leicht trüben Inhalt einer Blase der rechten Schulter zeigen keine Bacterien.

In den Aussaaten gehen circa 5 Colonien einer weissen Staphylococcenart an, jedoch keine Pestcolonien.

2. Die Aussaaten aus der Galle bleiben steril.

3. In der Milz sind mikroskopisch Bacterien nicht nachweisbar.

In den Aussaaten finden sich ausschliesslich Pestcolonien, jedoch in spärlicher Menge.

4. In den Aussaaten aus dem Harn finden sich mässig viele Pestcolonien, ausserdem 4 Colonien von Bacillen der Coligruppe.

5. Im Dickdarminhalt sind culturell Pestbacillen nicht nachweisbar; die Aussaaten zeigen eine völlige Reincultur von Colonien der Coligruppe.

6. Im Ödem am unteren Rande des Musculus pectoralis major der rechten Seite finden sich culturell keine Pestcolonien, wohl aber mässig viele Colonien des Streptococcus pyogenes und spärlich solche der Coligruppe. (Die Flüssigkeit wurde nicht unter sterilen Cautelen entnommen.)

7. Eine Lymphdrüse aus dem primären Bubo der rechten Axilla zeigt mikroskopisch Pestbacillen in mässig reichlicher Menge, einzeln, seltener als Diplobacillen oder in kleinen Häufchen, theils gut und bipolar gefärbt, theils in schwach tingirten Exemplaren verschiedener Form und Grösse.

In den Aussaaten dieser Drüse finden sich reichlich Colonien des Pestbacillus und circa 5 Colonien von Bacillen der Coligruppe.

8. In einer Lymphdrüse der linken Axilla lassen sich weder mikroskopisch noch culturell Bacterien nachweisen.

Histologischer Befund.

1. Schnitte aus einem Antheile des primären Bubo in der rechten Axilla zeigen die einem solchen zukommenden Veränderungen. Reichliche Bacillen-, Blut- und Leukocyteninfiltration des umgebenden Fettgewebes und der Bindegewebskapsel der Lymphdrüse nebst theils fädiger, theils homogen

Digitized by Google

geronnener Ödemflüssigkeit, die Kapsel nach keiner Seite abgrenzbar. Ebenso reichliche Leukocyteninfiltration des noch erhaltenen adenoiden Gewebes und in den mehr centralen Antheilen Zerfall des Gewebes entweder mit einfachem Kernschwund oder mit Bildung zahlreicher feiner Körnchen.

Überall reichliche Hämorrhagien und Gefässe mit homogen angeschwollener Wand und homogenen balkigen Gerinseln, die sie ausfüllen oder ihre Wand nach innen und aussen umgeben, hier immer feiner und zarter werdend. Häufig sind die Gefässe auch dicht eingescheidet von verschieden grossen blauen Körnchen.

An der Peripherie der Lymphdrüse zahlreiche mit Bacillen vollgepfropfte Lymphgefässe. Die einzelnen Lymphdrüsen nur an wenigen Stellen von einander abgrenzbar. Bei starker Vergrösserung finden sich zahllose Pestbacillen, am reichlichsten in den peripheren Schichten, weniger zahlreich, oft sogar spärlich in den centralen. Keine anderen Bacterien.

2. Lymphdrüsen aus der linken Axilla zeigen starke ödematöse Durchtränkung ihrer Umgebung nebst vereinzelten Hämorrhagien und hochgradiger Erweiterung der Blutgefässe. Die Kapsel intact. Die Lymphgefässe ebenfalls erweitert, in ihnen nur wenige Leukocyten und homogen geronnenes Serum enthalten. Das Drüsenparenchym gleichmässig hochgradig hyperämisch. Das adenoide Gewebe sehr zellreich, die Sinus weit, ausgefüllt von sehr grossen epithelähnlichen Zellen mit grossem häufig gelappten Kerne und vielen polynucleären Leukocyten; Pestbacillen in einigen Blutgefässen und im Ödem des umgebenden Fettgewebes sehr spärlich aufzufinden. Ebenso spärlich in den Sinus.

3. Ein wesentlich anderes Bild gibt eine etwa bohnengrosse Lymphdrüse aus der rechten Fossa supraclavicularis. Es fehlt zunächst die Hyperämie, und die Abgrenzung der Sinus vom adenoiden Gewebe ist ganz undeutlich, indem die Lymphdrüse von mono- und polynucleären Leukocyten dicht durchsetzt ist. Die Sinuszellen sind gross, protoplasmareich, von runder wie gebläht aussehender Form, enthalten oft Fetttröpfchen. An einzelnen kleinen Stellen sind die Kerne entweder nicht mehr färbbar, oder es finden sich spärliche kleine blasse Körnchen zwischen den Zellleibern. In diesen kleinen Herden sind nach Methylenblau-Färbung spärliche Häufchen von Pestbacillen auffindbar, die sehr blass gefärbt sind und häufig verschieden grosse, rundliche, schattenhafte Formen zeigen. Auch das umgebende Binde- und Fettgewebe ist von polynucleären Leukocyten und fädigem Fibrin infiltrirt. Auch hier nur spärliche, oft intracellulär gelagerte Pestbacillen.

4. Mesenteriale Lymphdrüsen. Dieselben sind durchsetzt von zahlreichen Tuberkeln, die von fibrösem Gewebe oder von Epitheloidzellen gebildet sind, ziemlich viele Riesenzellen besitzen und meist im Centrum verkäst sind. Das übrige adenoide Gewebe hyperämisch. Sonst nichts Auffallendes. In den Blutgefässen sind ganz vereinzelte plumpe, schwachgefärbte Stäbchen nachweisbar.

5. Eine bohnengrosse oberflächliche Lymphdrüse aus der rechten Inguinalgegend zeigt reichliches intracelluläres, gelbbraunes Pigment in den Follikeln der Rindenschicht. Ausser gleichmässig ausgebreiteter leichter Hyperämie nichts Auffallendes. Auch hier finden sich nur ganz vereinzelte Pestbacillen in den Blutgefässen.

6. Auf Schnitten durch zwei der Hautblasen von der rechten Schulterhöhe sieht man das gesammte Rete Malpighii von den Coriumpapillen abgehoben, welche in die Länge ausgezogen, etwas aufgequollen und verbreitert sind. Sie sind von spärlichen Leukocyten durchsetzt. Den Inhalt dieser Hautblase bildet feinstfädig geronnene Ödemflüssigkeit, die ganz vereinzelte Leukocyten enthält und auch die Schichten des subcutanen Bindegewebes durchsetzt. In derselben kleinere Ansammlungen von polynucleären Leukocyten. Nirgends Hämorrhagien. In dem Ödem sehr spärliche rundliche, ganz blass gefärbte Formen von Pestbacillen auffindbar.

7. Milz. Im Allgemeinen blutarm, nur wenige Stellen sind hämorrhagisch infiltrirt. Die Zellen der vielfach erhaltenen und mit wenig rothen Blutkörperchen gefüllten Pulparäume sehr gross, desgleichen ihre Kerne, die oft gelappt oder in zwei zertheilt sind und sich mehr oder weniger blass färben. Nach Färbung mit Methylenblau finden sich nur nach langer Durchmusterung spärliche blass gefärbte plumpe Formen, die man als Pestbacillen ansprechen könnte.

Digitized by Google

8. Leber. Ausser den Zeichen parenchymatöser und fettiger Degeneration der Epithelzellen nichts Besonderes. Im Blute dieselben spärlichen blass gefärbten Formen wie in der Milz.

9. Niere. Starke fettige Degeneration der Epithelien (besonders in der Rinde.) Die Harnkanälchen etwas erweitert, mit zart granulirten, geronnenen Massen erfüllt, die sich auch zwischen den Glomeruli und ihrer Kapsel vorfinden. Die Rinde nur stellenweise hyperämisch. Derselbe äusserst spärliche Pestbacillenbefund im Blute der Gefässe.

Epikrise.

Reine Pestinfection mit Bildung eines typischen hühnereigrossen primären Bubo in der rechten Axilla, der den axillaren und pectoralen Lymphdrüsen entspricht. In der Umgebung desselben sehr reichliches Ödem und durch dasselbe abgehobene Blasen der Haut an der rechten Schulter. Die unmittelbar benachbarten Lymphdrüsen der rechten Fossa supraclavicularis erheblich hyperämisch und markig geschwollen; ganz geringe derartige Veränderungen zeigen die mesenterialen und die linksseitigen axillaren Lymphdrüsen, ferner eine Lymphdrüse in der linken Regio parotidea und eine in der rechten Schenkelgrube. Reichliche Pestbacillen finden sich nur im Bereiche des primären Bubo, in der einen Lymphdrüse der rechten Fossa supraclavicularis sind sie recht spärlich, ebenso in den nekrotisch zerfallenen centralen Partien des primären Bubo.

Äusserst spärlich findet man sie in den Blutgefässen der übrigen untersuchten Lymphdrüsen und Organe, auch in der Milz und in den mit Ödemflüssigkeit gefüllten Hautblasen.

Ausser einer kleinen Blutung an der Streckseite des rechten Vorderarmes finden sich keine Hämorrhagien.

In der rechten Lunge ein älterer, käsig zerfallener tuberculöser Herd, desgleichen verkäste Tuberkel in den bronchialen und mesenterialen Lymphdrüsen, im untersten Ileum ein älteres tuberculöses Geschwür.

Fall 15/XL.

Moorar Ramjee,[1] 45jähriger Hindu, wurde ins Spital am 5. April um 2 Uhr 30 Minuten, am III. Krankheitstage aufgenommen und starb am selben Tage um 10 Uhr Abends.

Section am 6. April um 11 Uhr 30 Minuten Vormittags (ungefähr 13½ Stunden post mortem).

Männliches Cadaver, 175 *cm* lang, von kräftigem Knochenbaue und gut ausgebildeter Musculatur.

An den Schultern und der Haut des Thorax scharf umschriebene, gut entwickelte Todtenflecke, Todtenstarre schwach entwickelt.

Hornhäute durchsichtig, Pupillen mittelweit, beiderseits gleich weit, Conjunctiven pigmentirt, blutleer. Mund- und Lippenschleimhaut leicht cyanotisch, Zähne intact.

Hals kurz, kräftig, in seinen Gruben keine Drüsen palpabel.

Thorax lang, breit, gut gewölbt, symmetrisch; Abdomen unter dem Niveau des Thorax. Bauchdecken schlaff.

Am Genitale nichts Abnormes; an den unteren Extremitäten keine Ödeme.

In der rechten Axilla eine circa taubeneigrosse, verschiebliche, harte, nicht ganz scharf begrenzte Geschwulst tastbar. In der linken Axilla erbsengrosse, harte, leicht verschiebliche Lymphdrüsen palpabel.

Die Haut in der rechten Axillargegend in Falten leicht abhebbar, aber für den tastenden Finger etwas pastös, dicker.

In beiden Inguinalgegenden längliche, harte, über bohnengrosse Drüsen palpabel, ebenso beiderseits in den Schenkelgruben; rechterseits in der Tiefe eine über bohnengrosse Drüse tastbar.

---

[1] Vergl. Krankengeschichte II. A. pag. 100.

Digitized by Google

In der rechten Ellbogengegend eine ungefähr linsengrosse, vertrocknete Excoriation, eine ähnliche in der linken Ellbogengegend, zwei kleinere am linken Vorderarme.

An der Haut des rechten Ober- und Vorderarmes hanfkorngrosse Blutaustritte; ebenso links an der vorderen Thoraxwand.

Am rechten Knie eine linsengrosse, frisch vertrocknete Excoriation.

Die weichen Schädeldecken mässig fettreich, blutarm, über dem linken Scheitelbeine eine circa guldenstückgrosse Blutung im Unterhautbindegewebe.

Schädeldach länglich-oval, symmetrisch, im Längsdurchmesser 18 *cm*, im queren 13 *cm* und in der Peripherie 50 *cm* messend; der Knochen circa 5 *mm* dick, Spongiosa erhalten, Tabula interna glatt, Gruben und Furchen ziemlich seicht.

Im Sichelblutleiter reichliche Fibringerinsel und Cruormassen.

Dura mater gut gespannt, zart, blutreich. An der sonst glatten Innenfläche einzelne, zerstreute, punktförmige Blutaustritte. Meningen an der Gehirnbasis zart, ziemlich blutreich, an der Convexität stärker durchfeuchtet, die Gefässe an der Basis zartwandig, enge; Rinde grauroth-gelblich, Marklager weich, von mässig reichlichen Blutpunkten durchsetzt; Ventrikel ziemlich enge, ihr Ependym zart; Stammganglien, Kleinhirn blutarm, ebenso Pons und Medulla.

Zwerchfellstand beiderseits am unteren Rande der vierten Rippe.

Die Lymphdrüsen beiderseits längs der grossen Halsgefässe bis über bohnengross, ziemlich hart, isolirt, geröthet, auf dem Durchschnitte saftig, etwas gekörnt, grauroth. Lymphdrüsen in beiden Submaxillargruben ebenso verändert.

Schilddrüse klein, gelblich, gekörnt.

Schleimhaut der hinteren Pharynxwand stark aufgelockert und durchsetzt von unregelmässig confluirenden Blutaustritten, hauptsächlich in der Gegend hinter beiden Tonsillen. Rechterseits erscheint diese Blutung unregelmässig begrenzt, circa guldenstückgross, und im Bereiche derselben findet sich die Schleimhaut an verschiedenen Stellen gelblich gefärbt und getrübt. An der entsprechenden Stelle linkerseits eine circa kreuzergrosse Blutung, deren Centrum trübe, grünlich-gelblich gefärbt erscheint und etwas mehr prominent ist.

Beide Tonsillen etwas grösser und stärker prominirend, ihre centralen Partien länglich — napfförmig eingesunken, auf dem Durchschnitte theils dunkelblauroth, theils mehr gelblich; aus einer hanfkorngrossen Höhle ergiesst sich gelber Eiter. Schleimhaut der Epiglottis und des Sinus piriformis lebhaft geröthet, die des Larynx und der Trachea gelblich.

In der linken Pleurahöhle ungefähr $^1/_4$ Liter klares, gelbes Serum. Linke Lunge durch Bindegewebsmembranen, besonders im Bereiche der Oberlappen, mit der Thoraxwand verwachsen; die Bindegewebsmembranen sehr reichlich von gelbem Serum durchtränkt. Pleura von zahlreichen, dichtgedrängten, punktförmigen Ecchymosen bedeckt. Der Oberlappen fühlt sich luftkissenartig, der Unterlappen etwas dichter an. Auf dem Durchschnitte erscheint die Lunge vollständig lufthältig, blutreich; Schleimhaut der Bronchien etwas geröthet.

Im Fettgewebe des vorderen Mediastinum eine über erbsengrosse, harte, dunkelrothe Lymphdrüse, die auf dem Durchschnitte saftig, röthlichgrau erscheint.

Auch im rechten Pleuraraume ist gelblich seröse Flüssigkeit enthalten. Im Bereiche des Oberlappens ist auch die rechte Lunge mit der Thoraxwand verwachsen. Ebenso im Bereiche des Mittel- und Unterlappens, auch die Lappen untereinander. In der Pleura einzelne, punktförmige Ecchymosen, sonst glatt und glänzend. Die rechte Lunge fühlt sich an den vorderen Rändern luftkissenartig an; auf dem Durchschnitte ist sie lufthältig, blutreich. Die Spitze ist zum Theile geschrumpft, weniger lufthältig und blutreich, das Gewebe daselbst schiefergrau, derb.

Herzbeutel zart, in ihm ein Paar Esslöffel voll klaren, gelben Serum enthalten, über den beiden Lungenvenen Gruppen von spritzerartigen Blutaustritten.

Herz ziemlich gross, der linke Ventrikel leicht contrahirt, der rechte schlaffer.

Digitized by Google

Epicard ziemlich fettreich, im rechten Herzen reichliche Fibringerinsel, spärliche im linken. Herzfleisch graubraun, alle Klappenapparate zart, schlussfähig, Intima der Aorta bedeckt mit beetartigen, weisslich-gelblichen Verdickungen, an einzelnen unregelmässig begrenzten, linsengrossen Stellen blutroth, indem auf dem Durchschnitte sich in der Media kleine Blutaustritte finden.

Das Bindegewebe des hinteren Mediastinalraumes gelblich, sulzig ödematös, von spärlichen punktförmigen Blutaustritten durchsetzt.

Die Lymphdrüsen an der Bifurcation flach, bohnengross, ziemlich stark anthracotisch. Die Lymphdrüsen zu beiden Seiten der Trachea erbsengross, dunkelblutroth, saftig.

Schleimhaut der Trachea und grossen Bronchien mit Schleim bedeckt, etwas geröthet.

Leber etwas vergrössert, die vorderen Ränder etwas plumper, ihre Consistenz vielleicht etwas vermindert, ihre Oberfläche glatt, braun und gelb marmorirt, theils graugelb, auf dem Durchschnitte ziemlich blutarm, von undeutlicher Läppchenzeichnung, morscher, braungrau.

Gallenblase klein, lichte Galle enthaltend.

Milz mit der Umgebung durch Bindegewebsmembranen verwachsen, 20 *cm* lang, 13 *cm* breit, $4^1/_2$ *cm* dick; ihre Kapsel zart, gespannt, Consistenz vermindert. Auf dem Durchschnitte ist die Pulpa dunkelblutroth, etwas vorquellend, die Follikel erscheinen als graue Punkte mit dunkelblutrothem Hofe deutlich sichtbar, geschwollen. Die Schnittfläche zeigt Andeutung von Chagrinirung. Pulpa abstreifbar, das grobe Stroma nicht vermehrt.

Nebennieren nicht verändert.

Nieren vergrössert, plump, schlaff, ihre Kapsel leicht abziehbar, ihre Oberfläche glatt, reichliche Stellulae Verheyni zeigend. Rinde stark verbreitert, ebenso wie die Columnae Bertini, gelblichgrau gesprenkelt, Glomeruli als rothe Pünktchen etwas prominent, Pyramiden breit, an der Peripherie wie gefasert, im Centrum erbleicht. Schleimhaut des Nierenbeckens und der Ureteren nicht verändert.

Die retroperitonealen (lumbalen) Lymphdrüsen längs der grossen Gefässe länglich, kleinbohnengross, röthlichgelb, auf dem Durchschnitte saftig. Follikel etwas prominent.

In der Harnblase reichlich gelber Urin mit Sediment enthalten, ihre Schleimhaut weisslich.

Die tiefen inguinalen Lymphdrüsen am inneren Schenkelringe linkerseits haselnussgross, länglich, derb, röthlichgelblich, auf dem Durchschnitte ebenso gefärbt; Schnittfläche glatt, aber saftig.

Die oberflächlichen inguinalen Lymphdrüsen linkerseits circa erbsengross, hart, isolirt, grauroth, auf dem Durchschnitte blutreich, gelblichroth fleckig, saftig, die der rechten Seite zeigen dasselbe Bild. Die tiefen inguinalen Lymphdrüsen rechterseits erbsengross, gelblich, von glatter Schnittfläche, etwas weniger saftig.

Pankreas derb, körnig, ziemlich blutreich.

Der Magen sehr gross, von Gasen gebläht, enthält zum Theile grauröthliche, flüssige Massen, zum Theile klumpige, schleimige, die auch die gesammte Schleimhaut überziehen. Die Schleimhaut, besonders am Fundus ist übersäet von bis hirsekorngrossen, nur wenig confluirenden, stellenweise dicht gedrängt stehenden Blutaustritten; daneben finden sich an der hinteren Magenwand streifenförmige, vom Pylorus gegen die Cardia zu angeordnete, längliche, aneinandergereihte, ganz flache, mit grünlichem Schleim belegte Ulcerationen, die in der Pylorusgegend am reichlichsten sind. Schleimhaut ihrer Umgebung sehr stark geschwollen, dunkelblutroth infiltrirt. (Vide Tafel VIII, Fig. 3.)

Im Duodenum sehr schleimige, reichliche, wenig gallig gefärbte Inhaltsmassen. In der Schleimhaut spärliche, punktförmige Blutaustritte.

Der Übergangstheil des Ösophagus zur Cardia in Längsfalten gelegt. Die Schleimhaut über diesen Falten ist graugelblich, wie gekocht, zum Theile in kleinsten, gelblichen Bröckeln abstreifbar, die Umgebung dieser Falten braunroth gefärbt.

Im ganzen Jejunum und Ileum finden sich in der Schleimhaut wenig reichliche, kleinpunktgrosse Blutungen. Schleimhaut selbst stärker verschleimt.

Im ganzen Dünndarme gallig gefärbte, schleimige Chymusmassen.

Digitized by Google

Schleimhaut des Dickdarmes sehr stark gelockert und geschwollen, mit lichtgallig gefärbten Fäcalien überzogen, trübe, roth, von zahllosen, punktförmigen Blutungen durchsetzt. Die Blutungen im Enddarme etwas reichlicher wie im übrigen Colon.

Die mesenterialen Lymphdrüsen circa erbsengross, hart, blutroth und saftig.

Das Unterhautbinde- und Fettgewebe um den früher beschriebenen Tumor der rechten Axilla blutig, ödematös, ganz starr infiltrirt. Diese Infiltration reicht hinein in die angrenzenden Partien des Pectoralis major; daselbst finden sich in dem Muskel zahlreiche, dunkelschwarzrothe Blutaustritte. Längs des Latissimus dorsi ist das Bindegewebe sehr reichlich von gelbem Serum durchsetzt, erzitternd weich, sulzig, daneben finden sich fleckige Blutaustritte. Dieselben Blutaustritte im Pectoralis minor.

Auch hinter dem Pectoralis minor im Bindegewebe schwarzrothe, dichtstehende Blutaustritte um die circa haselnussgrossen und ganz schwarzroth infiltrirten, infraclavicularen Lymphdrüsen. Diese Blutungen umscheiden die Vena subclavia und axillaris, in deren Intima sich zahlreiche, hirsekorngrosse und zum Theile confluirende bis kreuzergrosse Blutaustritte finden.

Die eigentlichen axillaren Lymphdrüsen durch die früher erwähnte, starre, blutig-ödematöse Infiltration zu einem über hühnereigrossen Paquet vereinigt. Auf dem Durchschnitte setzt sich dasselbe aus einer Gruppe von ungefähr sechs Lymphdrüsen zusammen, von denen die grösste circa wallnussgross ist; sämmtliche starr hämorrhagisch, schwarzroth, auf dem Durchschnitte prominent.

An der Beugeseite des Oberarmes, an der Grenze zwischen mittlerem und proximalem Drittel eine circa linsengrosse, geschwollene und geröthete Lymphdrüse.

Die Lymphdrüsen der linken Axilla derb, isolirt, bohnengross, geröthet, auf dem Durchschnitte saftig, leicht röthlichgelblich gesprenkelt. Das sie umgebende Bindegewebe etwas feuchter.

Bacteriologischer Befund.

1. In Deckglaspräparaten einer saftreichen Lymphdrüse der rechten Halsseite finden sich Pestbacillen in mässiger Menge, einzeln liegend, meist von länglich-ovaler Form, gut und bipolar gefärbt, und fast in gleicher Anzahl Lanzettcoccen.

In den Aussaaten davon sind reichlich Colonien des Diplococcus pneumoniae und drei Colonien von Bacillen der Coligruppe, doch keine Pestcolonien nachweisbar.

2. Im eiterigen Secrete der linken Tonsille sind mikroskopisch Bacterien mit Sicherheit nicht nachweisbar.

In den Aussaaten finden sich Colonien verschiedener Bacterien, jedoch keine Pestcolonien.

3. In den Aussaaten aus der Galle gehen reichlich Colonien des Pestbacillus, vereinzelt solche des Diplococcus pneumoniae an.

4. Präparate aus der Milz zeigen ziemlich reichlich Pestbacillen, einzeln und als Diplobacillen, theils in ovalen, gut und bipolar gefärbten, theils in schwach tingirten, bläschenartigen Formen. Spärlich lassen sich Diplococcen nachweisen.

In den Aussaaten aus der Milz finden sich reichlich Colonien des Pestbacillus, spärlicher solche des Diplococcus pneumoniae.

5. Die Aussaaten aus dem Harn bleiben steril.

6. Im Mageninhalte ist mikroskopisch ein Bacteriengemenge von Coccen und Bacillen verschiedene Form und Grösse sichtbar, darunter spärlich auch Bacillen, die in allen Punkten mit Pestbacillen übereinstimmen.

In den Aussaaten lassen sich jedoch keine Pestcolonien nachweisen, wohl aber reichlich Colonien verschiedener Bacterien, unter denen solche der Coligruppe vorherrschen.

7. Auch in den Aussaaten aus dem Dickdarminhalte finden sich keine Pestcolonien, sondern vorwiegend Colonien der Coligruppe.

Digitized by Google

8. In einer Lymphdrüse aus dem Bubo der rechten Achselhöhle sieht man mikroskopisch reichlich Pestbacillen, doch nur spärlich in typischen Formen, vielmehr vorwiegend als blass gefärbte rundliche — bläschenartige — und Ringformen, sowie als grössere schattenhaft aussehende Gebilde. In spärlicher Menge finden sich Diplococcen.

In den Aussaaten gehen reichlich Colonien des Pestbacillus, spärlicher solche des Diplococcus pneumoniae an.

9. Im Knochenmarke vom rechten Oberarme finden sich culturell vorwiegend Colonien des Diplococcus pneumoniae, spärlich solche des Pestbacillus.

Von der Cultur aus Nr. 9 werden 0·2 *ccm* einer Aufschwemmung einer weissen Maus subcutan injicirt. Tod des Thieres innerhalb 24 Stunden: Reine Diplococceninfection.

Von der Cultur aus Nr. 4 werden ebenfalls 0·2 *ccm* der Aufschwemmung einer weissen Maus subcutan einverleibt; das Thier verendet nach zwei Tagen. Bei der Section findet sich ein hämorrhagisch sulziges Exsudat mit Nekrose an der Injectionsstelle und Milztumor. In allen Organen finden sich enorme Mengen von Pestbacillen und spärlich Coccen von der Form des Diplococcus.

Histologischer Befund.

1. Haselnussgrosse Lymphdrüse aus der rechten Axilla mit umgebendem Bindegewebe und mit Vena axillaris. Die Lymphdrüse vollständig von Hämorrhagien und Bacilleninfiltration zerstört. Auch das umgebende Binde- und Fettgewebe ist vollständig von Hämorrhagien und von homogen geronnener und ausserordentlich bacillenreicher Ödemflüssigkeit infiltrirt. Die Blutmassen setzen sich in continuo in die Venenwand hinein fort, die Muskelbündel weit von einander drängend, bis unter das Endothel, das, streckenweise in isolirter Schichte abgehoben, die sich ins Lumen vorwölbenden Blutmassen bedeckt. An vielen Stellen ist diese Endothelschichte unterbrochen. Innerhalb der Blutungen zahlreiche, grosse Anhäufungen von polynucleären Leukocyten. Auf mit Methylenblau gefärbten Schnitten findet man überall, sowohl innerhalb der Lymphdrüse wie im Bereiche des Ödems und der Hämorrhagien sehr zahlreiche Pestbacillen. Im Bereiche der Lymphdrüse bilden sie zusammenhängende Rasen und haben rundliche, coccenähnliche Form, mehr in der Peripherie liegen sie zu kleineren und grösseren Haufen beisammen und stellen plumpe Diplobacillen vor. Überall finden sich denselben beigemengte Häufchen von lanzettförmigen Diplococcen. Auch im Bereiche der Venenblutung finden sich zahlreiche Pestbacillen. Sie sind auch in Form kleiner Gruppen oder mehr einzeln dem Endothel, wo es erhalten ist, aufgelagert.

2. Etwas über hanfkorngrosse Lymphdrüse vom oberen Drittel des rechten Oberarmes (den Gefässen angelagert) zeigt histologisch Hyperämie, starke Erweiterung der Sinus, in denen ausser den stark angeschwollenen Sinuszellen der Reichthum an polynucleären Leukocyten auffällt. In den Sinus reichlich auch intracellulär gelagerte Pestbacillen und grössere Haufen dicht gedrängter Diplococcen. In den Blutgefässen mässig reichliche Pestbacillen neben spärlichen, lanzettförmigen Diplococcen.

3. Eine mandelgrosse Lymphdrüse aus der rechten Fossa submaxillaris ergibt denselben wenig bemerkenswerthen histologischen Befund wie die vorstehende. Nur findet sich in vielen erweiterten Gefässen statt Blut ein Netzwerk von röthlich violetten, feinen Fäden oder Nadeln und zwischen denselben mehr fein granulirte Massen. Letztere erweisen sich — nach Methylenblaufärbung — als Pestbacillen in reichlicher Anzahl und Diplobacillenform. Solche finden sich auch sehr zahlreich in den Sinus häufig intracellulär; Diplococcen weniger reichlich in den Blutgefässen, aber in sehr grossen Mengen in den Randsinus, die geradezu von ihnen vollgepfropft sind. Auch in einzelnen Lymphgefässen, im pericapsulären Bindegewebe liegen dieselben massenhaft.

4. Schnitte durch ein Stück der Pharynxwand zeigen das Epithel überall erhalten. Das Bindegewebe der Mucosa und Submucosa gleichmässig hämorrhagisch infiltrirt, so dass auch die Läppchen

Digitized by Google

der Schleimdrüsen von Blut ganz eingescheidet sind. Manche von diesen sind von einem Wall von polynucleären Leukocyten umgeben. Die Gefässe überall hochgradig erweitert. Das Bindegewebe zwischen den Muskelbündeln des Pharynx und an der Peripherie der Blutungen von feinstfädigem Ödem auseinander geworfen. Überall massenhafte Diplococcen von Lanzettform, zu kürzeren Ketten stellenweise angeordnet, nur sehr spärliche Pestbacillen auffindbar. Die Diplococcen nach der Gram-Weigert'schen Methode intensiv blau gefärbt.

5. Eine tiefe inguinale Lymphdrüse von links (über haselnussgross) ergibt denselben histologischen Befund wie 2. In den Sinus ziemlich spärliche, häufig intracellulär gelagerte Pestbacillen, im Blute der erweiterten Gefässe sehr spärliche Pestbacillen und Diplococcen.

6. Eine ebenso grosse, tiefe inguinale Lymphdrüse von rechts zeigt geringere Hyperämie. Die wie gebläht aussehenden Sinuszellen enthalten reichlich Fetttröpfchen. Der Bacillenbefund der analoge wie der Vorstehende.

7. Den ganz gleichen Befund ergibt eine kaum bohnengrosse retroperitoneale Lymphdrüse. Bei allen im Vorstehenden untersuchten Lymphdrüsen — abgesehen von denen des primären Bubo — ist sowohl Kapsel als periglanduläres Bindegewebe unverändert.

8. Niere. Die Epithelien sehr plump, in das Lumen des Harnkanälchens unregelmässig vorspringend, letzteres erfüllt mit granulirten geronnenen Massen. Die Kerne der Epithelien gross und sehr blass. Die Glomeruli zum Theile sehr gross und blutreich, die Kapsel ganz ausfüllend, zum Theile wie geschrumpft oder collabirt, zwischen ihnen und der Kapsel ebenfalls granulirte Gerinsel. Die Capillaren und Gefässe der Niere erweitert, einzelne vollgefüllt mit bläulich sich färbenden Bacterienpfröpfen. Sie bestehen aus das Gefässlumen verlegenden Massen von lanzettförmigen Diplococcen, ferner sind im Blute der Gefässe mässig reichliche Pestbacillen zu constatiren.

9. Ausser den Veränderungen trüber Schwellung der Epithelien ergibt die Leber keinen bemerkenswerthen Befund. In den Capillaren reichlich Pestbacillen und Diplococcen.

10. Milz. Dieselbe ist sehr blutreich, theilweise diffus von Blut infiltrirt und sehr reich an polynucleären Leukocyten. Die Pulpazellen sehr gross, ihr Kern noch auffallender vergrössert, häufig zwei- oder dreilappig mit dichter Kernstructur. Die meisten kleinen Arterien besitzen eine verdickte, homogen gequollene Wand. Manche Trabekel etwas verbreitert, nicht glatt, sondern grob granulirt aussehend. Die Follikel sehr klein. Ausserdem finden sich zahlreiche, schon wiederholt im Vorstehenden beschriebene kleinere Herde, die aus einem granulirten oder balkigen, roth gefärbten Centrum bestehen, das von radiär gestellten, birnförmig oder spermatazoenähnlich in die Länge gezogenen Kernen umgrenzt wird. Auf mit Methylenblau gefärbten Schnitten reichliche Pestbacillen, und auf nach Gram-Weigert gefärbten spärliche, blau gefärbte Lanzettcoccen nachweisbar.

11. Im Knochenmarke des rechten Femur fällt die Grösse der Markzellen und ihrer Kerne auf letztere sind sehr blass gefärbt und besitzen mehrere Kernkörperchen und zahlreiche feine Granula. Auch ihr Protoplasma häufig granulirt. Auch eosinophile Zellen und kernhaltige rothe Blutkörperchen und polynucleäre Leukocyten sind reichlich, ferner finden sich ziemlich zahlreiche Mitosen, deren Zugehörigkeit nicht näher bestimmbar ist. Ausserdem fallen riesenzellenähnliche Formen auf in nicht geringer Anzahl. Reichliche, meist intracellulär gelagerte Pestbacillen und noch reichlichere Diplococcen.

12. Eine am Schnitte circa 1 *cm* lange Hautblutung zeigt die Spalten der oberflächlichen Schichten des subcutanen Bindegewebes blutig infiltrirt, die Coriumpapillen sind frei. Spärlich finden sich polynucleäre Leukocyten. Nur sehr spärliche Pestbacillen, dagegen etwas reichlichere Diplococcen nachweisbar, die auch innerhalb einiger hämorrhagisch umscheideten Schweissdrüsen liegen.

13. Schnitte durch die Wand der Aorta ascendens mit einer kleinen Blutung. Die Intima atheromatös verdickt. An ihrer Grenze gegen die Media zahlreiche Gewebsspalten mit Blut erfüllt. Die ebenfalls verbreiterte Media färbt sich an einer nicht scharf umschriebenen Stelle stark bläulich, indem die Muskelfasern zwischen den erhaltenen und verbreiterten elastischen Membranen in grob granulirte Massen zerfallen sind, die sehr zahlreiche grosse und kleinere, stärker und schwächer gefärbte Körnchen enthalten. Die

Digitized by Google

Gefässe der Adventitia erweitert, diese selbst von Leukocyten infiltrirt. In den Gefässen zahlreiche Diplococcen, in den beschriebenen Stellen der Media in Folge der zahlreichen Körnchen Bacillen nicht mit Sicherheit zu erkennen, ebensowenig in den kleinen Blutaustritten der Intima.

Auf allen untersuchten Schnitten findet man nach der Gram-Weigert'schen Methode prompte Entfärbung der Pestbacillen und intensive Blaufärbung der Diplococcen.

Epikrise.

Neben schwerer Pestinfection, die im Bereiche der den rechtsseitigen axillaren Lymphdrüsen zugehörigen Körperregion erfolgt ist, findet sich in vorliegendem Falle eine Misch- oder Secundärinfection durch den Diplococcus pneumoniae lanceolatus, der sich in sehr grossen Mengen histologisch neben dem Pestbacillus im Blute findet. Sein ganz enorm reichliches Vorkommen in den Blutungen der Pharynxwand lässt mit grösster Wahrscheinlichkeit darauf schliessen, dass die Einbruchspforte für die Secundärinfection auch in diesem Falle in die lymphatischen Apparate des Gaumens und Pharynx zu verlegen ist, die auch makroskopisch Schwellung und Abscedirung zeigen.

Eine Lymphdrüse aus der rechten Fossa submaxillaris lässt histologisch erkennen, dass ihre Infection durch den Diplococcus pneumoniae vor Allem auf dem Wege der Lymphbahnen erfolgt ist, indem die Lymphgefässe in unmittelbarer Umgebung der Kapsel, die Randsinus der Lymphdrüse von Diplococcen geradezu vollgepfropft sind. In den untersuchten Organen finden sich nun sowohl im Blute als auch im Gewebe Pestbacillen und Diplococcen in wechselndem Mengenverhältniss. Sie dringen auch direct mit den die Venenwand durchbrechenden Blutungen in das Lumen der Vena axillaris im Bereiche des stark hämorrhagischen, primären Bubo ein.

Blutungen finden sich ausserdem in der Haut der rechten oberen Extremität, der rechten Thoraxhälfte, der weichen Schädeldecken, an der Innenseite der Dura mater, im Pharynx, in der Pleura und im Epicard ferner in der Schleimhaut des Magens, wo es auch zur Geschwürsbildung gekommen ist, und in der des Darmtractes, am reichlichsten im Dickdarme.

Folgende Lymphdrüsen zeigen mehr weniger intensive Veränderungen (abgesehen von den rechtsseitigen axillaren Lymphdrüsen, welche den primären Bubo bilden): Eine isolirte Lymphdrüse an der Beugeseite des rechten Oberarmes, die Lymphdrüsen längs der grossen Halsgefässe, längs der Trachea, im vorderen Mediastinum, der linken Axilla, die retroperitonealen, mesenterialen und die tiefen inguinalen beiderseits, besonders aber rechts, wo auch die oberflächlichen entsprechend verändert sind. In der Milz finden sich zahlreiche nekrosirende Pestherde typischer Form.

Fall 16/XLII.

Chiwa Makau, 30jähriger Hindu, wurde am 12. April in das Wari Bunder-Hospital aufgenommen und starb am 14. April um 7 Uhr 30 Minuten Früh.

Die Section des ins Arthur Road Hospital übertragenen Cadavers wurde am 14. April um 11 Uhr Vormittags ($3^1/_2$ Stunden post mortem) vorgenommen.

Männliches Cadaver, mittelgross, von kräftigem Knochenbau, kräftig entwickelter Musculatur, gut genährt; Todtenstarre vorhanden, Todtenflecke in geringem Grade an den abhängigen Körperpartien ausgeprägt; Conjunctiven stark injicirt, ebenso die Scleren, beide Hornhäute trübe. Schleimhaut der Lippen livid verfärbt, Zähne erhalten und gesund.

Das Gesicht ist gleichmässig bedeckt mit Pockennarben, am rechten Jochbein eine pfenniggrosse, unregelmässig begrenzte, eingetrocknete Excoriation.

Hals kurz, kräftig, an demselben, sowie in den Axillen keine Drüsen tastbar.

Thorax breit, gut gewölbt, Abdomen im Niveau des Thorax.

In der linken Axilla ein über hühnereigrosser, nicht scharf abgrenzbarer Tumor tastbar, der die Haut, flach vorwölbt und ziemlich hart ist. Die Haut über demselben und in seiner Umgebung verdickt, schwer in Falten abhebbar, der Fingereindruck bleibt bestehen.

Digitized by Google

In beiden Inguinalgegenden flache, verschiebliche Drüsen palpabel.

An beiden Unterschenkeln, und zwar an der vorderen Seite glatte Narben sichtbar. Verletzungen nirgends aufzufinden.

Weiche Schädeldecken ziemlich blutreich, Schädeldach oval, im Längsdurchmesser $17^1/_4$ *cm*, im queren $12^1/_2$ *cm* und in der Peripherie 49 *cm* messend, symmetrisch. Seine Innenfläche glatt, glänzend, Knochen bis zu 5 *mm* dick, Spongiosa erhalten.

Dura mater am Schädeldache leicht adhärent, sie selbst nicht verdickt, glatt, glänzend, ziemlich blutreich; im oberen Sichelblutleiter geronnenes Blut. Die inneren Meningen an der Basis und Convexität des Gehirns zart, mässig blutreich, Gefässe an der Basis zartwandig.

Rinde gleichmässig breit, grauröthlich, Marklager von mässig zahlreichen Blutpunkten durchsetzt. Ventrikel enge, ihr Ependym zart. Stammganglien, Medulla und Pons zeigen keine Veränderungen.

Zwerchfellstand beiderseits am unteren Rande der vierten Rippe.

Das Bindegewebe vor und hinter dem Musculus pectoralis major linkerseits nahezu bis zur Mittellinie des Thorax gelblich, sulzig, ödematös.

Die Lymphdrüsen an beiden Seiten des Halses entlang der Gefässe grösser, dunkelroth, auf dem Durchschnitte succulenter, mehr Saft gebend.

Zunge von ziemlich dickem, gelblichen Belage bedeckt, beide Tonsillen vorspringend, etwas vergrössert, am Durchschnitte saftreicher, Schleimhaut des Pharynx und des Larynx livid, die Follikel an der Epiglottis und am Pharynx stärker prominirend.

Schleimhaut der Trachea etwas stärker geröthet.

Linke Lunge allenthalben durch bindegewebige Membranen fixirt, ihre Pleura verdickt, zum Theile sulzig-ödematös; ziemlich reichlich, namentlich an den hinteren Partien der Lunge von theils distincten, theils confluirenden Blutungen durchsetzt. Die linke Lunge ist allenthalben lufthältig, ziemlich blutreich.

Die rechte Lunge ist in ihrem hinteren Antheile ebenfalls durch bindegewebige Membranen fixirt, ihre Pleura dort verdickt, ebenfalls von reichlichen Blutungen durchsetzt, die Lunge lufthältig, stärker blutreich.

Ductus thoracicus nicht verändert.

Im Herzbeutel geringe Mengen gelblicher Flüssigkeit, derselbe zart. Das Herz in seinem rechten Antheile etwas grösser und schlaff, links contrahirt.

Rechter Ventrikel etwas mehr von Fett umwachsen. Das Epicard der hinteren Seite des rechten Ventrikels nahe der Spitze, ebenso das Epicard des linken Ventrikels nahe dem Vorhof und das Epicard des rechten Vorhofes ziemlich reichlich von grösseren und kleineren Blutungen durchsetzt. In beiden Ventrikeln geringe Mengen geronnenen Blutes.

Myocard gelblichbraun, bleicher, etwas morscher. Alle Klappenapparate intact.

Leber etwas grösser, ihre Ränder plumper, ihre Kapsel zart, ihre Oberfläche glatt, glänzend, stellenweise grössere, intensiv gelbe Flecke zeigend. Am Durchschnitte blutreicher, die acinöse Structur undeutlicher. Das Parenchym der erwähnten, gelblichen Partien durch entsprechend intensivere gelbliche Farbe vom übrigen Lebergewebe abgegrenzt.

Gallenblase ziemlich stark gefüllt von dunkler Galle, ihr Serosaüberzug von kleineren Blutungen durchsetzt.

Milz 18 *cm* lang, 5 *cm* dick, 11 *cm* breit, plump. Ihr Kapselüberzug zart, auf dem Durchschnitte das Parenchym vorquellend, wie feinst chagrinirt, blutreich, mässig weich.

Nebennieren klein, keine besonderen Veränderungen zeigend.

Beide Nieren plumper, etwas grösser, ihre Kapsel leicht abziehbar, zart, ihre Oberfläche glatt, glänzend. Rinde verbreitert, stärker gelblich gefärbt, ziemlich blutreich, von den Pyramiden gut abgrenzbar.

Schleimhaut des Beckens wenig blutreich.

Blase leer, ihre Schleimhaut blutarm.

Pankreas blutarm, ziemlich derb, gekörnt.

Digitized by Google

Im Magen geringe Mengen schwarzroth gefärbter, schleimiger Flüssigkeit. Die Schleimhaut desselben bedeckt mit blutiggelblichem Schleim und übersäet von zahlreichen, bis höchstens stecknadelkopfgrossen, distincten Blutungen.

Im Duodenum ziemlich reichliche, gallig gefärbte Massen, Schleimhaut gelockert, vereinzelte kleine Blutaustritte zeigend.

Die mesenterialen Lymphdrüsen an der Radix stärker prominent, flach, am Durchschnitte röthlich, saftreicher.

Im ganzen Dünndarm reichliche, flüssige, schleimige, intensiv gelblich gefärbte Chymusmassen. Die Schleimhaut des Dünndarms gelockert, blutreich.

Der Dickdarm enthält breiige, intensiv gelbliche Fäces. Seine Schleimhaut weniger blutreich, etwas gelockert, nur von vereinzelten Blutaustritten durchsetzt.

Die oberflächlichen inguinalen Lymphdrüsen der rechten Seite vergrössert, flach, über bohnengross, dunkler, am Durchschnitte deutlich grauröthlich, gesprenkelt, saftreicher. Das sie umgebende Bindegewebe nicht verändert. Die tiefen inguinalen derselben Seite im Allgemeinen in derselben Weise verändert, nur kleiner.

Die inguinalen Lymphdrüsen der linken Seite, und zwar sowohl die oberflächlichen als tiefen in gleicher Weise verändert, nur erscheint die tiefe Lymphdrüse am inneren Schenkelringe stark vergrössert, am Durchschnitte succulenter und saftiger als die übrigen.

Das Bindegewebe um die oberflächlichen inguinalen Drüsen linkerseits erscheint gelblich-sulzig-ödematös.

In der linken Achselhöhle ein fast faustgrosses Paquet, umgeben von gelblichem, sulzigen, zum Theile von Blutungen durchsetzten Bindegewebe, das auf dem Durchschnitte eine Reihe vergrösserter, abgrenzbarer Lymphdrüsen zeigt, die deutlich gelbröthlich gesprenkelt sind, stellenweise von schwarzrothen Blutungen durchsetzt erscheinen und von ihrer Schnittfläche ziemlich reichlichen, grauröthlichen, oft deutlich fadenziehenden Saft abstreifen lassen.

Die Intima der Vena axillaris dieser Seite von ziemlich reichlichen, distinct stehenden, hellroth gefärbten Blutungen durchsetzt.

In der Cubita des linken Armes keine Veränderungen, ebensowenig an der Hand.

Die Lymphdrüsen der rechten Achselhöhle sind in ähnlicher Weise verändert wie die inguinalen.

Bacteriologischer Befund.

1. Aussaaten aus der Galle bleiben steril.

2. Deckglaspräparate aus der Milz zeigen Pestbacillen in sehr reichlicher Menge, vorwiegend einzeln liegend, gut und bipolar gefärbt.

Die Aussaaten enthalten ebenfalls sehr reichlich Pestcolonien, ausserdem zwei Colonien von Bacillen der Coligruppe.

3. Eine tiefe inguinale Lymphdrüse der linken Seite zeigt mikroskopisch enorme Mengen von Pestbacillen, fast einem reichlichen Ausstrich einer Reincultur gleichend, vorwiegend einzeln liegend, gut und bipolar gefärbt, in ovalen oder länglich ovalen Formen.

4. Deckglaspräparate vom Bubo der linken Achselhöhle geben dasselbe Bild wie Nr. 3.

In den Aussaaten davon finden sich sehr reichlich Pestcolonien, ausserdem einige wenige Colonien einer nicht näher bestimmten Bacillenart (Verunreinigung).

In Deckglaspräparaten aus der 48 Stunden alten Cultur lassen sich an den Pestbacillen durch Behandlung der Präparate mit Essigsäure und nachträglicher Färbung mit verdünnter Gentianaviolettlösung schöne Kapselbilder darstellen.

Digitized by Google

Histologischer Befund.

1. Primärer Bubo aus der linken Axilla. Der histologische Befund desselben weicht in nichts von dem bei einem primären Bubo gewöhnlichen ab. Hervorgehoben sei, dass in dem vollständig von Leukocyten, Pestbacillen und Hämorrhagien infiltrirten Bindegewebe seiner Umgebung sich sehr reichliche, stark erweiterte und mit Bacillen und polynucleären Leukocyten ganz vollgepfropfte Lymphgefässe finden, deren Wand verbreitert und homogen ist.

Überall zahllose Pestbacillen vielfach ganz gleichmässig zu grossen Rasen angeordnet; viele besitzen Coccenform, dann sind sie ganz blass, oft bläschenartig oder schattenhaft gefärbt. An anderen Stellen liegen sie ungeordneter, in Diplobacillenform.

2. Schnitte durch mehrere bohnengrosse Lymphdrüsen aus der rechten Inguinalgegend zeigen hochgradige Hyperämie des Parenchyms. Die ziemlich engen Sinus enthalten zahlreiche, meist mononucleäre Leukocyten und grosse, epithelähnliche Zellen. Sonst kein besonderer pathologischer Befund. In den Blutgefässen ziemlich reichliche Pestbacillen, im Gewebe keine auffindbar.

3. Leber. Die Epithelien zeigen das gewöhnliche Bild ausgesprochener trüber Schwellung, die Capillaren sind stellenweise weit, mit Blut gefüllt, im Gewebe der Glisson'schen Kapsel kleine Herde kleinzelliger Infiltration. Im Blute der Capillaren und Gefässe ziemlich reichlich Pestbacillen.

4. Milz. Dieselbe ist ausserordentlich hyperämisch. Die Pulparäume vielfach erhalten, ihre Zellen untereinandergeworfen, wie desquamirt.

Überall zahlreiche polynucleäre Leukocyten. Die Follikel klein, an den Trabekeln nichts Auffallendes. Pestbacillen ziemlich zahlreich, meist extracellulär. Andere Bacterien nicht nachweisbar.

Epikrisis.

Die Lymphdrüsen der linken Achselhöhle sind zu einem hämorrhagischen Paquet vereinigt, das als primärer Bubo anzusehen ist. Die Umgebung ist starr hämorrhagisch und bacillär infiltrirt, in der Wand der Vena axillaris reichliche Blutungen. Von peripheren Lymphdrüsen sind die Halslymphdrüsen beiderseits längs der grossen Gefässe, die linke Tonsille, die rechtsseitigen axillaren, die mesenterialen und alle inguinalen Lymphdrüsen geschwollen, hyperämisch und mehr oder weniger saftig. Im Bindegewebe um die linksseitigen inguinalen Lymphdrüsen findet sich ebenfalls leichtes gelbliches Ödem. Blutungen finden sich in der Pleura, dem Epicard, in der Leberkapsel und der Gallenblasenwand und in der Schleimhaut des Magens, Duodenum und Dickdarmes. Bacteriologisch und histologisch erscheint der Fall als reine Pestinfection mit ungeheuren Mengen von Bacillen im primären Bubo und im Blute; desgleichen finden sich in Deckglaspräparaten einer tiefen inguinalen Lymphdrüse linkerseits enorme Mengen von Pestbacillen.

Fall 17/XLV.

Phankoo Nattuo, 5jähriges Hindumädchen, wurde am 14. April um 12 Uhr 30 Minuten Nachmittags, am III. Krankheitstage ins Spital aufgenommen und starb am 16. April, am V. Krankheitstage, um 6 Uhr 50 Minuten Abends.

Section am 17. April um 7 Uhr 30 Minuten Vormittags, ungefähr $12^1/_2$ Stunden post mortem.

Kindliches weibliches Cadaver, 97 *cm* lang, von gracilem Kochenbau, ziemlich gut genährt, Todtenstarre an den unteren Extremitäten gut ausgesprochen, Todtenflecke diffus an den hinteren Körperpartien.

Hornhäute getrübt, Conjunctiven blutarm, aus dem Munde und der Nase schaumige Flüssigkeit hervorquellend, Schleimhaut der Lippen blutarm.

Hals schlank, mässig lang, Thorax von entsprechender Länge und Breite, gut gewölbt. Abdomen etwas unter dem Niveau des Thorax.

Die Haut des ganzen Körpers, vorwiegend aber des Abdomen und der unteren Extremitäten übersäet von bis linsengrossen, unregelmässig begrenzten, in ihren Grenzen etwas verschwommenen, livid gefärbten, zarten Narben (überstandene Pocken).

Digitized by Google

Zu beiden Seiten des Halses entlang der Gefässe keine auffallend veränderten Drüsen tastbar, ebenso nicht in der rechten Axilla und in beiden Inguinalgegenden.

In der linken Axilla jedoch ein etwa wallnussgrosser Tumor, der prominirt und den hier befindlichen, zu einem Paquet vereinigten, nicht abgrenzbaren Lymphdrüsen entspricht. Die Haut über diesem Tumor etwas schwerer abhebbar und dicker sich anfühlend.

In der linken Cubita, wie auch an der linken Hand keine pathologischen Veränderungen tast- oder sichtbar.

An der Innenseite des rechten Oberschenkels, im oberen Drittel desselben, eine $5^1/_2$ *cm* lange und circa 1 *cm* breite, oberflächliche Excoriation, deren Ränder unregelmässig begrenzt und deren Grund mit eingetrockneten Blutkrusten bedeckt erscheint. Die Haut und das Unterhautbindegewebe in ihrer Umgebung nicht verändert.

Die weichen Schädeldecken blut- und fettarm. In denselben oberhalb der Nasenwurzel eine circa 3 *cm* lange Hämorrhagie.

Das Schädeldach misst im Längsdurchmesser 15 *cm*, im queren 12 *cm* und in der Peripherie 44 *cm*, ist symmetrisch, dünn, bis höchstens 3 *mm* an den dicksten Stellen, Spongiosa meist völlig erhalten.

Innenfläche glatt, glänzend, die Nähte erhalten.

Im oberen Sichelblutleiter geringe Mengen von Fibringerinsel.

Dura mater gut gespannt, zart und glänzend, durchscheinend. Die inneren Hirnhäute an der Basis und Convexität zart, mässig blutreich; Gefässe zartwandig, enge. Rinde gleichmässig breit, grauroth, das weisse Marklager von zahlreichen Blutpunkten durchsetzt, weicher.

Die Ventrikel nicht erweitert, ihr Ependym zart und glatt.

Stammganglien, Medulla, Pons und Kleinhirn ohne pathologische Veränderungen.

Zwerchfellstand beiderseits am unteren Rande der vierten Rippe. Das Unterhautbindegewebe an der linken Brustseite gelblich, ödematös und in der Gegend des Knorpelansatzes der drei ersten Rippen von mehreren confluirenden Blutungen durchsetzt.

Die Lymphdrüsen zu beiden Seiten des Halses entlang der Gefässe etwas vergrössert, kaum kleinbohnengross, jedoch stärker geröthet, auf ihrem Durchschnitte ist ziemlich reichlich röthlicher Saft abstreifbar.

Thymusdrüse vorhanden, jedoch ohne Veränderungen.

Schilddrüse klein, gekörnt, ziemlich derb und blutreich.

Eine Lymphdrüse der rechten Unterkiefergegend über haselnussgross, auf dem Durchschnitte sehr reichlich schleimigen, graugelben Saft gebend und roth und gelb gesprenkelt.

Beide Tonsillen etwas prominent, auf dem Durchschnitte saftreicher. Schleimhaut des Pharynx und der Epiglottis etwas stärker geröthet, die Follikel daselbst stärker prominent. Schleimhaut des Larynx und der Trachea blutarm. Zunge mit dickem, fuliginösen Belag bedeckt.

Linke Lunge frei, Pleurahöhle leer, Pleuraüberzug zart und glänzend. Die Lunge selbst ist allenthalben lufthältig, auf dem Durchschnitte blutreich, an den Bronchien keine Veränderungen.

Rechte Lunge in ihren vorderen und hinteren Partien durch bindegewebige Membranen angewachsen. Pleura daselbst verdickt, die Lunge ist ebenfalls lufthältig, bis auf einige kleinere, derbere Knötchen in den oberen Partien des Unterlappens, welche Knötchen aus graugelb aussehenden, kleinen, kaum stecknadelkopfgrossen Tuberkeln zusammengesetzt erscheinen. Im übrigen auch diese Lunge stärker blutreich.

Im Herzbeutel geringe Mengen klarer Flüssigkeit, derselbe zart.

Herz nicht vergrössert, schlaff, in beiden Ventrikeln geringe Mengen von Cruor- und Fibrinmassen, Myocard gelblichbraun, bleich, morscher.

Ductus thoracicus enge und leer.

Die Lymphdrüsen an der Bifurcation vergrössert, namentlich die der rechten Seite, derb, durchsetzt von einer gelblichweissen, aus kleineren Knötchen bestehenden Aftermasse.

Digitized by Google

Leber vergrössert, ihre Ränder etwas plumper, ihre Kapsel zart, Oberfläche glatt; auf dem Durchschnitte die acinöse Structur vollständig verwischt, das Parenchym gleichmässig gelblich, morscher.

Gallenblase wenig reichlich gefüllt mit dunkler, etwas zäher Galle.

Milz vergrössert, $8^1/_2$ *cm* lang, 6 *cm* breit, 2 *cm* dick, plumper, ihre Kapsel zart, auf dem Durchschnitte erscheint die Milz wie gesprenkelt, fein chagrinirt, Pulpa etwas vorquellend, Follikel deutlich sichtbar; im Allgemeinen nicht besonders weich.

Nebennieren etwas blutreicher. Nieren grösser, plumper, ihre Kapsel zart, ziemlich leicht abziehbar; Oberfläche von einzelnen unregelmässigen Einziehungen durchsetzt und ziemlich gleichmässig von kleineren, nicht besonders reichlich vorhandenen, punktförmigen Hämorrhagien übersäet. Rinde verbreitert, bleich, gelblich, von der etwas stärker blutreichen Marksubstanz deutlich abgrenzbar. Auf der Schnittfläche dieselben punktförmigen Hämorrhagien sichtbar.

Schleimhaut des Beckens und der Kelche etwas stärker geröthet. Schleimhaut der Blase blutarm.

Pankreas derbe, blutarm, gekörnt.

Die mesenterialen Lymphdrüsen im Allgemeinen geschwollen, jedoch nicht hochgradig verändert, meist distinct stehend, an der Radix auch zu einzelnen kleinen Paqueten vereinigt, ziemlich derbe, auf dem Durchschnitte jedoch saftreicher, oft gleichmässig, oft auch nur partienweise stärker geröthet.

Magen fast leer, seine Schleimhaut im Allgemeinen blutarm, Follikel namentlich am Fundus stärker vorspringend und an ihrer Kuppe etwas stärker geröthet.

Der ganze Dünn- und Dickdarm spärliche, gallig gefärbte Chymus- und Fäcalmassen und reichlich Spulwürmer enthaltend, Schleimhaut durchwegs blutarm, ohne Hämorrhagien, nur die Follikel in sehr geringem Grade stellenweise vergrössert.

Die inguinalen Lymphdrüsen, und zwar sowohl die oberflächlichen als tiefen, beiderseits vergrössert, oft über bohnengross, dunkler, distinct stehend, auf ihrem Durchschnitte grauröthlich gesprenkelt, sehr saftreich. Das sie umgebende Bindegewebe nicht weiter verändert.

Desgleichen verändert erscheinen die Lymphdrüsen der rechten Achselhöhle.

Der eingangs erwähnten Geschwulst der linken Achselhöhle entsprechend, findet sich daselbst ein etwa kindsfaustgrosser Tumor, bestehend aus einem Paquet vergrösserter und geschwollener Lymphdrüsen, die auf dem Durchschnitte dieses Tumors noch abgrenzbar erscheinen, zum Theile vollständig hämorrhagisch, derb infiltrirt sind, zum Theile mehr gelblich-röthlich, weicher und morscher erscheinen. Das sie umgebende Bindegewebe ist sulzig-ödematös, zum Theile hämorrhagisch infiltrirt. Diese hämorrhagische Infiltration setzt sich nach der vorderen Brustseite zu bis gegen die Mittellinie fort. Auch entlang der Gefässe des linken Oberarmes erscheint das Bindegewebe leicht ödematös, und es finden sich etwa in der Mitte des linken Oberarmes zwei (und in der linken Cubita eine) fast bohnengrosse, dunkel aussehende, auf dem Durchschnitte gelblich-röthlich erscheinende Lymphdrüsen.

Die am 15. April, am III. Krankheitstage vorgenommene bacteriologische Blutuntersuchung ergab mässig reichliche Reinculturen von Pestbacillen.

Bacteriologischer Befund.

1. In der Milz finden sich mikroskopisch reichlich Pestbacillen, meist einzeln, seltener als Diplobacillen, fast ausschliesslich extracellulär gelagert; vorwiegend in grösserer, oft auch plumperer, jedoch gut und bipolar gefärbter Stäbchenform; neben dieser sieht man aber auch ziemlich viele blassgefärbte, rundliche, meist grosse Formen und Ringformen. In geringer Anzahl finden sich ausserdem noch Coccen als Diplococcen und seltener in kurzen Ketten, meist von Lanzettform.

Die Aussaaten enthalten mässig reichlich Colonien von Pestbacillen und in etwas grösserer Menge solche des Diplococcus pneumoniae, ausserdem 5 bis 6 Colonien von Bacillen der Coligruppe.

Digitized by Google

2. Deckglaspräparate aus dem Bubo der linken Achselhöhle zeigen wenig reichlich typische, gut gefärbte Pestbacillen, dagegen sehr reichlich schlecht tingirte Formen und grössere rundliche, schattenhaft aussehende Gebilde, die, aus den verschiedenen Übergangsformen zu schliessen, als degenerirte Pestbacillen anzusehen sind.

3. Aussaaten aus der Galle ergeben eine spärliche Reincultur von Pestcolonien (3 Col.).

4. Deckglaspräparate aus einer mesenterialen Lymphdrüse zeigen reichlich Pestbacillen, einzeln und als Diplobacillen, in theils typischen, theils schlecht gefärbten rundlichen, bläschenförmigen Formen, ausserdem Coccen in spärlicher Menge, als Diplococcen oder in kurzen Ketten, von schöner Kapsel umgeben.

Histologischer Befund.

1. Schnitte aus dem primären Bubo der linken Axilla. Derselbe bietet mikroskopisch das gewöhnliche Bild eines primären Bubo. Die Lymphdrüse ist unter Bacterieninfiltration vollständig zu Grunde gegangen und von Hämorrhagien durchsetzt. Das Gewebe ist zum grössten Theile necrosirt, entweder findet man noch schwach mit Eosin gefärbte undeutliche Zellleiber ohne Kern oder reichlichen Körnchenzerfall der Kerne. Die Gefässe zeigen überall die typische Veränderung in ausgezeichneter Weise, sie sind von einem Netzwerk homogener Balken umgeben, das auch die Gefässwand durchsetzt und derselben häufig auch nach innen gegen das Lumen zu angelagert erscheint, oder letzteres vollständig erfüllt.

Die erhaltenen Leukocyten sind meist polynucleärer Form. Auch die Bindegewebskapsel ist nur schwer mehr abgrenzbar, das Binde- und Fettgewebe der Umgebung von enormen Bacterienmassen, sehr zahlreichen polynucleären Leukocyten und Blutungen infiltrirt.

Die Bacterienmassen bestehen vor Allem aus Pestbacillen, die meist die coccenartige oder bläschenähnliche Form besitzen, manchmal mehr einzeln oder in kleineren Haufen, manchmal in grossen Rasen beieinander liegen. Sie liegen zahlreich innerhalb von Lymphgefässen, ausserordentlich reichlich in der Umgebung derselben und durchdringen überall die Wand derselben. Wo der Gewebszerfall am reichlichsten ist, finden sie sich nur sehr spärlich. Ausserdem finden sich zahlreiche lanzettförmige Diplococcen ebenfalls reichlich in Blutgefässen, die sich nach Gram-Weigert intensiv blau färben.

2. Eine etwa linsengrosse Lymphdrüse von der Beugeseite des linken Oberarmes ist ausserordentlich hyperämisch; zahllose Capillaren sind erweitert und mit Blut gefüllt. Sowohl die Randsinus wie die mehr central gelegenen Sinus erweitert und von bläulich sich färbenden Bacterienmassen vollgefüllt, zwischen denen oft spärliche Leukocyten und grosse Sinuszellen erhalten sind. Die Kapsel nicht weiter verändert, auch das umgebende Fettgewebe nicht, jedoch sind die Blut- und Lymphgefässe desselben stark erweitert, letztere mit Leukocyten und Bacterien vollgefüllt. Dieselben besitzen — bei starker Vergrösserung betrachtet — meist die Form kurzer plumper Diplobacillen, die sich gut färben, nicht nur sehr zahlreich in den Sinus, sondern auch in den Lymphgefässen und -Spalten und im Blute sich vorfinden. In letzterem ausserdem reichliche lanzettförmige Diplococcen, die sich nach Gram-Weigert nicht entfärben.

3. Eine bohnengrosse Lymphdrüse von der linken Halsseite ergibt ungefähr denselben Befund, wie die vorstehende; nur ist die bacilläre Infiltration noch reichlicher. Auf mit Methylenblau gefärbten Schnitten finden sich geradezu enorme Mengen von Pestbacillen, die die ganze Lymphdrüse infiltriren. Lymphgefässe in der Peripherie derselben sind ganz vollgepfropft von denselben. Sie liegen auch vielfach intracellulär, auch innerhalb der Endothelien der Lymphgefässe. Auch innerhalb von Blutgefässen sind sie reichlich vorzufinden. Ferner finden sich grosse Haufen von Diplococcen, die auch kürzere Ketten bilden, sowohl in den Blutgefässen als auch in den Randsinus.

4. Ganz ähnlichen Befund ergibt eine überbohnengrosse Lymphdrüse der linken Inguinalgegend. Besondere Veränderungen der Kapsel oder des pericapsulären Bindegewebes fehlen, desgleichen mit Bacterien angepfropfte Lymphgefässe. Doch ist die Lymphdrüse hochgradig hyperämisch.

Digitized by Google

Auch der Bacterienbefund ist insoferne derselbe, als in den Blutgefässen neben Pestbacillen reichliche Diplococcen mit Lanzettform aufzufinden sind.

5. Eine etwa olivengrosse, mesenteriale Lymphdrüse zeigt die gewöhnliche Hyperämie und Erweiterung der Sinus, deren stark angeschwollene Zellen häufig als Zeichen der Degeneration ein granulirtes oder tröpfchenhältiges Protoplasma besitzen.

Sonst ergibt sich histologisch kein neuer bemerkenswerther Befund. In den Sinus allenthalben mässig reichliche intracellulär liegende, sehr blass gefärbte Pestbacillen. Auch im Blute der Gefässe spärliche neben reichlichen, zu zweien oder zu kurzen Ketten angeordneten Coccen von mehr lanzettförmiger oder rundlicher Gestalt, die nach der Gram-Weigert'schen Methode leicht färbbar sind.

6. Milz. Dieselbe ist wie gewöhnlich hämorrhagisch und von reichlichen polynucleären Leukocyten infiltrirt. Die Trabekel breit, etwas verquollen, die Follikel gross. Irgendwelche necrotische Herde fehlen.

Nach Methylenblaufärbung finden sich Pestbacillen ziemlich spärlich, sehr blass gefärbt und fast immer intracellulär. Hingegen sind die schon bei anderen Organen beschriebenen Coccen sehr reichlich, besonders im Lumen kleiner Gefässe.

7. Die Leberepithelien sehr gross und plump, nicht von einander abgrenzbar, ihre Kerne ebenfalls sehr gross und sehr blass gefärbt. Die Capillaren enge, wenig mit Blut gefüllt. In denselben reichlich, häufig zweifellos innerhalb der Endothelien liegende Pestbacillen, spärlichere Coccen.

8. Niere. Die Epithelien ebenfalls stark degenerirt, die Glomeruli gross und blutreich, an manchen Stellen die Harncanälchen mit Blut vollgefüllt. In den Capillaren sehr zahlreiche Coccen, manchmal sind sie von denselben ganz ausgefüllt. Pestbacillen sind nur spärlich nachweisbar.

Epikrisis.

In der linken Axilla findet sich ein hämorrhagisches, kindsfaustgrosses Drüsenpaquet, das als primärer Bubo anzusprechen ist, an der Beugeseite des linken Oberarmes einige erbsengrosse Lymphdrüsen mit den Zeichen frischer Pestinfection (vom primären Bubo aus, zugleich mit der Ausbreitung des Ödems und der Hämorrhagien).

Weiterhin finden sich beträchtliche Schwellungen an beiden Tonsillen und den Follikeln des Zungengrundes, leichte Schwellung an den Lymphdrüsen zu beiden Seiten der grossen Halsgefässe und an einer Lymphdrüse der rechten Unterkiefergegend. Ausserdem sind die rechtsseitigen axillaren, inguinalen und mesenterialen Lymphdrüsen hyperämisch und saftiger.

Sowohl histologisch als culturell finden sich neben Pestbacillen in wechselnder Menge in allen untersuchten Organen Diplococcen, es handelt sich demnach um eine Misch- oder Secundärinfection durch den Diplococcus pneumoniae, die auch hier aller Wahrscheinlichkeit nach von den durch metastatische Pestinfection geschwollenen Tonsillen ausgeht; dafür spricht die auffallend hervortretende Veränderung der einen Lymphdrüse der rechten Unterkiefergegend, die zweifellos durch die stärkere locale Diplococcenthätigkeit bedingt ist. Blutungen finden sich nur im Periost des Stirnbeins und in der Rinde der Nieren.

Ausserdem finden sich Herde chronischer Tuberkulose im Unterlappen der rechten Lunge und in den bronchialen Lymphdrüsen.

Fall 18/XLVIII.

Bayio Aranjee,[1] 25jähriges Hinduweib, Fabriksarbeiterin, wurde ins Spital am 16. April, am V. Krankheitstage aufgenommen und starb am 18. April, am VII. Krankheitstage um 10 Uhr Vormittags.

Section am selben Tage um 11 Uhr 30 Minuten Vormittags, $1^1/_2$ Stunden post mortem.

---

[1] Vergl. Krankengeschichte II. A. p. 17.

Digitized by Google

Weibliches Cadaver, 155 *cm* lang, von gracilem Knochenbau und schwächlicher Musculatur, mässig gut genährt, Todtenstarre im Beginne, Todtenflecke ganz spärlich.

Hornhäute durchsichtig, glänzend, Pupillen beiderseits über mittelweit, gleich. An beiden Conjunctiven und zwar an den Lidern und dem Bulbus frische confluirende Blutaustritte. Mund- und Lippenschleimhaut leicht cyanotisch, Zähne wohl erhalten und gesund.

Beiderseits die Lymphdrüsen in der Gegend des Ansatzes des Sterno-cleido-mastoideus am Processus mastoideus als harte, über haselnussgrosse Tumoren tastbar, die verschieblich erscheinen. Halz kurz und kräftig. In den Gruben ober und unter dem Schlüsselbein nichts Auffallendes tastbar. In der rechten Axilla eine harte, olivengrosse, verschiebliche Drüse tastbar.

Der rechte Ober- und Vorderarm beträchtlich dicker als der linke. Haut pastös und verdickt, nur in dicken Falten und wenig abhebbar, ödematös, so dass der Fingereindruck schon bei leichtem Druck stehen bleibt.

Dieses Ödem reicht bis zur Handwurzel. Die Haut an der Innenseite des oberen Drittels des Oberarmes dunkelbraunroth pigmentirt. Ferner an der Innenseite des Oberarmes zwei Querfinger oberhalb des inneren Humerusknöchels eine etwa 2 *cm* im Durchmesser haltende, rundliche Hautstelle, über welcher die Epidermis fehlt und das Corium schwarzbraun vertrocknet ist (Nativsalbe). In der Umgebung dieser Stelle lässt sich die ebenso gefärbte Epidermis in Fetzen abziehen und zeigt ein saftiges, gelblich-röthlich feinst gesprenkeltes, blossliegendes Corium (vergl. Tafel III).

In der Wand der aufgeschnittenen rechten Vena brachialis zahlreiche confluirende Blutaustritte.

Gerade entsprechend dem inneren Humerusknöchel eine ganz oberflächliche, circa guldenstückgrosse Blutung.

Auf dem Durchschnitte durch die früher beschriebene Stelle zeigt sich in der Tiefe im Fettgewebe ober der gemeinsamen Muskelfascie eine circa haselnussgrosse, braunrothgefärbte Lymphdrüse mit lichterer, gelblich-rother Rinde, welche eingebettet erscheint in starr, serös-blutig infiltrirtes Bindegewebe im Umkreise von mehreren Centimetern (vergl. Tafel VII, Fig. 3 und 3a).

In weiterer Entfernung von der Drüse selbst stehen die einzelnen punktgrossen Blutungen mehr distinct in reichlich, gelblich sulzig durchtränktem Bindegewebe. Dasselbe gelblich sulzige Ödem reicht nach abwärts bis zur Handwurzel, nach aufwärts bis in die Gegend der axillaren Lymphdrüsen. Dieselben sind zu einem circa taubeneigrossen Paquet vereinigt, die einzelnen hart, alle noch abgrenzbar, in ödematöses Bindegewebe gehüllt. Auf dem Durchschnitte ergiesst sich trüber Saft, der sich leicht von der Schnittfläche abstreifen lässt. Die einzelnen Drüsen gelblichgrau, stark prominent. Dasselbe Ödem, von punktförmigen Blutaustritten durchsetzt, zieht sich längs des Latissimus dorsi bis handbreit unterhalb der rechten Mamilla nach abwärts.

Ungefähr in der Mitte des linken Vorderarmes über der äusseren Kante des Radius eine über erbsengrosse, prominente, im Centrum etwas eingesunkene Beule, die hart, gut abgrenzbar und mit der Haut verschieblich ist.

Auf dem Durchschnitte erscheint das subcutane Bindegewebe im Bereiche dieser Beule reichlich durchsetzt von gelblicher Flüssigkeit und zahlreichen punktförmigen Blutaustritten. Das weiterhin umgebende Bindegewebe ebenfalls stark ödematös.

An der rechten oberen Extremität keine Spur einer Verwundung oder Narbe, ebenso an der linken.

Die weichen Schädeldecken fett- und blutarm. Schädeldach länglich-oval, symmetrisch. Im Periost des linken Scheitelbeines Gruppen von Blutaustritten. Der Längsdurchmesser des Schädeldaches 17 *cm*, der quere 12 *cm* und die Peripherie 48 *cm*. Schädelknochen compact, 4 bis 5 *mm* dick, Nähte erhalten, Innenfläche bedeckt von älteren weissen Schwangerschaftsosteophyten. Furchen und Gruben seicht.

Dura mater zart, durchscheinend, gut gespannt, beiderseits glatt, glänzend. Im Sichelblutleiter reichliche, halbgeronnene Blutmassen.

Meningen an der Gehirnbasis zart, sehr blutarm, ziemlich stark durchfeuchtet. Gefässe zartwandig, enge. Rinde gleichmässig breit, graugelb, im Marklager sehr spärliche Blutpunkte, dasselbe von ziemlich fester

Digitized by Google

Consistenz; Ventrikel enge, Ependym zart, Stammganglien ebenfalls sehr blutarm; sonst nichts Pathologisches.

Schilddrüse klein, blutarm, gekörnt, colloid.

Die Lymphdrüsen in beiden Submaxillargruben beträchtlich vergrössert, über bohnengross, isolirt, hart. Von aussen erscheinen sie gelblich-grau, mit kleinsten Blutungen bedeckt, auf dem Durchschnitte saftig, vorquellend.

Die Lymphdrüsen zu beiden Seiten der Vena jugularis beiderseits bis über haselnussgross, röthlichgelb, nicht gut isolirt, weicher, auf dem Durchschnitte stark vorquellend oder medullar weich, reichlich Saft gebend, zum Theile zerfliesslich weich.

In der Intima der rechten Jugularvene reichliche, bis stecknadelkopfgrosse Blutaustritte. An einer linsengrossen Stelle in der Mitte derselben die Intima gelblich verfärbt, prominent, von einem röthlichen Hof umgeben; das die Vene und die Lymphdrüsen ihrer Umgebung einschliessende Bindegewebe reichlich blutig infiltrirt, und zwar bis ins Jugulum und die Fossa supraclavicularis, wo sich auch ebenso veränderte Lymphdrüsen finden.

Spärlichere Blutungen finden sich in der linken Vena jugularis.

Entsprechend dem früher erwähnten, fast wallnussgrossen Tumor in der Gegend des Ansatzes des linken Sterno-cleido-mastoideus findet sich eine längliche, über olivengrosse, harte Lymphdrüse, die, auf dem Durchschnitte vorquellend, ungemein saftreich, gelblich-röthlich gesprenkelt, granulirt, zum Theile schwarzroth und von Blutungen durchsetzt ist.

Schleimhaut des weichen Gaumens und des Pharynx verdickt, gelblich-röthlich, wie necrotisch oder verätzt aussehend, an manchen Stellen wie in dicke Falten gelegt und eigenthümlich gefeldert erscheinend, die einzelnen Felder den confluirten Follikeln entsprechend.

In der nächsten Umgebung beider Tonsillen die Schleimhaut ödematös, blutreich, hämorrhagisch.

Beide Tonsillen wie ausgefressen, der Geschwürsgrund mit gelblich-grünen fest anhaftenden Membranen belegt.

Die Follikel am Zungengrunde, dem Kehldeckel gegenüber, als ein länglicher Plaque vorspringend, der sehr hart ist, und in dem sich die einzelnen, oft halbkugelförmig sich vorwölbenden Follikel abgrenzen lassen, dieselben mit gelben, etwas missfärbigen Membranen bedeckt.

Allenthalben zerstreut finden sich in der Schleimhaut entweder ganz begrenzte oder mit einander confluirende Blutaustritte.

Das stärkste Schleimhautödem findet sich in der Gegend der grossen Zungenbeinhörner, ebenfalls durchsetzt von zahlreichen Blutaustritten, das sich vom linken Zungenbeinhorn auf die ary-epiglottische Falte zu fortsetzt, so dass der linke Sinus piriformis fast vollständig verstrichen ist und die Schleimhaut der linken Wand des Kehlkopfvorraumes bis gegen die Mittellinie vorgebaucht ist. (Vergl. Tafel VI, Fig. 1.)

Die rechte ary-epiglottische Falte etwas weniger ödematös.

Um die Follikel an der Innenfläche der Epiglottis frische Blutaustritte.

Zwerchfellstand beiderseits am unteren Rande der vierten Rippe.

Die Lymphdrüsen des vorderen Mediastinalraumes in stark ödematöses und von Blutungen durchsetztes Bindegewebe gehüllt, sie selbst flach, fast guldenstückgross, lebhaft gelblichroth gesprenkelt, auf dem Durchschnitte vorquellend, ungleichmässig granulirt, reichlich saftgebend.

Herzbeutel, entsprechend der Herzkrone, linkerseits und rechterseits von den Lungenrändern bedeckt und an einer über guldenstückgrossen Stelle mit ihnen leicht verklebt, von frischen, kleinen Blutaustritten gesprenkelt, verdickt, am Durchschnitte von röthlich-gelbem Infiltrat durchsetzt. Das Binde- und Fettgewebe in der Umgebung des Pericards lebhaft roth, von bis linsengrossen Blutungen gefleckt.

Linke Lunge nur in einem ganz kleinen Bezirke durch derbe Bindegewebsmembranen mit dem Thorax verwachsen. Oberlappen lufthältig, an seiner Pleura Gruppen von Ecchymosen. Nur im Bereiche von ziemlich zahlreichen, bis über erbsengrossen Herden erscheint die Pleura dunkelblutroth, getrübt, im Centrum dieser Herde gelblich gefärbt, das darunter liegende Lungengewebe luftleer, derb infiltrirt.

Digitized by Google

Auf dem Durchschnitte ist ein solcher immer ganz peripherisch im Lungengewebe sitzender Herd, im Centrum röthlichgelb, deutlich fein granulirt und prominent, von rothem hämorrhagischen Hof umgeben.

Die Pleura des Unterlappens an einer handtellergrossen Fläche der äusseren hinteren Lungenoberfläche von zahllosen, grösstentheils confluirenden Blutungen durchsetzt, die Pleura zum Theile von feinsten Membranen belegt, zum Theile rauh, wie gestichelt, an einer anderen, noch mehr nach hinten gelegenen, mehrere Centimeter langen, 2—3 *cm* breiten Stelle erscheint sie von frischen Blutaustritten dunkelblutroth und von feinen Fibrinmembranen belegt.

Entsprechend den infiltrirten Antheilen ist der Unterlappen von zahlreichen, ebenfalls bis erbsengrossen, luftleeren Herden durchsetzt, die ebenfalls ein mehr prominentes, röthlichgelbes Centrum besitzen. Sonst fühlt er sich lufthältig an.

Im übrigen ist der Oberlappen mässig blutreich, stärker durchfeuchtet. Der Unterlappen sehr blutreich, etwas collabirt.

Pleura parietalis rechterseits von zahlreichen confluirenden, bis über thalergrossen Blutungen durchsetzt.

In beiden Pleurahöhlen blutig-seröse Flüssigkeit.

Rechte Lunge in analoger Weise verändert, nur die Pleura des Unterlappens von noch reichlicheren Blutungen durchsetzt, mit reichlichen Fibrinmembranen belegt und die ganze Lunge von zahlreichen, ebenfalls nicht über haselnussgrossen, peripherisch sitzenden Herden durchsetzt.

An der Innenfläche des Herzbeutels sehr zahlreiche, verschieden grosse Gruppen von Blutungen. Am fettarmen Epicard über der Aorta und Arteria pulmonalis zahlreiche, schwarzrothe confluirende Blutungen, auch über den Lungenvenen und der unteren Hohlvene.

Herz klein, schlaff. Im linken Ventrikel ziemlich reichliche Cruormassen. Am äusseren Zipfel der Mitralklappe an zwei Stellen bis zu 3 *mm* lange, gelblichrothe, warzige Excrescenzen, in der Umgebung der grösseren eine kleine frische Blutung im Endocard.

Im rechten Ventrikel spärliche Fibrinmassen, alle Klappenapparate schlussfähig, das Herzfleisch stark erbleicht und morscher.

Leber gross, plump, vordere Ränder abgerundet, etwas schlaffer, Oberfläche glatt, von graubrauner Farbe, etwas undeutlicher Läppchenzeichnung, ziemlich blutreich.

Milz 12 *cm* lang, 8 *cm* breit, circa 3 *cm* dick, weicher, auf dem Durchschnitte dunkelblutroth, weich, leicht vorquellend, Follikel als dunkelgraurothe Punkte erkennbar, Stroma vermehrt, Pulpa sehr wenig ausstreifbar.

Gallenblase sehr klein, Wand ziemlich dick. Nebennieren nicht besonders verändert.

Beide Nieren gross und plump, sehr schlaff, Kapsel leicht abziehbar, Oberfläche glatt, aber durch setzt von ziemlich zahlreichen stecknadelkopfgrossen, etwas prominirenden Blutungen, die ein gelbliches Centrum besitzen. Nierenrinde verbreitert, lichtgelb, von den Pyramiden, die verbreitert, und an ihrer Peripherie wie gefasert erscheinen, gut abgesetzt, Glomeruli prominent.

Schleimhaut des Nierenbeckens geschwollen und injicirt.

Harnblase contrahirt, einige Tropfen gelben Urins enthaltend, Schleimhaut röthlich.

Uterus kräftig, seine Schleimhaut dünn, beide Adnexe frei, Ovarien glatt, gross, blutreich, im linken ein Paar erbsengrosse Cysten.

Die mesenterialen Lymphdrüsen alle vergrössert, flach, prominent, grauroth, über erbsengross, blutreich, auf dem Durchschnitte ziemlich reichlichen Saft gebend.

Im Magen reichlich gallig gefärbter Schleim. Schleimhaut von reichlichen Blutungen durchsetzt, die zu Gruppen confluiren, und belegt von gallig gefärbten, derselben ziemlich fest anhaftenden, schleimigen Massen. Bei Entfernung derselben gehen die oberflächlichen Schleimhautschichten mit, so dass die lebhaft rothen Blutungen blossliegen.

Schleimhaut des Duodenum etwas geschwollen, gallig imbibirt.

Im Jejunum sehr zahlreiche, längs der Falten angeordnete, bis hanfkorngrosse Gruppen von Blutungen.

Digitized by Google

Die Follikel und Plaques nicht besonders verändert.

Im Ileum reichliche, gallig gefärbte Chymusmassen, spärlichere Blutaustritte.

Im Dickdarm breiige Fäcalmassen, in seiner Schleimhaut ebenfalls reichliche Blutaustritte, die sich auch im Colon descendens und im Enddarm finden. Follikel sehr zahlreich, prominent, nicht weiter pathologisch verändert.

Die oberflächlichen Lymphdrüsen in beiden Inguinalgegenden etwas vergrössert; einige röthlich gefleckt. Etwas mehr geschwollen sind die tiefen inguinalen, besonders die am inneren Schenkelringe, diese auch saftiger und mehr vorquellend am Durchschnitte.

Die Lymphdrüsen in der linken Axilla bis haselnussgross, hart, graugelb, ihre Bindegewebskapsel von reichlichen Blutpunkten durchsetzt, auf dem Durchschnitte saftig, gleichmässig grau, etwas schleimig.

In der rechten Poplitea eine haselnussgrosse Lymphdrüse, grauroth, hart, auf dem Durchschnitte ausnehmend saftig.

Die iliacalen Lymphdrüsen nicht verändert. Die retroperitonealen (lumbalen) Lymphdrüsen nur etwas grösser, hart, gelblich.

Im rechten Kniegelenke ist die Synovialflüssigkeit vermehrt, gelblich, schleimig. Synovia lebhaft roth.

Die Brustdrüse auf dem Durchschnitte grau, gelappt, blutarm.

Das Knochenmark des rechten Femur in seiner oberen Hälfte roth, nach unten zu lichter roth werdend, in der unteren Hälfte nur stellenweise röthliche Flecken.

Die bronchialen Lymphdrüsen anthracotisch.

Pankreas gelblich, derb, gekörnt.

Die am 16. April, am V. Krankheitstage vorgenommene bacteriologische Blutuntersuchung ergab mässig reichliche Colonien von Pestbacillen und drei Colonien verunreinigender Stäbchen.

Das Sputum vom 16. April zeigt mikroskopisch sehr reichlich Pestbacillen und spärlicher Kettencoccen, während die Aussaaten keine Pestcolonien nachweisen liessen.

Bacteriologischer Befund.

1. In Deckglaspräparaten der Lymphdrüse aus der rechten Cubita sieht man ziemlich reichlich Pestbacillen, vorwiegend als blassgefärbte, rundliche Gebilde, spärlicher in gut und bipolar tingirten, ovalen oder länglichen Formen.

2. Deckglaspräparate von dem Gewebssafte des infiltrirten Bindegewebes um die rechte Cubitaldrüse zeigen mikroskopisch reichlich Pestbacillen in typischer Form, einzeln oder als Diplobacillen, geringer an Zahl blassgefärbte, rundliche und Ringformen.

3. Eine erweichte Lymphdrüse der rechten Achselhöhle zeigt mikroskopisch wenig Pestbacillen, theils in typischer Form, theils als blassgefärbte, rundliche Formen. Andere Bacterien sind nicht nachweisbar.

4. Präparate aus der Pestbeule am linken Vorderarme zeigen sehr reichlich Pestbacillen, sowohl in gut und bipolar gefärbten, als auch blässer tingirten, rundlichen oder wie gebläht aussehenden grösseren Formen.

5. Deckglaspräparate einer linken saftreichen Axillarlymphdrüse enthalten gleichfalls reichlich Pestbacillen, jedoch spärlicher in blass gefärbten, degenerirten Formen.

Die Aussaaten davon zeigen reichlich Colonien des Pestbacillus und vier Colonien des Staphylococcus pyogenes albus.

5a. Eine andere linke Axillarlymphdrüse zeigt mikroskopisch reichlich Pestbacillen, vorwiegend in typischen Formen, einzeln, als Diplobacillen, auffallend häufig auch in grösseren oder kleineren Häufchen, vereinzelt in kurzen Fäden.

Digitized by Google

6. In einer erweichten Lymphdrüse der rechten Halsseite finden sich mikroskopisch sehr reichlich Streptococcen meist in sehr langen Ketten und spärlicher Diplococcen von Lanzettform, ausserdem wenig reichlich Pestbacillen, seltener gut gefärbt, häufiger in blassgefärbten, rundlichen Formen.

7. Abstreifpräparate vom Belage der Follikel im Pharynx enthalten ein reichliches Bacteriengemenge; vorherrschend darin sind Coccenformen, zum Theile vom Typus des Streptococcus, zum Theile als Diplococcen oder zu Häufchen angeordnet, spärlicher Stäbchen verschiedener Form und Grösse. In mässig reichlicher Menge finden sich Bacillen vor, die in Form, Anordnung und Färbeverhalten völlig den Pestbacillen gleichen und daher auch als solche angesprochen werden müssen.

8. In der endocarditischen Auflagerung der Valvula bicuspidalis konnten mikroskopisch Bacterien nicht nachgewiesen werden.

Die Aussaaten — wozu das Material nicht unter sterilen Cautelen verarbeitet werden konnte — zeigen mehrere Colonien verschiedener Bacterienformen, unter denen jedoch Pestbacillen sicher nicht vorhanden waren.

9. Präparate aus einem embolischen Herde der rechten Lunge zeigen sehr reichlich Pestbacillen, zum grössten Theile in gut und bipolar gefärbten, ovalen Formen, zum geringeren Theile als schlecht tingirte, rundliche Gebilde.

Die Aussaaten enthalten sehr reichlich Pestcolonien, spärlicher — doch auch noch reichlich — Colonien des Staphylococcus pyogenes albus. Die Pestcolonien erscheinen im Wachsthum gegenüber den anderen Aussaaten desselben Falles stark zurückgeblieben.

10. Aussaaten aus der Galle zeigen sehr reichlich und ausschliesslich Pestcolonien.

11. In der Milz finden sich mikroskopisch weniger reichlich Pestbacillen, meist in typischen, gut gefärbten Exemplaren, und spärlich Gebilde, die jedoch nicht mit Sicherheit als Coccen angesprochen werden können.

In den Aussaaten gehen ebenfalls nur in geringer Anzahl Pestcolonien an, reichlicher Colonien des Staphylococcus pyogenes albus.

12. In Abstreifpräparaten von der Magenschleimhaut (über den Blutungen) sieht man reichlich grössere, plumpe Bacillen, daneben spärlicher typische Pestbacillen, theils in gut, theils in schlecht gefärbten Formen.

13. Präparate aus der rechten Popliteallymphdrüse zeigen reichlich Pestbacillen, vorwiegend als ovale oder längliche, gut und bipolar gefärbte Formen.

14. Aussaaten aus einer mesenterialen Lymphdrüse enthalten sehr reichlich Colonien des Pestbacillus und 3 Colonien des Staphylococcus pyogenes albus.

Histologischer Befund.

1. Schnitte aus dem primären Bubo der rechten Axilla. Im weiten Umkreise ist das umgebende Fettgewebe von Pestbacillen und polynucleären Leukocyten dicht infiltrirt. Zahlreiche erweiterte Lymphgefässe finden sich in demselben.

Viele Gewebsspalten sind von homogen geronnener Ödemflüssigkeit erfüllt, die Kapsel nirgends mehr in Folge der dichten Infiltration abgrenzbar.

Das adenoide Gewebe unter enormer Bacilleninfiltration zu Grunde gegangen. Polynucleäre Leukocyten sind sehr reichlich, häufig findet sich Körnchenzerfall der Kerne. Im Centrum der Lymphdrüsen ausserdem über grosse Strecken verbreitet Kernschwund der Zellen, die als blassrothe Scheiben erhalten sind. Sehr auffallend sind die Veränderungen an den Gefässen. (Vergl. Tafel XI, Fig. 2.) An grösseren sieht man noch die Endothelien erhalten, gross, ihre ebenfalls sehr grossen Kerne färbbar, aber sehr blass. Im Übrigen ist dieses Endothelrohr von einem breiten Netzwerk von groben, starkglänzenden, homogenen Balken umgeben, das stark mit Eosin gefärbt, gegen die Peripherie zu immer feiner und undeutlicher werdend, sich allmählig verliert.

Digitized by Google

In den Maschen polynucleäre Leukocyten und in der Umgebung meistens grosse Mengen von Bacillen. Andererseits bemerkt man im Lumen von zum grössten Theile mit Blut gefüllten Gefässen, der vollständig erhaltenen Gefässwand dieselben homogenen Balken angelagert, oder die Gefässwand von denselben durchsetzt, oder in dieselben umgewandelt. Besonders an vielen Capillaren sieht man nicht nur die Wand derselben von derartigen homogenen Balken und Schollen gebildet, sondern auch am Querschnitte das Lumen von ihnen erfüllt. Im umgebenden Fettgewebe sind dieselben länger.

Auf mit Methylenblau gefärbten Schnitten enorm zahlreiche Pestbacillen fast durchgehends in Diplobacillenform, häufig innerhalb sehr grosser, einkerniger Zellen, deren Protoplasma Fetttröpfchen enthält Andere Bacterien nicht nachweisbar.

2. Drüse aus der rechten Cubita. Dieselbe ergibt denselben Befund wie die vorstehende. Die überaus reichliche Bacillen-, Leukocyten- und Blutinfiltration reicht besonders weit in die Umgebung, auch zwischen die Bündel der quergestreiften Musculatur hinein. Was den Bacillenbefund betrifft, so ist ihre Menge eine geradezu enorme. Sie haben fast durchwegs Coccenform und liegen in grossen Rasen bei einander. Deutlich tritt die verschiedene Grösse und Färbbarkeit hervor.

3. Bohnengrosse Lymphdrüse aus der linken Regio parotidea. Das Binde- und Fettgewebe der Umgebung derselben von nur wenig Ödem durchsetzt, die Kapsel nicht verändert, das Parenchym nur wenig hyperämisch, die Sinus deutlich erweitert, voll von den grossen, zum Theile Fetttröpfchen führenden Sinuszellen und polynucleären Leukocyten. Enorme Mengen von Pestbacillen vorwiegend in den Sinus durchwegs als gut gefärbte Diplobacillen, häufig in ganz ungewöhnlich dichten Haufen, auch intracellulär. Keine anderen Bacterien aufzufinden.

4. Schnitte durch eine kleinhaselnussgrosse Lymphdrüse und die Wand der Vena jugularis dextra (welche makroskopisch gelblich verfärbt aussah und der die genannte Lymphdrüse angelagert ist) zeigen an Stelle des Lymphdrüsenparenchyms grosse, unregelmässig angeordnete Haufen von Bacterien, zwischen denen dicht von polynucleären Leukocyten infiltrirtes Gewebe erhalten ist.

Die Kapsel stellenweise hämorrhagisch infiltrirt, in ihrer Umgebung viele mit Leukocyten und Bacterien vollgefüllte Lymphgefässe.

Das umgebende Fett- und Bindegewebe wie bei einer Phlegmone dicht von polynucleären Leukocyten und Bacterien infiltrirt, und zwar geht diese Infiltration ununterbrochen in die Wand der Jugularvene, in deren Media zwischen schmalen Bündeln von Musculatur grosse rundliche Haufen von Bacterien liegen über. Die Leukocyteninfiltration reicht überall bis an die unveränderte Intima.

Sowohl innerhalb der Lymphdrüsen, wie der phlegmonösen Infiltration ausserordentlich grosse Mengen grosser, zu sehr langen Ketten angeordneter Coccen, zwischen denen ziemlich zahlreiche blassgefärbte Pestbacillen aller Formen liegen. Ausserdem kleinere Häufchen lanzettförmiger Diplococcen.

5. Pestpustel vom linken Vorderarme (vergl. Tafel X, Fig. 2). Die tiefen Schichten des subcutanen Binde- und Fettgewebes von Hämorrhagien und bacillenreicher, etwas feinfädiger Ödemflüssigkeit durchsetzt. Die Bündel des collagenen Bindegewebes der mehr oberflächlichen Schichten weit auseinandergedrängt von Pestbacillen- und Leukocytenifiltration. Letztere zeigen ausserordentlich reichlichen Körnchenzerfall, besonders in der Umgebung von Gefässen, die von dem charakteristischen Balkenwerk umgeben sind.

Dasselbe findet sich im Corium, dessen Papillen ganz abgeflacht sind.

Das Rete eigenartig verändert, und zwar so, dass an der Peripherie die Basalzellenschicht im Zusammenhange mit dem Corium ist und sich im Stratum lucidum zwischen lang ausgezogenen, spindelförmigen Epithelzellen, deren Kern zart blau gefärbt ist, länglich-ovale Lücken bilden, die von Leukocyten und lichtbläulichen Massen erfüllt sind.

Mehr im Centrum ist das ganze Rete abgehoben, aber einzelne lang ausgezogene Epithelstränge, die noch gleichsam am Corium haften und vielfach in homogene, glänzende Balken umgewandelt sind, sind fächerartig (ähnlich wie bei Variola) angeordnet, und es dringt das aus Bacillen, blau gefärbten Körnchen

Digitized by Google

und Leukocyten bestehende Exsudat bis ans Stratum corneum vor, ohne dass eine Grenze gegen das Corium erhalten wäre.

Das genannte Exsudat dringt auch zwischen die Schweissdrüsen reichlich ein, dieselben von einander isolirend.

Überall enorme Massen von Pestbacillen; auch in den Lücken zwischen den Epithelzellen, unter dem Stratum corneum, wo auch grössere rundliche, gut mit Methylenblau gefärbte Gebilde liegen, die, den Übergangsbildern entsprechend, als Pestbacillen anzusprechen sind.

6. Schnitte durch 3 verschiedene, etwa bohnengrosse Drüsen aus dem Jugulum und aus dem Mediastinum zeigen einen förmlichen Ausguss ihrer Sinus durch Bacterienmassen, in denen relativ wenige, meist polynucleäre Leukocyten oder rothe Blutkörperchen gleichsam suspendirt sind. Das Gewebe des Mediastinum von reichlichem, fädig oder mehr homogen geronnenem Ödem vollständig durchsetzt, oder es finden sich grössere Hämorrhagien. Das überziehende Pleuraepithel überall in Form einfacher cubischer Zellen erhalten.

Die genannten Bacterienmassen bestehen aus Pestbacillen in allen Formen. Andere Bacterien nicht auffindbar.

7. Flache, olivengrosse Lymphdrüse aus der linken Axilla. Dieselbe zeigt sehr geringgradig und nur fleckweise ausgesprochene Hyperämie und mässige Erweiterung der Sinus. Die Follikel sind sehr gross, die Kerne der Lymphocyten sehr dicht gelagert. In einigen Sinus kleinere Blutungen, zwischen denen man Bacterienhaufen erkennt. Kapsel unverändert, die Gefässe des pericapsulären Bindegewebes mit Blut gefüllt. Die Bacterienhaufen bestehen aus Pestbacillen von Stäbchenform; spärliche sind in den Blutgefässen vorhanden.

8. Viel stärkere Hyperämie zeigt eine erbsengrosse Lymphdrüse aus der rechten Poplitea. Die Follikel sind klein, die Markstrahlen sehr schmal und von den mit zahlreichen sehr grossen Sinuszellen und polynucleären Leukocyten und erweiterten Capillaren vollgefüllten Sinus undeutlich abgrenzbar. Kapsel vollständig unverändert. Innerhalb der Sinus reichliche Pestbacillen, häufig intracellulär gelagert, weniger reichliche innerhalb der Blutgefässe.

9. Schnitte durch ein kleines Paquet mesenterialer Lymphdrüsen (aus 4 kleinbohnengrossen bestehend) ergeben denselben histologischen Befund wie die vorstehende. Nur sind die Pestbacillen etwas spärlicher.

10. Pneumonische Herde beider Lungen. Dieselben zeigen in Allem das charakteristische Bild der Pestpneumonie. Die erweiterten Alveolen mit ungemein bacillenreichem Exsudat, das aus in Zerfall begriffenen polynucleären Leukocyten, vielen rothen Blutkörperchen und abgestossenen Alveolarepithelien und aus nur sehr spärlichem Fibrin besteht, erfüllt.

Die Capillaren der Alveolarsepta zum Theile stark erweitert und mit Blut gefüllt, zum Theile sind die Septa von homogenen, stark mit Eosin gefärbten Balken und Schollen durchsetzt, die von zahlreichen Körnchen umgeben sind.

Das Bindegewebe der Pleura von Blut und Ödem durchsetzt, sowohl im Gewebe der Pleura, wie derselben aufgelagert ein aus ebensolchen breiten, glänzenden und mit Eosin gefärbten Balken bestehendes Exsudat. Im pneumonischen Exsudat zahllose Pestbacillen, denen lanzettförmige Diplococcen beigemengt sind.

11. Endocarditis an der Valvula mitralis. Die der Klappe angelagerten Excrescenzen bestehen aus breiten Balken homogenen Fibrins, die Blut und polynucleäre Leukocyten einschliessen und mit schmalem Stiel der Klappenoberfläche aufgelagert sind, ohne in dieselbe hineinzureichen. Das fibröse Gewebe der Klappe nicht weiter verändert, nur einzelne Spalten von kleineren Blutmassen erfüllt. Innerhalb der eingeschlossenen Blutmassen ganz vereinzelte Pestbacillen nachweisbar.

12. Milz. An vielen Stellen erkennt man noch vollständig erhaltene, mit Blut vollgefüllte Pulparäume mit grossen Epithelzellen und sehr grossen Kernen; vielfach sind sie aber auch wie zerrissen, ihre Membrana propria wie gequollen, homogen und von diffus ausgetretenen Blutmassen umgeben. Die Trabekel breit, ihr Bindegewebe stellenweise zu homogenen Balken aufgequollen. Die Intima kleinerer Arterien verbreitert, stark

Digitized by Google

mit Eosin gefärbt, nicht gleichmässig homogen, sondern mehr balkig. Das Lumen mancher Gefässe erfüllt von ähnlichen Balken oder Schollen. Die Follikel klein, sonst nicht besonders verändert. Pestbacillen ziemlich spärlich, auch intracellulär gelagert, keine anderen Bacterien auffindbar.

13. Die Capillaren und Blutgefässe der Nierenpyramiden mit Blut vollgefüllt, die der Rinde nur herdweise. Die Epithelien besonders in der letztgenannten sehr gross, in unregelmässiger Weise ins Lumen vorragend, blass gefärbt, granulirt oder deutliche Fetttröpfchen enthaltend. Die Kerne sehr blass. Im Blute der Gefässe spärliche Pestbacillen. Irgendwelche Herde oder Blutungen sind auf den untersuchten Schnitten nicht vorhanden.

14. Auch die Leberepithelien zeigen starke degenerative Veränderungen. Im Blute ebenfalls nur wenige Pestbacillen.

15. Magen. Die Schleimhautoberfläche von einer continuirlichen schmalen Schichte von fädigen oder granulirten Schleimmassen bedeckt, die sich bläulich oder mehr röthlich färben, und Leukocyten oder nicht näher bestimmbare Zellen oder Kernfragmente einschliessen. Auch mit Eosin stark gefärbte, unregelmässig angeordnete Balken und Schollen finden sich hier.

Die meist polynucleären Leukocyten dringen noch eine Strecke weit in die Schleimhaut ein, die in ihrer oberen Schichte von meist zusammenhängenden Blutungen durchsetzt ist. In der der Schleimhaut aufgelagerten Schichte sehr reichlich Bacillen, von denen ein grosser Theil stark mit Methylenblau gefärbte, längere und meist auch ziemlich schlanke, auch zu Fäden aneinander tretende Bacillen sind. Sie finden sich mehr in der obersten Schichte. Ausserdem sieht man zahlreiche blassgefärbte, plumpovale Diplobacillen, die auch in Zellen eingeschlossen sind, und rundliche Formen, die nach Allem Pestbacillen entsprechen. In den ausgetretenen Blutmassen nur spärliche Pestbacillen aufzufinden.

16. Schnitte durch eine Stelle des Jejunum zeigen das Oberflächenepithel sehr schön erhalten. In einigen Zotten sieht man wenige rothe Blutkörperchen ausgetreten, zahlreiche Leukocyten, und zwar um Häufchen von Bacterien angeordnet, die sich nach Methylenblau-Färbung als typische Pestbacillen erweisen.

17. Knochenmark des rechten Femur. Zahlreich finden sich grosse, protoplasmareiche, rundliche oder polygonale Zellen mit einem grossen, oft lappig abgeschnürten, sehr blassen und bläschenförmigen Kern, ferner zahlreiche polynucleäre Leukocyten und eosinophile und blutkörperchenhaltige Zellen. Sogenannte Myeloplaxen sind spärlich, desgleichen kernhaltige rothe Blutkörperchen. Ziemlich reichlich finden sich einkernige kleine Zellen mit rundem, stark gefärbten Kerne. Die Capillaren stark erweitert und mit Blut gefüllt. In denselben spärliche Pestbacillen.

Epikrise.

Nach der zweifellos von der rechten oberen Extremität aus erfolgten Infection kommt es zur Bildung eines Bubo in der rechten Ellbogenbeuge und eines zweiten grösseren in der rechten Axilla. Es ist also hier die Zwischenstation, die uns die Lymphdrüse in der rechten Cubita vorstellt, nicht umgangen worden, und so zur Bildung von zwei primären Bubonen gekommen, die makroskopisch und mikroskopisch den ganz entsprechenden Befund geben.

In der Wand der Vena brachialis und axillaris finden sich sehr reichlich Hämorrhagien, spärliche in beiden Venae jugulares.

An den Tonsillen finden sich diphteritische Beläge und Ulcerationen.

Nach dem makroskopischen Befunde sind erstere sowohl als die Follikel in ihrer Umgebung durch Pest inficirt. Die schweren Veränderungen der ganzen linken Halsseite sind nun auf eine Secundärinfection zu beziehen, die von den Tonsillargeschwüren ausgeht und durch den Streptococcus pyogenes und durch den Diplococcus pneumoniae bedingt ist, wie durch den bacteriologischen und histologischen Befund bewiesen ist.

Digitized by Google

Diese secundäre Infection ist in diesem Falle local geblieben und hat vor allem Anderen — zugleich mit dem Pestbacillus, der sich hier überall neben Streptococcen findet — das letale Glottisödem erzeugt, besonders an der linken Plica aryepiglottica.

Bemerkenswerth ist die durch den Pestbacillus allein erzeugte, unzweifelhaft secundär oder metastatisch entstandene Pestpustel am linken Vorderarme. In beiden Lungen multiple, peripher sitzende pneumonische Herde, die ihrer Form und ihrem Sitze nach als metastatisch bezeichnet werden müssen. Auch in den Nieren finden sich metastatische Herde.

Ausser den am stärksten veränderten Lymphdrüsen der rechten Ellbogenbeuge und Axilla zeigen folgende Lymphdrüsengruppen mehr oder weniger hochgradige Pestveränderungen: Die Lymphdrüsen beiderseits am Halse längs der Gefässe, im Jugulum und in der linken Fossa supraclavicularis, in beiden Fossae submaxillares und in beiden Regiones parotideae, in der linken Axilla, beide Tonsillen und zahlreiche Follikel der Zunge und des Pharynx, die Lymphdrüsen im vorderen Mediastinum, in beiden Inguinalgegenden, die retroperitonalen und mesenterialen und eine Lymphdrüse der rechten Kniekehle.

Blutungen finden sich im Periost des linken Scheitelbeines, in beiden Conjunctiven überall im Bereiche der geschwollenen Halslymphdrüsen, auch in der Wand beider Venae jugulares, im Gewebe des vorderen Mediastinum, in der Pleura, dem Peri- und Epicard, in den Nieren und in der Schleimhaut des ganzen Verdauungstractes.

Am wenigsten Pestbacillen sind sowohl histologisch als auch bacteriologisch in der Milz nachzuweisen. In den Aussaaten finden sich ausser Pestbacillencolonien solche von Staphylococcus pyogenes albus, die auf den Schnitten nicht nachgewiesen werden konnten. Ebensowenig sind die verrucösen Excrescenzen an der Mitralklappe irgendwelcher mycotischer Natur.

Fall 19/XLIX.

Gopall Laximon,[1] 40jähriger Hindu, Arbeiter, wurde am 19. April um 9 Uhr Vormittags, am III. Krankheitstage, ins Spital aufgenommen und starb am 20. April, am IV. Krankheitstage um 8 Uhr 45 Minuten Vormittags.

Section am selben Tage, ungefähr 1 Stunde post mortem.

Männliches Cadaver, 150 *cm* lang, von gracilem Knochenbau und ziemlich schlechter Ernährung; Todtenstarre noch nicht vorhanden, Todtenflecke nirgends zu erkennen.

Beide Hornhäute leicht trüb, Pupillen mittelweit, beiderseits gleich, Conjunctiven stärker injicirt, einige kleine, bis hanfkorngrosse Blutungen zeigend.

Schleimhaut der Lippen cyanotisch, Zähne gut erhalten.

Hals kräftig, entsprechend lang, Thorax lang, breit, gut gewölbt, Abdomen etwas unter dem Niveau des Thorax, am Genitale keine besondere Veränderung.

In der Haut des Halses, und zwar rechterseits nahe der Mittellinie, links gegen den Nacken zu, beider Akromien, beider oberer Extremitäten, und zwar links vorwiegend an der Streckseite, rechts sowohl an der Streck- als Beugeseite, ferner in der Haut des ganzen Abdomens, beider Inguinalgegenden, des linken Oberschenkels und vereinzelt auch in der des Rückens kleinere hanfkorngrosse, seltener bis über linsengrosse, schwarzrothe Blutungen; die kleineren oft in Gruppen stehend, die grossen vereinzelt und meist etwas erhaben. Die Blutungen sind meist scharf umschrieben, nur vereinzelte zeigen eine etwas verwaschene Grenze.

Am Halse, in der linken Achselgrube und in beiden Inguinalgegenden keine auffallenden Veränderungen tastbar.

In der rechten Achselgrube die Haut verdickt, schwer abhebbar, durch dieselbe keine sicher bestimmbaren Drüsen tastbar. Die Haut daselbst in einem Bezirke von weit über Handtellergrösse, nach vorne fast

[1] Vergl. Krankengeschichte II. A. pag. 63.

Digitized by Google

zur Mamilla, nach unten bis zur Mitte des Thorax dunkelschwarzroth gefärbt. Die Ränder dieses Bezirkes erscheinen nicht scharf abgegrenzt, sondern unregelmässig und verwischt.

Die weichen Schädeldecken ziemlich blutreich, fettarm, von einzelnen Hämorrhagien durchsetzt.

Das Schädeldach länglich-oval, beträgt im Längsdurchmesser 18 *cm*, im queren 12 *cm* und in der Peripherie 50 *cm*, ist nicht vollkommen symmetrisch, indem das rechte Hinterhauptbein etwas stärker prominirt.

Tabula interna glatt und glänzend, das Periost an der Aussenseite über dem rechten Scheitel- und Hinterhauptbein von einzelnen bis fast bohnengrossen, unregelmässigen Blutungen durchsetzt. Schädelknochen bis 8 *mm* dick, seine Diploe überall erhalten, ebenso die Nähte.

Dura mater gut gespannt, an der Aussenfläche glatt, glänzend, an der Innenfläche, und zwar im rechten Antheile, zeigt sie eine grössere Gruppe kleinster, bis kaum stecknadelkopfgrosser, hellrother Blutungen. Im oberen Sichelblutleiter geringe Mengen geronnenen Blutes.

Die inneren Hirnhäute zart, glatt, ziemlich blutreich. Die Gefässe an der Gehirnbasis enge und zartwandig. Rinde gleichmässig breit, grauröthlich, Marksubstanz ziemlich fest, von reichlichen Blutpunkten durchsetzt. Ventrikel leer, enge, ihr Ependym glatt, glänzend.

Stammganglien ohne pathologische Veränderungen. Ebenso Kleinhirn, Pons und Medulla.

Zwerchfellstand beiderseits am oberen Rande der fünften Rippe.

Im Bindegewebe beider Musculi recti abdominis grössere, frische Blutaustritte.

Das Bindegewebe der rechten vorderen Brustwand theils gelblich, sulzig erzitternd oder hämorrhagisch infiltrirt.

Das Bindegewebe am Halse beiderseits in der Umgebung der Gefässe reichlich von grösseren, schwarzrothen Blutungen durchsetzt.

Die Lymphdrüsen daselbst nicht besonders vergrössert, linsen- bis bohnengross, ziemlich derb, röthlich, auf dem Durchschnitte saftreich, oft kleinere Blutungen zeigend, in beiden Submaxillargegenden in sulziges oder vollständig hämorrhagisch infiltrirtes Bindegewebe eingescheidet.

Beide Carotiden, namentlich aber die rechte, vollständig in hämorrhagisch infiltrirtes, dunkelschwarzroth aussehendes Bindegewebe eingehüllt, die Gefässwand selbst jedoch ohne Veränderungen.

Die Schilddrüse klein, gekörnt, colloid, braunroth.

Zunge mit dickem, gelblichen Belage bedeckt; am Zungengrunde und in der Pharynxwand die Follikel prominent, von Blutungen durchsetzt, in ihrer Umgebung das submucöse Bindegewebe oft in breiter Ausdehnung von schwarzrothen Blutungen durchsetzt.

Linke Tonsille prominent, von kleineren und grösseren Blutungen durchsetzt, rechte Tonsille noch stärker vortretend, an ihrer Kuppe einen etwa linsengrossen oberflächlichen Substanzverlust zeigend, dessen Grund dunkelschwarzroth gefärbt ist; am Durchschnitte ist das Drüsengewebe dunkel schwarzroth, das Bindegewebe der Umgebung im Umkreise von circa 1 *cm* von Blutungen durchsetzt.

Auch das submucöse Bindegewebe des Pharynx und des linken Sinus piriformis enthält eine circa 3 *cm* lange, 1 *cm* breite, unregelmässig begrenzte Blutung.

Schleimhaut des Larynx etwas blutreicher, die des oberen Theiles der Trachea von distinct stehenden, kleinsten bis hanfkorngrossen, frischen, scharf begrenzten Blutungen übersäet.

Das Bindegewebe des vorderen Mediastinum gelblich, sulzig erzitternd, die Lymphdrüsen desselben kaum vergrössert, auf dem Durchschnitte ist ihr Rindenantheil jedoch succulent, stärker geröthet, das sie umgebende Bindegewebe spärlich von kleinen, rothen Blutungen durchsetzt.

Linke Lunge fast vollständig durch zartere Bindegewebsmembranen adhärent, die reichlich von gelblicher Ödemflüssigkeit durchtränkt sind. Pleuraüberzug an dieser Stelle verdickt, sulzig, reichlich von Blutungen durchsetzt. Lunge allenthalben lufthältig, stärker blutreich, auf ihrer Schnittfläche reichlich röthliche, schaumige Flüssigkeit hervorquellend.

Bronchien erfüllt von demselben schaumigen Secret.

Ductus thoracius zart, enge.

Digitized by Google

Rechte Lunge ebenfalls durch ähnlich aussehende ödematöse, von Blutungen durchsetzte Membranen adhärent. Sonst zeigt die rechte Lunge dasselbe Verhalten wie die linke.

Die Schleimhaut des Oesophagus blutarm. Die Lymphdrüsen an der Bifurcation stark anthracotisch, weiter nicht verändert.

Herzbeutel zart, geringe Mengen klarer Flüssigkeit enthaltend, an seiner Innenfläche, namentlich der des linken Ventrikels entsprechend, eine grössere Gruppe kleinster, punktförmiger Hämorrhagien.

Herz nicht vergrössert, am Epicard beider Ventrikel und des linken Vorhofes bis über hanfkorngrosse, dunkelrothe Blutungen.

Klappenapparate zart und schlussfähig. Myocard gelblich verfärbt, brüchiger.

Leber grösser, ihre Ränder plumper, ihr Kapselüberzug zart, ihre Oberfläche glatt und glänzend; im Ligamentum suspensorium zahlreiche Blutungen, auch subcapsuläre im rechten Leberlappen, theils einzeln stehend, theils confluirend. Leber auf dem Durchschnitte fast gleichmässig gelblich-braun, ihre acinöse Structur verwischt, ihr Parenchym brüchig, ziemlich blutreich.

Gallenblase gefüllt von dicker, schleimiger Galle, ihre Wand allenthalben von Blutungen durchsetzt, so reichlich, dass nur an vereinzelten Stellen dieselbe noch normal erscheint.

Milz 17 *cm* lang, 12 *cm* breit, 6 *cm* hoch, plump, ihre Kapsel leicht verdickt, ihre Pulpa dunkelblauroth, vorquellend, wie feinst chagrinirt; Follikel sichtbar, allenthalben fast gleichmässig von einem dunkelrothen Hof umgeben.

Beide Nebennieren ziemlich fettreich, das sie umgebende Bindegewebe reichlich von grösseren und kleineren Blutungen infiltrirt.

Beide Nieren grösser, ebenfalls in Bindegewebe, das reichlich von Blutungen durchsetzt ist, eingescheidet. Ihre fibröse Kapsel sehr reichlich von grösseren, scharf begrenzten, jedoch unregelmässig gestalteten und zum Theile confluirenden, dunkelschwarzrothen Blutungen durchsetzt, welche fast durchwegs ein rundliches, hirsekorngrosses, gelbliches Centrum besitzen, ziemlich leicht ablösbar. Nierenoberfläche glatt, nur vereinzelte, kleinste, punktförmige Blutungen zeigend; Rinde etwas breiter, gelbbraun, von vereinzelten kleineren Blutungen durchsetzt, Glomeruli als roth gefärbte, kleinste Pünktchen vorspringend. Auch die Pyramiden stärker geröthet und stellenweise von einzelnen kleinen Blutungen durchsetzt. Die Nierenkelche und das Becken sind wie ausgegossen mit dunkelschwarzrothem Blute; ihre Wandung durchsetzt von zusammenhängenden schwarzrothen Blutungen, welche noch vielfach von einem zarten Gewebshäutchen überzogen sind, das allenthalben durch dieselben durchbrochen ist (vergl. Tafel VIII, Fig. 1 und 2).

Schleimhaut der Ureteren blutarm, ohne Veränderungen.

Harnblase gefüllt mit blutigem Harn, in ihrer Wandung vereinzelte hanfkorngrosse Blutaustritte.

Das retroperitoneale Bindegewebe, namentlich in der Gegend der Leber und der Milz, von kleineren und grösseren Blutungen durchsetzt. Ebenso auch das Fettgewebe des Mesenterium, namentlich am Ansatze des Colon transversum und das Fettgewebe im kleinen Netze an der Pylorusgegend.

Die mesenterialen Lymphdrüsen und die an der grossen Magencurvatur geschwollen, circa bohnengross, auf ihrem Durchschnitte succulent, ziemlich reichlich röthlichen Saft beim Abstreifen gebend, von einzelnen kleinsten Blutungen durchsetzt.

Pankreas in seinem Kopfantheile in vollständig hämorrhagisch infiltrirtes Bindegewebe eingescheidet, das dieselbe Veränderung auch zwischen den Läppchen des Kopfantheiles zeigt.

Magen stark erweitert, von reichlichen grauen, dickflüssigen Massen erfüllt. Seine Schleimhaut verdickt, am Fundus Etat mamellonné zeigend, etwas gefaltet, ziemlich gleichmässig von kleinsten bis fast linsengrossen, hellroth gefärbten Blutungen durchsetzt; am Fundus confluiren diese Blutungen zu einem beinahe 15 *cm* langen, 1 *cm* breiten Streifen, in dessen Mitte die Schleimhaut nekrotisch, graugelb erscheint. Auch bei einzelnen distinct stehenden Blutungen ist das Centrum derselben grau verfärbt.

Das Duodenum enthält gallig gefärbte, breiige Chymusmassen, seine Schleimhaut zeigt vereinzelte kleine Blutaustritte. Im Jejunum und Ileum lichtgelb gefärbte, breiige Massen, Schleimhaut gelockert, übersäet von stecknadelkopfgrossen Blutungen.

Digitized by Google

Der Dickdarm enthält reichliche gelbliche, breiige Fäces, seine Schleimhaut gelockert und allenthalben gleichmässig, am stärksten im Coecum und Colon ascendens, von bis hanfkorngrossen, frischen Blutungen durchsetzt.

Die Lymphdrüsen in beiden Inguinalgegenden, sowohl die oberflächlichen als auch die tiefen, nicht vergrössert, derb, auf dem Durchschnitte gleichmässig gelblichweis, sehr wenig Saft gebend.

Die Wandung der rechten Vena femoralis von grösseren, distinct stehenden Blutungen durchsetzt.

In der rechten Axilla die Lymphdrüsen vergrössert, bis fast wallnussgross, sehr weich, röthlich-gelblich gesprenkelt, von Hämorrhagien durchsetzt, untereinander durch ödematöses oder schwarzroth hämorrhagisches Bindegewebe vereinigt, aber noch abgrenzbar, das Bindegewebe ihrer Umgebung in den eingangs erwähnten Grenzen und bis in die Ellbogengegend entlang der Gefässe ebenfalls ödematös oder schwarzroth infiltrirt. Die Wandung der Vena axillaris und subclavia ebenfalls gleichmässig von schwarzrothen Blutmassen infiltrirt.

Von der Lymphdrüsengruppe der linken Axilla nur eine plumper, circa bohnengross, saftreicher und stärker injicirt, die anderen erscheinen makroskopisch nicht verändert.

Die Lymphdrüsen in der rechten Cubita nicht besonders verändert.

Die am 19. April vorgenommene bacteriologische Blutuntersuchung ergab mässig reichliche Reinculturen von Pestcolonien.

Das gleichfalls am 19. April mikroskopisch untersuchte Sputum zeigt ein reichliches Bacteriengemenge von Coccen und Bacillen verschiedener Form und Grösse, sowie Hefezellen; ausserdem aber auch — und zwar wenig reichlich — Bacillen, die in Allem mit Pestbacillen identisch sind.

Bacteriologischer Befund.

1. In der hämorrhagischen Ödemflüssigkeit der rechten Achselhöhle finden sich mikroskopisch reichlich Pestbacillen, einzeln oder als Diplobacillen, meist als gut und bipolar gefärbte, ovale oder längliche Formen.

2. Eine Lymphdrüse der linken Submaxillargegend zeigt mikroskopisch reichlich Pestbacillen, vorwiegend gut und bipolar gefärbt, als ovale, extracellulär gelegene Formen; spärlicher finden sich Diplococcen in schönen Lanzettformen, fast alle von gleichmässigen, jedoch ungefärbten Höfen umgeben.

3. Deckglaspräparate aus der rechten Tonsille zeigen ein reichliches Bacteriengemenge, bestehend aus vorwiegend kleineren länglichen Coccen, in Paaren oder zu Gruppen angeordnet, spärlicheren Kettencoccen vom Typus des Streptococcus pyogenes und dünneren, längeren Bacillen, sowie typischen Pestbacillen in mässig reichlicher Menge.

4. In einer Hautblutung der linken Schulter finden sich mikroskopisch ziemlich viele Pestbacillen, meist in typischer Form, einzeln oder als Diplobacillen, vereinzelt auch in kurzen Fäden und spärlich Diplococcen.

5. Aussaaten aus der Galle bleiben steril.

6. In Deckglaspräparaten der Milz finden sich reichlich Pestbacillen, einzeln oder als Diplobacillen, vereinzelt auch in kurzen, ungegliederten Fäden. Die Bacillen erscheinen vorwiegend gut und bipolar gefärbt, spärlicher als blassgefärbte, rundliche oder länglich ovale Formen. Coccen sind nicht mit Sicherheit nachzuweisen.

Die Aussaaten zeigen überwiegend Colonien des Diplococcus pneumoniae, spärlicher solche des Pestbacillus.

7. Die Aussaaten aus dem Harn enthalten reichlich und ausschliesslich Colonien des Pestbacillus.

Digitized by Google

8. In Deckglaspräparaten einer mesenterialen Lymphdrüse finden sich ziemlich reichlich Pestbacillen, meist gut und bipolar gefärbt, oval oder länglich geformt, ziemlich zahlreich in grossen Zellen (Sinuszellen) gelagert. Coccen sind in den Präparaten nicht mit Sicherheit nachzuweisen.

9. In einer wenig veränderten Lymphdrüse der rechten Inguinalgegend zeigen sich mikroskopisch Pestbacillen in mässig reichlicher Menge, meist einzeln liegend und von typischem Aussehen, spärlicher Diplococcen von Lanzettform.

10. In einer Lymphdrüse aus dem primären Bubo der rechten Achselhöhle finden sich reichlich Pestbacillen, vorwiegend einzeln gelegen, theils in ovalen oder länglichen, gut und bipolar gefärbten Formen, theils als rundliche, blassgefärbte Gebilde oder Ringformen. Sehr spärlich lassen sich in den Präparaten Diplococcen nachweisen, die sich im Gegensatze zu den Pestbacillen nach Gram überall dunkelblau färben.

Histologischer Befund.

1. Primärer Bubo aus der rechten Axilla. Das subcutane Fett- und Bindegewebe um die axillaren Drüsen bis in das Corium ziemlich gleichmässig hämorrhagisch infiltrirt, die auseinander geworfenen Bindegewebsbündel aufgequollen, oder es finden sich grosse Haufen oder Schwärme von Bacterien oder polynucleären Leukocyten.

Im Bereiche der Drüsenkapsel nehmen die grossen Rasen der Bacterien noch mehr an Ausdehnung zu, hauptsächlich um erweiterte und ebenfalls von Bacterien und polynucleären Leukocyten erfüllte Lymphgefässe. Die Kapsel nirgends erhalten, ebenfalls nichts vom adenoiden Gewebe der auf den Schnitt gefallenen Lymphdrüse, die vollständig von bläulichroth gefärbten Bacterien infiltrirt ist. In den Capillaren und Blutgefässen Netze von homogenen, balkigen Massen, die häufig auch das Lumen derselben umgeben.

Die Bacterienhaufen entsprechen auf mit Methylenblau gefärbten Schnitten geradezu colossalen Massen von Pestbacillen, die entweder in grossen Rasen oder zu kleineren Häufchen bei einander liegen. Ebenfalls zu kleinen Gruppen angeordnet finden sich Diplococcen mit Lanzettform.

2. Lymphfollikel der Pharynxwand. Dieselben sind, ebenso wie die umgebenden Schleimdrüsen, von Blutmassen, die Haufen von Bacterien enthalten, vollständig eingehüllt. Diese Blutungen reichen vielfach in die Musculatur hinein und setzen sich beiderseits ins subcutane Bindegewebe des Pharynx fort; sie durchbrechen aber auch an vielen Stellen die Bindegewebshülle der Follikel und durchsetzen dieselben so vollständig, dass nur wenig adenoides Gewebe in dieser hämorrhagischen Infiltration erhalten ist. Auch gegen die Oberfläche zu dringen sie bis ans Epithel vor, das sie an einigen Stellen durchbrechen und abheben. Besonders in den Epitheleinsenkungen zwischen den Follikeln ist das Epithel verloren gegangen und das hämorrhagisch infiltrirte Gewebe von grossen Bacterienhaufen bedeckt. Vielfach sieht man die typischen, durch homogene Balken und Schollen verstopften Capillaren.

Die oberflächlich liegenden Bacterienhaufen bestehen vorwiegend aus lanzettförmigen Diplococcen in staunenswerther Menge, denen spärliche lange, dicke Fäden beigemengt sind. Sie dringen überall in das hämorrhagisch infiltrirte Gewebe in grossen Massen ein. In den tieferen Schichten sieht man vorwiegend typische Pestbacillen ebenfalls in sehr grossen Mengen, die sich neben Diplococcen auch in dem ausgetretenen Blute finden.

3. Kleine (bohnengrosse) Lymphdrüsen aus der linken Fossa submaxillaris. Im umgebenden Gewebe einige kleinere Blutaustritte und weite, mit homogen geronnenem Serum erfüllte Lymphgefässe. Die Sinus, in gewöhnlicher Weise erweitert, enthalten viele polynucleäre Leukocyten und rothe Blutkörperchen und die stark angeschwollenen Sinuszellen. Ausserdem sieht man sehr grosse, Riesenzellenähnliche Zellen, die gewöhnlich einen ovalen oder gelappten, sehr blass gefärbten Kern besitzen (Sinuszellen) und 2, 3 oder 4 kleine unregelmässig geformte Kerne, deren zugehöriger Zellleib manchmal noch ganz undeutlich abgrenzbar ist, einschliessen.

Digitized by Google

Nach Methylenblau-Färbung zahllose Pestbacillen von ausschliesslich Diplobacillenform, häufig intracellulär auch innerhalb der eben beschriebenen Zellen gelagert, nachweisbar. Weniger reichlich Diplococcen.

4. Ganz denselben Befund ergeben Schnitte durch zwei verschiedene, ebenfalls kleinbohnengrosse Lymphdrüsen von der Gegend der grossen Magencurvatur. Nur ist hier die Erweiterung der Capillaren in den Sinus ganz besonders hochgradig. In denselben und in den Sinus sehr zahlreiche Pestbacillen und sehr spärlich Diplococcen.

5. Schnitte durch das Pankreas zeigen das die Läppchen und die Ausführungsgänge einhüllende Bindegewebe auf weite Strecken gleichmässig hämorrhagisch infiltrirt, nirgends ist das Drüsengewebe durchbrochen. In diesen Blutungen und im Blute der Gefässe sehr zahlreiche Pestbacillen.

6. Milz. Dieselbe ist blutreich und fast überall von Blut infiltrirt. Auffallend ist der Reichthum an polynucleären Leukocyten. Die kleineren Arterien sehen dickwandig aus, indem sich nach aussen von dem erhaltenen Endothel, dessen Kerne blass und gross sind, homogene, stark und glänzend mit Eosin gefärbte Balken finden, entweder unregelmässig oder ringförmig angeordnet. An anderen sieht man das Balkenwerk im Lumen der Gefässe dem Endothel angelagert, oder ersteres ganz verstopfend. Auch das adventitielle Gewebe grösserer Gefässe gequollen, glänzend homogen, balkig, kernlos. Auch an vielen Trabekeln sieht man eine ähnliche Veränderung.

Viele Capillaren sind ganz ausgegossen von solchen balkig-scholligen Pfröpfen, und man kann deutlich erkennen, dass die vorhandenen zahlreichen kleinsten Herde jener Form, die im Vorstehenden wiederholt beschrieben ist, gleichsam einem Ende eines solchen nekrotisierten, am Längsschnitte getroffenen Capillarrohres entsprechen (vergl. Tafel XI, Fig. 3). Die Follikel sehr klein. Die Schnitte gleichmässig von enormen Massen auch intracellulär gelagerter Pestbacillen überschwemmt, stellenweise kleine Haufen von Diplococcen mit Lanzettform.

7. Die Querstreifung des Herzmuskels äusserst undeutlich, die Kerne sehr blass, stellenweise Fragmentatio cordis. Im Fettgewebe des Epicards kleine, unregelmässig geformte Blutaustritte. In denselben und in den erweiterten Gefässen sehr reichliche Pestbacillen nachweisbar.

8. Die mikroskopische Untersuchung der blutig suffundirten Gallenblase zeigt, dass die ausgetretenen Blutmassen sich vorwiegend im subserösen Bindegewebe ausbreiten, dasselbe in breiter Schichte durchsetzen. Sie dringen nur wenig zwischen die Musculatur ein, und die Serosa ist nirgends durchbrochen. In der Blutung reichlich Pestbacillen, sehr spärlich Diplococcen.

9. Die Blutungen an der Leberoberfläche sind ebenfalls subserös, im Gewebe der Glisson'schen Kapsel, und ergeben denselben Bacillenbefund wie 8. Sie sind immer ungemein reich an polynucleären Leukocyten.

10. Schnitte durch eine Hautblutung vom linken Oberarme zeigen, dass dieselbe die oberflächlichen Schichten des subcutanen Fettgewebes, die Schichte des collagenen Bindegewebes und das Corium bis unter das Epithel durchsetzt und sehr reich an polynucleären Leukocyten und Bacterienhaufen ist. Die Bündel des Bindegewebes verbreitert, wie aufgequollen, ganz homogen und kernlos. Überall sehr reichlich Pestbacillen und spärlich Diplococcen nachweisbar.

11. Niere. Die äusseren Schichten der Bindegewebskapsel derselben von reichlichen Blutungen, die grosse Anhäufungen von polynucleären Leukocyten und Bacterien zwischen roth gefärbten Fibrinbalken und -Fäden in ihren centralen Antheilen enthalten, durchsetzt. Diese Blutungen sind nur auf die Kapsel beschränkt, brechen nirgends in die Rinde ein, von welcher sie durch einen sehr schmalen Bindegewebsstreifen getrennt sind.

Das Epithel, besonders der Tubuli contorti der Rinde, in gewöhnlicher hochgradiger Weise degenerirt, in den einzelnen Zellen und auch frei im Lumen der Harnkanälchen verschieden grosse, mit Eosin gefärbte Kugeln in Haufen bei einander liegend. Die Glomeruli ganz verschieden gross, zum Theile sehr blutreich, füllen die Kapsel ganz aus, zum Theile sind die einzelnen Gefässschlingen von homogenen Balken, dicken Fäden oder Schollen ganz oder zum Theile erfüllt. Die Endothelzellkerne meist erhalten. Derartige

Digitized by Google

gerinselähnliche Massen finden sich auch in anderen Capillaren als in den Glomeruli. Die Niere überhaupt stark hyperämisch.

Das Fettgewebe des Nierenbeckens und das Bindegewebe desselben von reichlichen zusammenhängenden Blutmassen infiltrirt, die an einigen Stellen das sonst erhaltene Epithel desselben durchbrechen. Auch in diesen grosse Haufen von polynucleären Leukocyten und Bacterien. Auch an einigen Stellen an der Grenze zwischen Rinden- und Markschichte kleinere, unregelmässig zwischen die Harnkanälchen eindringende Blutungen. Den genannten Bacterienmassen entsprechen enorm reichliche Pestbacillen von durchwegs Diplobacillenform neben sehr spärlichen Diplococcen.

Epikrise.

Auch im vorliegenden Falle handelt es sich um Misch- oder Secundärinfection, die von den ulcerirten Follikeln oder Tonsillen der Rachenhöhle ausgeht. In denselben finden sich makro- und mikroskopisch die typischen Pestveränderungen und grosse Mengen von Pestbacillen, und von der ulcerirten Oberfläche dringen in grossen Massen lanzettförmige Diplococcen (Diplococcus pneumoniae) ins Gewebe ein, die sich in Gesellschaft zahlreicher Pestbacillen im Blute aller untersuchten Organe finden. Ein primärer Bubo findet sich in gewöhnlicher Weise ausgebildet in der rechten Axilla.

Geringe Schwellung und Hyperämie zeigen die Lymphdrüsen des Halses beiderseits längs der grossen Gefässe, in den Submaxillargruben und im vorderen Mediastinum, etwas hochgradigere die Lymphdrüsen der linken Axilla, des Mesenterium, besonders an der grossen Magencurvatur, die retroperitonealen und endlich die Tonsillen und Follikel des Zungengrundes und des Pharynx.

Ferner zeichnet sich vorstehender Fall durch den exquisit hämorrhagischen Charakter aus. Vor Allem finden sich zahllose Blutungen in der Haut der Extremitäten, des Thorax und Abdomen, auch in beiden Conjunctiven, in den weichen Schädeldecken, im Periost des rechten Scheitel- und Hinterhauptbeines, in der Dura mater, im Musculus rectus abdominis, im Bindegewebe des Halses, hauptsächlich in der Submucosa und Mucosa des Pharynx und Larynx, in der Pleura, dem Peri- und Epicard, im Ligamentum suspensorium hepatis, in der Leberkapsel und der Gallenblasenwand, in der Fett- und Bindegewebskapsel der Nebennieren und Nieren, im Pankreas und in der Rinde der Nieren, endlich in der Schleimhaut der Nierenbecken, der Harnblase, des Magens und des ganzen Darmtractes und auffallenderweise in der Wand der rechten Vena femoralis.

In allen untersuchten Organen finden sich sowohl histologisch als am Deckglaspräparate und culturell sehr grosse Mengen von Pestbacillen und wechselnde Mengen von Lanzettcoccen. In der Milz überwiegen histologisch und im Deckglaspräparate bedeutend an Zahl die Pestbacillen, culturell zeigt sich das umgekehrte Verhältniss. Im Blute der Gefässe und in jeder Blutung reichlich Pestbacillen. Im Harne fand sich culturell ausschliesslich der Pestbacillus.

C. Fälle mit primärem inguinalen Bubo.

Fall 20/II.

Laximon Govint, 14 Jahre alter Hindu, Diener. Ins Spital aufgenommen am 28. Februar um 1 Uhr 15 Minuten Nachmittags, am II. Krankheitstage, gestorben am 2. März, am IV. Krankheitstage um 8 Uhr 45 Minuten Vormittags. Die Section wurde am selben Tage um 10 Uhr Vormittags begonnen, ungefähr $1^1/_2$ Stunden post mortem.

Laximon Govint wurde am 28. Februar um 11 Uhr 30 Minuten Nachts von Haffkine injicirt (ob mit einem Serum oder mit abgetödteten Culturen, war nicht zu ermitteln).

Männliches Cadaver, 134 *cm* lang, von gracilem Knochenbau, schlecht entwickelter Musculatur, ziemlich schlecht genährt, Todtenstarre noch kaum angedeutet, Todtenflecke nicht sichtbar, keine Fäulnisserscheinungen.

Digitized by Google

Hornhäute leicht getrübt, Pupillen mittelweit, beiderseits gleich; Conjunctiven und Mundschleimhaut fast blutleer. Lippenschleimhaut eingetrocknet, Hals schlank. Entsprechend dem linken Unterkieferwinkel eine circa taubeneigrosse, allseitig gegen die Umgebung nicht scharf abgegrenzte prominente Geschwulst von beträchtlicher Härte. Die Haut über derselben und in ihrer Umgebung wie verdickt, steif, lässt sich schwer in Falten legen. Thorax entsprechend lang und breit, symmetrisch und in seiner unteren Apertur etwas ausgedehnt, Abdomen meteoristisch gebläht, etwas über dem Niveau des Thorax.

Beiderseits, entsprechend der Fossa ileo-pectinea, erscheint die Haut durch Tumoren flach vorgewölbt, welche sich grobknollig anfühlen, ziemlich hart sind, sich von der Umgebung nicht ganz scharf abgrenzen lassen, indem die Haut dieser Gegend stark gespannt und wie hart infiltrirt erscheint. Diese eigenthümliche harte Infiltration scheint sich bei der Palpation beiderseits in die Tiefe gegen die grossen Schenkelgefässe fortzusetzen. Auch über dem linken Poupart'schen Bande lassen sich stark vergrösserte, harte Lymphdrüsen nachweisen, deren Zusammenhang mit den vorher erwähnten Drüsen durch dieselbe harte Infiltration ihrer Umgebung hergestellt wird.

An den unteren Extremitäten keine Ödeme.

An der Streckseite der mittleren Zehe des rechten Fusses, entsprechend dem letzten Phalangealgelenke, eine circa linsengrosse, rundliche, in Vernarbung begriffene, mit leicht entfernbarem Schorf bedeckte, reactionslose Wunde nachweisbar.

Am Genitale nichts Pathologisches.

Schädeldecken mässig fettreich, blutarm. Das Schädeldach symmetrisch, misst im längsten geraden Durchmesser $15^3/_4$ *cm*, im längsten queren Durchmesser $13^1/_2$ *cm*, in seinem Umfange 48 *cm*. Knochen nirgends verdickt, Diploe bis 2 *mm* dick, Tabula interna glatt, Nähte erhalten.

Dura mater gut gespannt, glatt, glänzend, ziemlich blutreich, Gefässe an der Gehirnbasis sehr zartwandig, die Meningen daselbst sehr zart, ziemlich gut injicirt, ebenso die Meningen an der Convexität; hier die Venen stark mit Blut gefüllt, geschlängelt. Hirnrinde röthlichgrau, überall gleich breit, das weisse Marklager von mässig reichlichen Blutpunkten durchsetzt. Gehirnsubstanz weicher, stärker durchfeuchtet, Stammganglien normal gebildet, etwas blutarm, Ventrikel enge. Kleinhirn, Pons und Medulla oblongata ebenfalls etwas stärker durchfeuchtet und blutarm.

Schilddrüse klein, blutarm, gekörnt.

Bei der Präparation der früher erwähnten geschwollenen Lymphdrüsengruppe am linken Kieferwinkel, die den tiefen Halslymphdrüsen entspricht, finden sich zunächst zahlreiche kleinere, bis über bohnengrosse, mehr isolirte Lymphdrüsen, welche ein über taubeneigrosses Paquet von hart geschwollenen Lymphdrüsen umgeben, und welche in eigenthümlich gelblich-sulziges Bindegewebe eingehüllt sind. Beim Einschneiden in dieses Paquet ergiessen sich aus den peripheren Antheilen einige Tropfen gelbrothen Eiters, die mehr centralen Antheile härter, jedoch stärker glänzend und feucht, saftgebend, stellenweise von frischrothen Hämorrhagien durchsetzt. Die einzelnen Lymphdrüsen lassen sich in diesem Paquet nicht ganz deutlich abgrenzen.

Zähne alle erhalten und nicht cariös. Schleimhaut des Pharynx röthlichviolett, etwas geschwollen. Die Lymphdrüsen zu beiden Seiten der Halsgefässe etwas vergrössert, auf dem Durchschnitte succulent, grauröthlich. Tonsillen nicht pathologisch verändert, Schleimhaut des Kehlkopfes und des oberen Theiles der Trachea gelblichweiss, blutleer.

Beide Lungen frei, fühlen sich allenthalben lufthältig an, auf dem Durchschnitte blutreich, gleichmässig ödematös. Die kleinen Bronchien gefüllt mit eitrigem Schleim, ihre Schleimhaut geröthet. Ungefähr in der Mitte des rechten Oberlappens ein scharf abgegrenzter, circa haselnussgrosser, käsiger, trockener Knoten. Schleimhaut der grossen Bronchien geröthet, die des unteren Abschnittes der Trachea ziemlich blutleer, ebenso die des Oesophagus. Pleura nicht verändert.

Etwas oberhalb der Bifurcation der Trachea an der linken Seite derselben eine taubeneigrosse, längliche, ziemlich hart geschwollene Lymphdrüse, die auf dem Durchschnitte röthlich-gelblichgrau gefärbt ist und reichlichen Saft abstreifen lässt. Ausserdem finden sich rechts und links von der Bifurcation der

Digitized by Google

Trachea kleinere, dunkelroth gefärbte, ziemlich harte Lymphdrüsen die auf dem Durchschnitte ebenfalls gleichmässig dunkelroth aussehen, theils aber Gruppen von verkästen oder grauen Knötchen enthalten. Die Lymphdrüsengruppe gerade im Winkel der Bifurcation wallnussgross und fast vollständig verkäst. Eine kleinere Lymphdrüse an der Bifurcation ist weicher, und auf dem Durchschnitte quillt ein dunkelgraurother, dicklicher Saft hervor.

Herz entsprechend gross, schlaff, in den Herzhöhlen überall spärliche Fibringerinsel und lockere Cruormassen. Herzfleisch trübe, wie gekocht, etwas morscher, alle Klappen zart, ebenso die Intima der Aorta. An der hinteren Wand des linken Ventrikels eine Gruppe von punktgrossen Ecchymosen.

Leber etwas vergrössert, weicher, ziemlich blutreich, Kapsel zart, Oberfläche glatt, die acinöse Zeichnung verwischt, Parenchym etwas vorquellend, graubraun. In der Gallenblase schleimige, dunkle Galle, ihre Wandung nicht verändert.

Ductus choledochus durchgängig.

Milz beträchtlich vergrössert, 13 *cm* lang und mehr als 7 *cm* breit, plump. Auf dem Durchschnitte erscheint die Pulpa dunkelblutroth, etwas vorquellend, weich, Follikel und Stroma nicht deutlich erkennbar.

Nieren gross, ziemlich weich, auf dem Durchschnitte blutarm, Rinde verbreitert, scharf gegen die röthlichgrauen Pyramiden abgesetzt, Oberfläche glatt, Kapsel leicht abziehbar; einige kleine punktförmige Blutungen sind über die Oberfläche zerstreut. Nierenbecken und Ureteren nicht verändert. Harnblase enthält wenig Urin, ihre Schleimhaut blutleer.

Die Lymphdrüsen längs der Wirbelsäule, ungefähr von der Höhe der Bifurcation der Trachea angefangen, vergrössert, bedecken, zu Paqueten vereinigt, die Wirbelsäule. In der Gegend der Cysterna chyli sind sie zu einem circa apfelgrossen Paquet angeordnet. Der Ductus thoracius, der über diese Lymphdrüse hinzieht, ist erweitert. Diese ziemlich harten Lymphdrüsenpaquete setzen sich längs der grossen Bauchgefässe fort und lassen sich in knolligen Strängen rechts und links, entsprechend der Vasa iliaca verfolgen und hängen zusammen mit den grossen Lymphdrüsenpaqueten in der Gegend des Poupart'schen Bandes und mit den am stärksten geschwollenen Lymphdrüsengruppen in der Regio ileo-pectinea, den oberflächlichen sowohl, als auch den tiefen beiderseits und mit Lymphdrüsengruppen im kleinen Becken. Auf dem Durchschnitte der einzelnen Paquete erscheinen die einzelnen Lymphdrüsen entweder dunkelhämorrhagisch, starr infiltrirt, manche gelblichroth gesprenkelt im Rindenantheile, oder es quillt ein graurother, eiterähnlicher, dicker Saft hervor, oder die Lymphdrüsensubstanz ist gelbgrau gefärbt, markig weich und leicht abstreifbar. Am intensivsten derartig verändert erscheinen die Lymphdrüsen der linken Inguinalgegend, und die, welche am linken inneren Schenkelringe gelagert sind. Hier reicht auch die ziemlich starre, aber wenig hämorrhagische Infiltration weit in das die Drüsen umgebende Gewebe.

Im Magen schleimiger, dünnflüssiger, theils gallig gefärbter Inhalt; seine Schleimhaut blutarm. Die des Duodenum und Jejunum gallig imbibirt, stärker verschleimt. Im Ileum spärliche, gallig gefärbte Chymusmassen; Schleimhaut des Ileum und die Plaques nicht besonders verändert. Im Dickdarm halbflüssige gallige Fäcalien, nichts Abnormes.

Hoden und Nebenhoden am Durchschnitte nicht verändert.

Die Lymphdrüsen beider Axillae etwas vergrössert, derber, succulent. In der Fossa poplitea beiderseits nichts Pathologisches nachweisbar.

Pankreas derbe, körnig.

Nebennieren gross, ebenso wie die Lymphdrüsen im Bereiche des Peritoneum nicht besonders verändert.

Bacteriologischer Befund.

1. Deckglaspräparate einer erweichten Lymphdrüse der linken Halsseite zeigen sehr reichlich Pestbacillen, vorwiegend einzeln, seltener als Diplobacillen liegend oder zu kleineren, an den dickeren Stellen der Präparate auch zu grösseren Haufen angeordnet, in rundlichen, ovoiden oder länglichen Formen und von verschiedener Grösse. Neben gut und bipolar gefärbten Exemplaren finden

Digitized by Google

sich auch gleichmässig gut tingirte und solche, die sich schwächer färben; unter letzteren alle Formen von rundlichen oder ovoiden bis zu grossen rundlichen, wie gebläht aussehenden, oft fast unkenntlichen Gebilden.

Die Pestbacillen liegen fast ausschliesslich extracellulär.

Bei einem mit verdünnter Carbolfuchsinlösung gefärbten Präparate sieht man um viele der Pestbacillen einen schwach roth gefärbten, jedoch nicht deutlich abgegrenzten Hof. Bei Anwendung der Gram'schen Methode erfolgt rasche Entfärbung der Pestbacillen. Andere Bacterienformen nicht nachweisbar.

In den Aussaaten, die nicht unter völlig sterilen Cautelen gemacht werden konnten, finden sich reichlich Pestcolonien; im ersten Röhrchen ausserdem noch 6 Colonien von Staphylococcus pyogenes aureus.

2. Eine Lymphdrüse von der Bifurcation der Trachea zeigt mikroskopisch im Allgemeinen dasselbe Bild wie Nr. 1, nur sind die Bacillen in noch reichlicheren Mengen, aber weniger häufig schlecht gefärbt, vorhanden. In Präparaten, die mit Pittfield's Gemisch hergestellt sind, sieht man um die meisten Bacillen einen breiten, meist auch scharf begrenzten, blass gefärbten Hof, der jedoch gegenüber dem eigentlichen Bacillenleib ziemlich schlecht differenzirt erscheint.

Die Aussaaten ergeben eine sehr reichliche Reincultur von Pestcolonien.

3. In Deckglaspräparaten aus der Milz finden sich wenig zahlreich Pestbacillen, die nur zum geringen Theile gut und bipolar gefärbt erscheinen.

Die Aussaaten zeigen reichlich und ausschliesslich Pestcolonien.

In Deckglaspräparaten von solchen Colonien (1. Gen., 48 Stunden alt, Glycerinagar) finden sich neben typischen ovoiden Formen längliche, stäbchenartige Gebilde, kürzere und längere, oft gewundene und ungleich dicke Fäden und grössere ovoide, seltener rundliche oder auch birnförmige, blässer gefärbte Formen.

4. Eine inguinale oberflächliche Lymphdrüse der linken Seite zeigt mikroskopisch wenig Pestbacillen, einzeln oder in kleineren Gruppen, theils gut und bipolar, theils schlechter gefärbt.

In den Aussaaten finden sich reichlich und ausschliesslich Colonien des Pestbacillus.

Histologischer Befund.

1. Auf Schnitten, die durch eine Anzahl von stark vergrösserten Lymphdrüsen aus dem Paquet der linken inguinalen angefertigt sind, zeigen sich die schwersten entzündlichen Veränderungen. Zunächst erscheint an den verschiedenen Lymphdrüsen vorzugsweise die Rindenschichte von vielen kleineren Hämorrhagien durchsetzt, die sich auch ziemlich reichlich im umgebenden Fettgewebe finden. Ebenso in der Gegend des Terminalsinus und Hilus der einzelnen Drüsen. Die Follikel sind, soferne sie überhaupt erhalten sind, frei von Blutungen.

Bei den am intensivsten ergriffenen Lymphdrüsen erscheint die typische Anordnung von Follikel und Sinus ganz undeutlich, indem die Rinde überall von kleineren Blutungen durchsetzt und ganz überschwemmt erscheint von fast durchwegs polynucleären Leukocyten. Dadurch wird auch die Abgrenzung von Sinus und Markstrahlen recht undeutlich. Andererseits durchsetzt eine Infiltration von polynucleären Leukocyten die fibröse Kapsel der Drüsen, bleibt aber nicht auf dieselbe beschränkt, sondern es ist auch das pericapsuläre Fettgewebe auf weite Strecken von sehr reichlichen polynucleären Leukocyten durchsetzt. An anderen Drüsen ist aber diese Leukocyteninfiltration nur in den äussersten Rindenschichten und in der Kapsel sammt Umgebung erhalten.

Die übrigen Antheile färben sich stark mit Eosin, indem nämlich theils die Kernfärbung der Leukocyten ganz verschwunden ist, und die mit Eosin gefärbten Zellleiber schlecht sich abgrenzen oder, indem sich nur mehr die etwas vergrösserten Kerne, hauptsächlich des zarten reticulären Bindegewebes, nur ganz blass wie Bläschen oder schattenhaft färben. Im Bereiche dieser Stellen finden sich überall oft ausserordentlich zahlreiche, stark mit Hämatoxylin gefärbte, verschieden grosse Körnchen, die oft ganz gleich-

Digitized by Google

mässig im Gesichtsfelde zerstreut sind. Hie und da Gruppen von feinstkörniges, braunrothes Pigment führenden Zellen.

Einige Follikel sind erhalten, die sich bei schwacher Vergrösserung als blaue Herde gut gegen das übrige mit Eosin stark tingirte Gewebe, das keine Kernfärbung mehr aufweist, abheben. Jedoch sind sie klein und unregelmässig begrenzt, ein sogenanntes Keimcentrum nirgends zu sehen.

Dasselbe Bild sieht man im Marke der einzelnen Lymphdrüsen, wo nur mehr ganz schmale Reste der Markstrahlen erhalten sind. Auch homogen aussehende Bindegewebszüge und Gefässquerschnitte ohne Kernfärbung sind nachweisbar, in deren Lumen sich vielfach ein grobes, stark mit Eosin gefärbtes Balkenwerk findet. Die Gefässe am Hilus sind ganz eingescheidet von polynucleären Leukocyten und mit Blut gefüllt.

Was die Lymphgefässe betrifft, so sind sowohl die zu- wie die abführenden erweitert, von polynucleären Leukocyten erfüllt und enthalten hie und da einzelne rothe Blutkörperchen.

Die Kerne des adenoiden Gewebes der erhaltenen Follikel im Allgemeinen stark und scharf gefärbt, die polynucleären Leukocyten enthalten meist mehrere kleine Kerne oder einen verzweigten oder gelappten, manchmal sehr blass gefärbten Kern.

Auf Schnitten, die nach der Weigert'schen Fibrinfärbung gefärbt sind, nur in einigen Lymphgefässchen wenige Fäden von Fibrin nachweisbar.

Schnitte, die mit Boraxmethylenblau gefärbt sind, zeigen zunächst schon mit schwacher Vergrösserung, dass stark blau gefärbte, grosse Massen von Bacillen überall dort liegen, wo reichliche Leukocyteninfiltration zu finden ist, also in der äussersten Rindenschichte der Lymphdrüsen und im infiltrirten Fettgewebe ihrer Umgebung. (Diese grossen Bacillenhaufen sind übrigens auch schon nach Hämatoxylinfärbung gut erkenntlich, bei stärkerer Vergrösserung auch die einzelnen blassviolett gefärbten Bacillen.)

Die Markantheile, die im Vorstehenden als nekrotisch beschrieben wurden, sind frei von grösseren Haufen von Bacillen. In einigen Lymphgefässstämmen bilden diese förmliche Ausgüsse. Sie sind meist ovoid, seltener bipolar gefärbt und manchmal in gegliederten, kettenartigen Fäden angeordnet, oft sehr schwach gefärbt. Sie bilden entweder dichtgedrängte, grosse Haufen oder Rasen oder kleinere Häufchen, welche zwischen polynucleären Leukocyten, die sehr häufig ein vielfach verzweigtes Kerngerüst besitzen, liegen. Sie finden sich sehr häufig intracellulär. In jenen Partien, wo die Kernfärbung verschwunden ist und die übersäet sind von den zahllosen Körnchen, findet man sehr spärliche und ganz schattenhaft tingirte Bacillen. Dagegen massenhaft Granulazellen, auch mit aus dem Zellleib ausgetretenen Granulis, die sich stark mit Methylenblau färben, und an einzelnen Stellen grosse, gleichmässig blass gefärbte, meist rundliche oder unregelmässige Gebilde, die sich nicht näher definiren lassen. In den Blutgefässen nicht mit Sicherheit Bacillen nachweisbar.

2. Schnitte, die von verschiedenen Lymphdrüsen aus dem rechtsseitigen inguinalen Paquet angefertigt sind, ergeben einen ähnlichen Befund.

Hervorgehoben sei Folgendes: Auf einigen Schnitten sieht man ein erweitertes zuführendes Lymphgefäss in einer beträchtlichen Strecke der Länge nach getroffen; dasselbe ist ziemlich reichlich erfüllt von polynucleären Leukocyten, und zwischen ihnen finden sich durch das ganze Gefäss geradezu zahllose Bacillen. Dieselben liegen ebenfalls sehr reichlich in dem dicht infiltrirten Fettgewebe der Umgebung und der fibrösen Kapsel der Lymphdrüsen, jedoch keine im Bereiche der Rinde und des Markes der Drüsen, die reichlich Kernschwund und Kernzerfall zeigen. Ebenso finden sich in den Vasa efferentia des Hilus keine Bacillen. Die Wand der Lymphgefässe sieht ganz homogen aus.

3. Schnitte, die durch ein Paquet vergrösserter Lymphdrüsen aus der Gegend der Cysterna chyli angelegt sind, zeigen als hervorstechendste Veränderung zahlreiche frische Hämorrhagien, besonders in der Rindenschicht stark erweiterte und blutgefüllte Capillaren und Überschwemmung der Lymphsinus durch Leukocyten. Nur ganz vereinzelte kleine Herde, die Kernzerfall oder -schwund zeigen. Die Leukocyten sind theils mono- theils polynucleärer Form, die Zellen der Sinus gross, mit grossem, sehr

Digitized by Google

blass gefärbten Kern, zwischen denen sich kleine, rundliche Zellen mit gut gefärbtem Kerne und mehreren Ausläufern finden.

Die Follikel und Markstrahlen im Allgemeinen besser von den überfüllten Sinus abgegrenzt wie in den früher beschriebenen Lymphdrüsen. Doch erstreckt sich auch hier reichliche Leukocyteninfiltration in das die Drüsen umgebende Binde- und Fettgewebe. Hier liegen zahlreiche, stark erweiterte Lymphgefässe, die angefüllt sind mit polynucleären Leukocyten, rothen Blutkörperchen und dichten Haufen von Bacillen. Was deren Vorkommen in den Drüsen betrifft, so liegen sie in ausserordentlich grossen Mengen in den Sinus, am reichlichsten in den peripherstен Antheilen, wo man sie schon auf den mit Hämatoxylin gefärbten Schnitten mit schwächerer Vergrösserung als lichtviolette Haufen erkennt, die umgeben sind von reichlichen Hämorrhagien. Auch enorm erweiterte, die Kapsel schief durchbrechende Vasa efferentia sieht man mit Bacillenhaufen und polynucleären Leukocyten erfüllt.

Das adenoide Gewebe der Follikel ziemlich gut abgrenzbar gegen die Sinus, die Kerne desselben stark tingirt.

Auf den mit Methylenblau gefärbten Schnitten sieht man in den Follikeln wenig oder keine Bacillen. Im Allgemeinen färben sie sich auch in den Sinus dieser Drüsen sehr schwach mit Methylenblau, haben aber überall das für Pestbacillen charakteristische Verhalten.

Ferner wurden Schnitte untersucht von einer vergrösserten Lymphdrüse oberhalb des Zwerchfells, über welche der Ductus thoracicus hinwegzieht. Zunächst finden sich in der Rindenschicht derselben ziemlich zahlreiche Knötchen aus grossen, epitheloiden Zellen mit oder ohne Verkäsung bestehend, die auch Riesenzellen enthalten. Um diese Knötchen schmälere Sinus erhalten, die vollgepfropft sind mit polynucleären Leukocyten und grossen Bacillenhaufen. Fast nirgends Kernschwund oder Körnchenzerfall. Wo keine Tuberkelknötchen liegen, sind die Follikel sehr gut als rundliche Anhäufung adenoiden Gewebes mit deutlich ausgebildeten Keimcentren erhalten.

Keine Leukocyteninfiltration des umgebenden Fettgewebes. Der Ductus thoracicus stark erweitert, sehr reichlich polynucleäre Leukocyten enthaltend neben fein granulirten geronnenen Massen und sehr reichlichen zu Haufen angeordneten Pestbacillen.

4. Die histologische Untersuchung einer stark vergrösserten Lymphdrüse von der linken Seite der Bifurcation der Trachea ergibt zunächst starke Erweiterung der Sinus durch reichliche Infiltration von Leukocyten und sehr zahlreiche kleinere Haufen von Pestbacillen. Letztere liegen in den Randsinus der Rindenschichte so zahlreich, dass sie gleichsam eine von der fibrösen Kapsel umschlossene äusserste Schichte der Lymphdrüse bilden.

An den Follikeln keine besonderen Veränderungen. Die Leukocyten sind entweder polynucleärer Form, oder sie besitzen einen grossen runden, blassgefärbten Kern mit Kernkörperchen, oder er ist mehr weniger gelappt. Die Leukocytenüberfüllung der Sinus reicht zwischen den Markstrahlen bis zum Terminalsinus, die Bacillenhäufchen daselbst spärlicher.

Nirgends Kernschwund oder Zerfall der Kerne. Im pericapsulären Fettgewebe keine Leukocyteninfiltration.

Schnitte von einer Lymphdrüse von der rechten Seite der Bifurcation angefertigt zeigen zahlreiche von Epitheloidzellen gebildete Knötchen, die ausgedehnt verkäst sind oder Riesenzellen besitzen. Zwischen den Knötchen schmale Stränge von adenoidem Gewebe erhalten mit stark erweiterten Capillaren, oder es ziehen zwischen den Knötchen schmale Sinus, die stellenweise erweitert sind und zahlreiche polynucleäre Leukocyten enthalten, zugleich mit grossen Mengen in Haufen liegender Pestbacillen.

Im übrigen derselbe Befund wie bei den früher beschriebenen.

In mit Carbolfuchsin gefärbten Schnitten sehr spärliche Tuberkelbacillen nachweisbar.

5. Schnitte, die von dem Lymphdrüsenpaquet vom linken Kieferwinkel angefertigt sind, zeigen in den peripheren Antheilen eine auffallende Verbreiterung der Sinus, bedingt durch grosse Mengen

Digitized by Google

mono- und polynucleärer Leukocyten und grosse Haufen von Bacillen. Letztere, oft unmittelbar unter der Kapsel liegend, säumen gleichsam die einzelnen Lymphdrüsen ein.

Das adenoide Gewebe der Follikel und Markstrahlen gut abgrenzbar, etwas verschmälert. Hämorrhagien sind seltener, dagegen starke Blutüberfüllung der kleinen Gefässe. Nur in den centralen Partien Gewebszerfall mit Kernschwund. Hier fehlen die Bacillen ebenso wie in den Follikeln und Markstrahlen.

6. Die Milz zeigt mikroskopisch zunächst hochgradige Hyperämie, indem die Pulpa sehr blutreich ist. Ihre Bluträume sind erweitert und sämmtlich prall mit rothen Blutkörperchen gefüllt. Auch in den sogenannten Pulparäumen, die normaler Weise mit hohen, epithelähnlichen Zellen ausgekleidet sind und daher drüsenähnlich aussehen, finden sich solche. Daneben sieht man in ihnen grosse Leukocyten mit einem gut gefärbten oder mehreren schwächer gefärbten Kernen liegen. Bei vielen Zellen sind die Kerne ganz schattenhaft gefärbt, treten erst bei stärkerer Methylenblaufärbung einigermassen deutlich zu Tage, oder man sieht homogen aussehende, ganz schwach mit Eosin sich tingirende Zellleiber. Die die eigentlichen Pulparäume auskleidenden, cylinderepithelähnlichen Zellen erscheinen sehr gross und besitzen einen ausserordentlich grossen, sich blass färbenden Kern. Manchmal erscheinen diese Zellen abgestossen im Raume liegend, oder man sieht ziemlich reichliche Kerntheilungsfiguren an denselben. Die Kerne des adenoiden Gewebes der überall erhaltenen Follikel stark gefärbt, die Zellen klein, doch liegen zwischen diesen hie und da sehr grosse, epithelähnliche, runde Zellen mit grossem, blass gefärbten Kerne. Zahlreiche Blutkörperchen oder Blutschollen führende Zellen, besonders in den Pulparäumen, spärliche eosinophile und basophile Granulazellen.

Pestbacillen finden sich auf den Schnitten nur sehr spärlich; sie sind blass gefärbt und liegen zu dreien oder vieren bei einander.

7. Niere. Die Epithelien, besonders die der Tubuli contorti, angeschwollen, zahlreiche Fetttröpfchen enthaltend, der Kern gross, blass gefärbt. An den Glomeruli nichts Besonderes.

In den untersuchten Schnitten keine Blutung auffindbar. Jedoch findet sich im Centrum einer Pyramide ein kleiner Herd, der aus einem rundlichen Haufen dichtgedrängter Bacillen besteht, welcher von zahlreichen Leukocyten verschiedener Form in dichter Schichte umgeben ist. Daneben ein mehr länglich geformter kleinerer Haufen, der in einem Capillargefäss zu liegen scheint. Die zu diesen Herden führenden Capillaren erweitert, zahlreiche polynucleäre Leukocyten und rothe Blutkörperchen enthaltend. Die Kerne ihrer Endothelzellen gross und sehr blass. Ausser in diesen Herden keine Pestbacillen nachweisbar.

8. Leber. Die Epithelien derselben gross, undeutlich von einander abgegrenzt, einzelne enthalten kleine Fetttröpfchen. Die Capillaren gut mit Blut gefüllt. Bacillen nicht auffindbar.

9. Schnitte durch den Herzmuskel (hintere Wand des linken Ventrikels) zeigen keine besondere pathologische Veränderung, ausser ganz kleinen isolirten Blutaustritten unmittelbar unter dem Epicard im fibrösen Perimysium. In demselben sind auf den untersuchten Schnitten Pestbacillen nicht nachweisbar.

Epikrise.

Vorstehender Fall ist ausgezeichnet durch die schwere Affection einer grossen Anzahl von Lymphdrüsen. Sehr beträchtliche Vergrösserung und sehr schwere Veränderungen im Allgemeinen finden sich an den Paqueten der inguinalen Lymphdrüsen (und zwar links entschieden noch in- und extensivere wie rechts), und von hier aus lässt sich nun anatomisch längs der Wirbelsäule eine ununterbrochene Kette von verschieden stark veränderten Lymphdrüsen, die auch zu grösseren Paqueten vereinigt sind, bis über die Bifurcation der Luftröhre hinauf nachweisen. Jedoch nimmt im Allgemeinen die Schwere der Veränderungen, je weiter man kopfwärts kommt, ab. Besonders das Ödem in der Umgebung der Lymphdrüsen ist in der linken Inguinalgegend am stärksten entwickelt und fehlt bei weiter entfernteren vollständig. Hingegen zeigt ein taubeneigrosses Lymphdrüsenpaquet am linken Kieferwinkel ebenfalls hochgradige Veränderungen, auch Ödem in seiner Umgebung.

Es könnte nun die Frage entstehen, ob die Infection von der linken Halsseite oder von den unteren Extremitäten aus erfolgt ist. Das ganze anatomische Bild spricht nach dem Vorstehenden nun unbedingt

Digitized by Google

dafür, dass der Weg der Infection von unten nach oben gegangen ist, und da die Gruppe der linksseitigen inguinalen Lymphdrüsen von allen am stärksten verändert ist, so erscheint die Annahme gerechtfertigt, dass irgendwo in der denselben zugehörigen Hautregion die Infection erfolgt sei. Auch die verhältnissmässig geringe Anzahl von Pestbacillen in den grösstentheils nekrotischen Lymphdrüsen der linken Leistengegend und das Überwiegen der Degenerationsformen daselbst spricht dafür, dass hier der erste, das heisst am längsten bestandene Infectionsherd gewesen sein muss.

In den weiter kopfwärts liegenden Lymphdrüsengruppen, auch in der am linken Kieferwinkel, finden sich sowohl am Deckglaspräparate, als auch in den Schnitten viel reichlichere Massen von Pestbacillen, die vorwiegend die plumpovale Diplobacillenform besitzen. Auch der übrige histologische Befund spricht für die Annahme des primären Bubo in der linken Leistengegend. Dass derselbe nicht ganz typisch ausgebildet ist, liegt in dem auffallenden Fehlen des hämorrhagischen Charakters in diesem Falle.

Die Hämorrhagien stehen ganz im Hintergrunde, es finden sich nur vereinzelte punktförmige Ecchymosen im Epicard und in der Nierenrinde.

Wie das anatomische und histologische Bild zeigt, hat sich hier der Pestbacillus vor allem Anderen auf dem Lymphwege, von Drüsengruppe zu Drüsengruppe fortgepflanzt. Histologisch finden sich sowohl in den zu- als in den abführenden Lymphgefässen grosse Haufen von Bacillen.

Zur Erklärung der auffallend hochgradigen Veränderungen der linken Unterkiefergegend muss ferner auf den culturellen, wenn auch ziemlich spärlichen Nachweis von Staphylococcus aureus in einer Lymphdrüse dieser Gegend hingewiesen werden. Dadurch erscheint es sehr wahrscheinlich, dass es sich um eine locale Secundärinfection dieser Gegend handelt, welche zu stärkerem Ödem und ausgebreiteten Hämorrhagien geführt hat.

Häufig sind die inneren Lymphbahnen und Sinus um die Follikel geradezu vollgepfropft von Pestbacillen. Ebenso sind sie reichlich im erweiterten Ductus thoracicus nachweisbar. Entsprechend dem fast vollständigen Fehlen der Hämorrhagien in den inneren Organen ist auch der mikroskopische Nachweis von Pestbacillen in denselben spärlich (Milz, Leber), und der in einer Nierenpyramide aufgefundene embolische Herd ist zweifellos frisch, erst kurze Zeit ante mortem entstanden.

Bacteriologisch stellt sich der Fall als reine Pestinfection dar. In den bronchialen und trachealen Lymphdrüsen finden sich zahlreiche verkäste Tuberkeln neben reichlicher Invasion von Pestbacillen in die Sinus.

Histologisch ergibt sich ferner in den geschwollenen Lymphdrüsen, in welchen der Process am längsten dauert, neben massenhafter Infiltration polynucleärer Leukocyten ausgedehnte Nekrose mit reichlichem Körnchenzerfall und Nekrose der Gefässwände und einer eigenartigen Coagulation, sowohl innerhalb wie ausserhalb des Gefässlumens, in Form von homogenen Balken und Schollen. Die eitrige Infiltration durchsetzt die fibröse Kapsel und das pericapsuläre Bindegewebe.

Bei frischer afficirten Lymphdrüsen fehlt die eiterige Infiltration und die Nekrose, doch erscheinen die Sinus und feinen inneren Lymphbahnen so vollgepfropft mit mono- und polynucleären Leukocyten, dass eine Trennung von Follikeln und Markstrahlen bei schwächerer Vergrösserung unmöglich ist.

Der acute Milztumor ist bedingt durch starke Hyperämie, zahlreiche polynucleäre Leukocyten und Proliferation vornehmlich der Pulpazellen.

In der Leber parenchymatöse und fettige Degeneration. Hochgradige fettige Degeneration der Niere, besonders ihrer Rinde.

Fall 21/IV.

Arjoon Teelu, 40jähriger Hindu, Fabriksarbeiter, wurde am 1. März um $^1/_2$4 Uhr Nachmittags, am II. Krankheitstage, aufgenommen und starb am 4. März um $^3/_4$5 Uhr Früh, am V. Krankheitstage. Von Haffkine am 1. März injicirt. Die Section fand am 4. März um 10 Uhr Vormittags statt, 5$^1/_4$ Stunden post mortem.

Digitized by Google

Männliches Cadaver, 160 *cm* lang, gracil gebaut, Musculatur ziemlich gut entwickelt, gut genährt, Todtenflecke reichlich vorhanden an den abhängigen Körperpartien, röthlichviolett, umschrieben, Todtenstarre stark entwickelt. Keine Fäulnisserscheinungen.

An der Kopfhaut und an der Stirne, in der Mitte des Nasenrückens, über der linken Augenbraue, am rechten äusseren Augenwinkel vertrocknete, braunrothe, unregelmässig begrenzte, bis 2 *cm* lange Excoriationen. Die Haut an der äusseren Seite des rechten Supraorbitalbogens suffundirt, beide Nasenlöcher fast ausgefüllt mit Blutkrusten, welche auch an den Haaren des Schnurrbartes haften. (Trauma.)

Hornhäute trübe, Pupillen mittelweit, beiderseits gleich. Hals kurz und kräftig. Weder in den Gruben des Halses, noch in den Achselhöhlen vergrösserte Lymphdrüsen tastbar. Thorax lang, etwas schmal, gut gewölbt, symmetrisch; Abdomen unter dem Niveau des Thorax, Bauchdecken schlaff; am äusseren Genitale nichts Abnormes. In der Haut der Bauchdecken in der Gürtelgegend, beider Hände, in der Ellenbogengegend beiderseits, an beiden Vorderarmen, in der Haut der rechten Kniescheibe, an beiden Füssen, besonders in der Gegend der inneren Knöchel und beider Schenkelbeugen weisse, unregelmässig begrenzte, bis kreuzergrosse, meist confluirende Flecken (Pityriasis). Am rechten und linken Ellenbogen und an der linken Hand vertrocknete, bis bohnengrosse Excoriationen.

In der linken Leistengegend finden sich an der typischen Stelle die oberflächlichen Lymphdrüsen zu einem circa taubeneigrossen Paquet vereinigt, das sich von seiner Umgebung nicht scharf abgrenzen lässt; die Haut über den Drüsen und in der Umgebung consistenter, sonst nicht verändert. Dieselbe vermehrte Consistenz erstreckt sich nach aufwärts gegen das Poupart'sche Band.

Äusserlich sichtbare Verletzungen an den unteren Extremitäten nicht nachweisbar.

Im rechten Musculus frontalis eine unregelmässig begrenzte, über guldenstückgrosse Hämorrhagie; Schädeldecken blutarm, fettreich. Schädeldach länglich oval, symmetrisch, im Längendurchmesser 17½ *cm*, im queren 14 *cm*, im Umfange 52 *cm* messend. Schädelknochen dünn, Spongiosa überall erhalten, ebenso die Nähte. Tabula interna und externa ungefähr 1 *mm* dick, die Gruben der Pacchioni'schen Granulationen und die Furchen der Gefässe an der Innenfläche ziemlich tief.

Gefässe an der Gehirnbasis zartwandig. Meningen daselbst zart, blutarm, Meningen an der Convexität stark ödematös, leicht abziehbar, längs der grösseren Venen leicht getrübt, letztere geschlängelt, strotzend mit Blut gefüllt, Gehirnrinde grau, überall gleichmässig breit, das weisse Marklager sehr stark durchfeuchtet, von reichlichen Blutpunkten durchsetzt; Ventrikel entsprechend enge; Kleinhirn ebenfalls ödematös, mässig blutreich, ebenso Pons und Medulla oblongata. Dura mater der Schädelgruben fast vollständig bedeckt von einer dünnen Schichte frisch geronnenen Blutes.

Zwerchfellstand rechts am unteren Rande der vierten Rippe, links am oberen Rande der fünften.

Schilddrüse klein, auf dem Durchschnitte ziemlich blutarm, grob gekörnt, gelblich braun.

An der äusseren, linken Seite des Halses und der grossen Halsgefässe eine Kette von 4—5 etwas vergrösserten, harten Lymphdrüsen, die auf dem Durchschnitte hyperämisch, sehr stark durchfeuchtet sind, aber keinen Saft geben.

Zähne gesund. Zunge bedeckt mit fuliginösen Massen. Schleimhaut des Gaumens, des Pharynx, der aryepiglottischen Falten, beider Seiten der Epiglottis fleckig, rothviolett, mit Schleim bedeckt, geschwollen. Der hintere Antheil der aryepiglottischen Falten ödematös. Schleimhaut des Larynx blutarm, gelblich.

Die axillaren Lymphdrüsen nicht besonders verändert.

Linke Lunge nur in der Mitte des vorderen Randes des Oberlappens durch Bindegewebsmembranen angewachsen, sonst frei.

Pleura überall glatt, glänzend; der Unterlappen collabirt, weniger lufthältig als der Oberlappen. Auf dem Durchschnitte erscheint der Oberlappen sehr blutreich, ödematös, der Unterlappen noch blutreicher, weniger lufthältig, Schleimhaut der Bronchien geröthet, Bronchien mit Schleim gefüllt. In der Mitte des Unterlappens ein gelblicher, circa kreuzergrosser, körniger, nicht scharf abgegrenzter, luftleerer Herd. Rechte Lunge frei, ihr Pleuraüberzug leicht getrübt. Ober- und Mittellappen ödematös, ziemlich blutreich, Unter-

Digitized by Google

lappen sehr stark blutreich, weniger lufthältig, collabirt, auf der Schnittfläche glatt, dunkelblauroth, nur einige bis kreuzergrosse, gelbliche, infiltrirte, gekörnte, luftleere Herde enthaltend.

An der Innenfläche des Pericards und am Epicard des linken Ventrikels zahlreiche, flohstichgrosse Hämorrhagien. In den Herzhöhlen reichliche Fibringerinsel, alle Klappenapparate sehr zart; an der Intima der Aorta kleine, weissliche, etwas prominente Flecken. Herzfleisch etwas trübe und morscher.

Schleimhaut der Trachea über der Bifurcation, ebenso die der grossen Bronchien diffus geröthet, mit trübem Schleim bedeckt. Die bronchialen Lymphdrüsen nicht vergrössert.

Leber entsprechend gross, ihre Oberfläche glatt, Kapsel zart, ihre Consistenz verringert, am Durchschnitte ziemlich blutreich, bräunlich grau, ihre Läppchenzeichnung verwischt. Gallenblase mit viel dunkler Galle gefüllt.

Milz vielleicht um ein Drittel vergrössert, von ziemlich weicher Consistenz, ihre Kapsel weisslich fleckig, verdickt; auf dem Durchschnitte dunkelblutroth gefärbt, Pulpa etwas vorquellend, wie feinst chagrinirt, leicht abstreifbar, Follikel anscheinend vergrössert.

Fettkapsel der Nieren reichlich entwickelt. Nieren plump, schlaff, nicht auffallend vergrössert; beim Abziehen der Kapsel bleibt etwas Nierenparenchym an derselben haften. Oberfläche ganz fein granulirt, übersät mit feinsten, gelblichen Pünktchen, den obsoleten Glomerulis entsprechend. Einige zerstreute kleine Cysten an der Oberfläche. Rinde und die Columnae Bertini etwas verbreitert und bleicher, Pyramiden ebenfalls erbleicht, von der Rinde scharf abgesetzt. In der Harnblase reichlicher, lichtgelber Urin, ihre Schleimhaut blutleer.

Nebennieren nicht pathologisch verändert.

Entsprechend der oben beschriebenen Stelle des linken Oberschenkels findet sich ein fast hühnereigrosses, ziemlich hartes Paquet wie mit einander verwachsener Lymphdrüsen, den oberflächlichen und tiefen inguinalen entsprechend, und eine mehr isolirte, über bohnengrosse gegen das Poupart'sche Band und den inneren Schenkelring zu gelagert. In ihrer Umgebung lassen sich einige etwas erweiterte Lymphgefässe nachweisen. Das sie umgebende Bindegewebe sulzig-hämorrhagisch infiltrirt. Auf dem Durchschnitte erscheinen die Drüsen in ihren centralen Partien medullar, gelblich, vorquellend, die Peripherie hingegen starr, hämorrhagisch. Die einzelnen Lymphdrüsen zum Theile abgrenzbar; an der Innenseite des Poupart'schen Bandes, medial von der Vena femoralis, eine fast wallnussgrosse Lymphdrüse, die ziemlich hart und auf dem Durchschnitte gelblich, medullar erscheint. Solche vergrösserte, auf dem Durchschnitte vorquellende, medullare Lymphdrüsen setzen sich linkerseits längs der Vasa iliaca und der grossen Bauchgefässe noch eine kurze Strecke weit fort.

Die Lymphdrüsen in der linken Poplitea nicht verändert.

Die inguinalen Lymphdrüsen der anderen Seite, ebenfalls etwas vergrössert, zeigen auf dem Durchschnitte käsige, gelblichweisse Herde, die von einer grauen Kapsel umgeben erscheinen.

Schleimhaut des Magens etwas gallig imbibirt, stark verschleimt, grau; auch die Schleimhaut des Duodenum stark verschleimt. Ductus choledochus durchgängig. Dünn- und Dickdarm ohne Veränderungen.

Sämmtliche mesenteriale Lymphdrüsen nicht geschwollen.

Pankreas sehr derbe, körnig.

Bacteriologischer Befund.

1. Im Blute aus dem rechten Vorhofe sind mikroskopisch Bacterien nicht nachweisbar.

In den Aussaaten finden sich ausschliesslich und ziemlich reichlich Colonien des Staphylococcus pyogenes aureus.

2. Präparate aus der Milz zeigen wenig Pestbacillen, meist einzeln liegend, seltener als Diplobacillen, von ovoider oder Stäbchenform, extracellulär, meist gut und bipolar, seltener schlecht oder undeutlich gefärbt. Bei Anwendung der Gram'schen Methode erfolgt rasche Entfärbung der Pestbacillen. In einem Präparate finden sich neben den Pestbacillen vereinzelt kleinere Häufchen von Coccen, die bei der Gram'schen Methode dunkelviolett gefärbt bleiben.

Digitized by Google

In den Aussaaten gehen reichlich Colonien des Pestbacillus an, spärlich solche des Staphylococcus pyogenes aureus.

3. Eine inguinale, hämorrhagisch infiltrirte Lymphdrüse der linken Seite zeigt mikroskopisch sehr reichlich Pestbacillen, meist einzeln, seltener als Diplobacillen, fast ausschliesslich extracellulär gelegen, vorwiegend in ovoiden, bipolar gefärbten Formen, spärlicher in rundlichen, coccenartigen oder länglichen. Neben gut tingirten Exemplaren finden sich reichlich schlecht und undeutlich gefärbte, in allen Übergängen bis zu ganz schattenhaften Gebilden. Bei Anwendung der Gram'schen Methode erfolgt rasche Entfärbung der Pestbacillen. Andere Bacterien sind nicht nachweisbar. Bei Benützung von Pittfield's Gemisch gelingt es, fast um alle Bacillen einen schwächer als der Bacillenleib gefärbten Hof zu erhalten, der jedoch meist nicht sehr scharf begrenzt erscheint.

Die Aussaaten ergeben reichlich Colonien des Pestbacillus und zwei Colonien des Staphylococcus pyogenes aureus.

4. Die Aussaaten aus der Galle bleiben steril.

Histologischer Befund.

1. Schnitte, die aus dem linksseitigen inguinalen Lymphdrüsenpaquet angefertigt wurden, zeigen dichte Infiltration von polynucleären Leukocyten im umgebenden Fettgewebe und der fibrösen Kapsel. Ferner erscheint von derselben sowohl Rinde wie Markschicht der Lymphdrüse durchsetzt, und zwar so dicht, dass man vielfach nicht zwischen den Anhäufungen adenoiden Gewebes und den dicht infiltrirten Sinus unterscheiden kann. Nur wenige kleine Follikel sind abgrenzbar. Sie gehen in ihrer Peripherie in die Leukocyteninfiltration über, indem die Zellen grösser werden und einen grossen, oft gelappten, schwächer gefärbten Kern besitzen. Hier sieht man auch Kerntheilungsfiguren. Die kleinen erweiterten Gefässe oft von dicht gedrängten, polynucleären Leukocyten eingescheidet. An ganz kleinen Stellen findet sich Kernzerfall in viele ungleich grosse, kleine Körnchen und schollige homogene, mit Eosin gefärbte Zellleiber. Auch Zellen mit zahlreichen, stark mit Methylenblau sich färbenden Granula finden sich.

Enorm reichliche Bacterienhaufen und zwischen ihnen Haufen von polynucleären Leukocyten und kleinere Blutungen bilden im Bereiche der auseinander geworfenen Kapsel gleichsam einen schmalen Saum um die Lymphknoten. Im Übrigen erscheinen die ganzen Lymphdrüsen geradezu überschwemmt von ganz enormen Massen von Pestbacillen. Sie liegen im Innern ziemlich gleichmässig zerstreut; wo grössere Rasen beisammen liegen, zeigt sich in den sie umgebenden Gewebsmassen Kernschwund und Körnchenzerfall. Auch um kleine Blutgefässe sind sie gelagert, dieselben geradezu einscheidend. Deren Wand ist homogen, mit Eosin gleichmässig gefärbt, oder es findet sich ihr Lumen ganz oder theilweise von balkigen, stark mit Eosin gefärbten Massen wie thrombosirt. Die Bacillen liegen meist extracellulär und zeigen häufig bipolare Färbung, auch rundliche, coccenähnliche Form und Bildung von Fäden. Viele sind ganz schwach, bläschenähnlich, mit Methylenblau gefärbt.

2. Auf Schnitten von einer der am meisten vergrösserten Lymphdrüsen der rechten Leistengegend sieht man schon mit freiem Auge eine Anzahl von rundlichen, hirsekorn- bis linsengrossen Herden, die sich stark mit Eosin färben. Mikroskopisch sind dielben begrenzt durch eine breite, aus sehr zellarmem fibrösen Bindegewebe bestehende Kapsel, die sich nach aussen scharf gegen das adenoide Gewebe absetzt. Weiter gegen das Centrum der Knoten findet sich eine schmale Schicht von schlanken Spindelzellen mit länglichem, blass gefärbten Kern, die mit ihren Fortsätzen ein zartes Netzwerk bilden, worin homogene glänzende, mit Eosin stärker tingirte Schollen oder Bröckel liegen. Die centralen Antheile des Knötchens, die bei Weitem die Hauptsache ausmachen, werden von grob granulirten, scholligen, mit Eosin gleichmässig blassrosa gefärbten Massen gebildet. Das erhaltene Lymphdrüsengewebe durchsetzt von reichlichen Strängen von Bindegewebe, das sich besonders reichlich um die Gefässe entwickelt findet. Die Zellen der Lymphsinus gross, ihre Kerne ebenfalls gross und blass gefärbt. Sonst keine Veränderungen auffindbar, auch keine Mikroorganismen, weder auf mit alkalischem Methylenblau, noch auf nach Weigert

Digitized by Google

gefärbten Schnitten. Im äussersten Antheile der Rindenschichte sehr zahlreiche gelbliche Pigmentkörnchenzellen und Granulazellen, deren Granula stark mit Methylenblau gefärbt sind.

3. Eine angeschwollene Lymphdrüse vom Halse zeigt mikroskopisch bei vollständig normal erhaltenen Follikeln und Marksträngen beträchtliche Erweiterung und starke Füllung der Rindengefässe und Erweiterung der Sinus. In denselben sind zahlreiche rothe Blutkörperchen und einige polynucleäre Leukocyten und hauptsächlich sehr grosse, ganz epithelähnliche, meist rundliche Zellen enthalten, welche einen grossen entweder runden oder gelappten, schwach gefärbten Kern besitzen. Ähnliche etwas weniger grosse Zellen bilden die Begrenzung gegen das adenoide Gewebe der Follikel oder Markstrahlen. Weder mittelst Methylenblau, noch Weigert'scher Färbung sind Bacterien nachweisbar.

4. Die Untersuchung von Schnitten durch die rechte Tonsille ergibt keinen bemerkenswerthen Befund ausser mässiger Hyperämie.

5. Ligamentum aryepiglotticum. Die Schnitte sind in frontaler Richtung angefertigt. An der pharyngealen Seite des Ligamentum ist das geschichtete Plattenepithel vollkommen intact. Hier scheinen die dicht unter dem Epithel liegenden Capillaren stark erweitert, prall mit Blut gefüllt, desgleichen die Gefässchen der Submucosa. In derselben, hauptsächlich um die Gefässe und die Drüsengänge, Infiltration von poly- und mononucleären Leukocyten. Die Kerne des Bindegewebes gross und blass tingirt. Ungefähr auf der Höhe der Falte fehlt die epitheliale Bekleidung, indem die Epithelzellen entweder ganz verloren gegangen sind oder in homogen glänzende Schollen oder in ein solches verzweigtes Balkenwerk in dünner Schichte umgewandelt sind. Entsprechend dieser Stelle hochgradige Erweiterung der Capillaren, um einige Rundzelleninfiltration. Mit Ausnahme einer kurzen Strecke, wo das Epithel noch erhalten ist, ergibt sich an der ganzen laryngealen Seite derselbe Befund. Die Bindegewebschichten der Submucosa verbreitert, zwischen ihnen homogene, wie geronnen aussehende Massen. Auf den nach Weigert oder mit Borax-Methylenblau gefärbten Schnitten sieht man, abgesehen von grossen, dicken, plumpen, ganz oberflächlich liegenden Stäbchen, in kleinen oder grösseren Haufen angeordnete, ziemlich grosse, runde Coccen sowohl in dem netzartigen Balkenwerk als auch im Gewebe liegen. Sie sind nach beiden Methoden stark gefärbt. Ausserdem liegen sowohl oberflächlich als auch in dem Bindegewebe knapp unter dem Epithel Häufchen von kurzen, meist ovoiden Stäbchen, dicht gedrängt in gleichmässiger Vertheilung. Sie färben sich nur schwach röthlich nach Weigert (bei nicht vollständiger Differenzirung) und verschieden scharf mit Methylenblau. Sie bilden an manchen Stellen förmliche Ausgüsse der erweiterten Capillaren und sind ihrer Form, Anordnung und Färbbarkeit nach mit Sicherheit als Pestbacillen erkennbar. Im Stratum proprium und im submucösen Bindegewebe sehr zahlreiche Granulazellen (mit Methylenblau stark gefärbt).

6. Milz. Die Pulpa sehr blutreich, die Follikel gut abgegrenzt. In der Pulpa neben den rothen Blutkörperchen ziemlich viele polynucleäre Leukocyten und vor Allem grosse, epithelähnliche Zellen, die entweder einen grossen, runden Kern oder einen vielfach gelappten besitzen oder Mitosen zeigen. Dieselben Zellen finden sich als epithelähnlicher Zellbelag der Pulparäume, oft füllen sie zusammen mit rothen Blutkörperchen diese Räume aus. Die Zellen des adenoiden Gewebes der Follikel klein, ihre Kerne rund und stark mit Hämatoxylin gefärbt. In der Pulpa — nicht in den Follikeln — spärliche Pestbacillen zumeist in den grossen, epithelähnlichen Zellen, oft schwach, fast schattenhaft gefärbt. In nach Weigert gefärbten Schnitten keine Coccen nachweisbar. Fast über den ganzen Schnitt vertheilt findet sich ein häufig intracellulär gelagertes, schwarzbraunes Pigment (Malaria).

7. Die histologische Untersuchung der Leber ergibt, dass stellenweise die Leberzellen kleinere oder grössere Fetttröpfchen enthalten und einen grossen, blass gefärbten Kern besitzen mit gleichmässiger Granulirung des Protoplasmas.

In den grösseren Ästen der Lebervenen zahlreiche Leukocyten. In den Capillaren allenthalben mit Methylenblau sehr blass gefärbte, rundlich geformte Körperchen oder undeutlich granulirte Massen. Hie und da sehr spärliche, zu zweien gelagerte, kurze ovoide Stäbchen.

Digitized by Google

Epikrise.

Der primäre Bubo betrifft die oberflächlichen und tiefen inguinalen Lymphdrüsen der linken Seite und ist ausgezeichnet durch seine Grösse und Hämorrhagien, die zugleich mit reichlichem Ödem auch die Umgebung durchsetzen. Gleichzeitig zeigen Anschwellung die linksseitigen Lymphoglandulae iliacae und lumbales.

Die Schwellung der Lymphdrüsen im primären Bubo ist in erster Linie bedingt durch eine ganz enorm dichte Bacilleninfiltration und nebenbei durch Leukocyteninfiltration und Blutungen. Die Wände mancher Capillaren zeigen beginnende Nekrose und im Lumen findet sich ein Balkenwerk von homogen aussehenden Gerinseln; von besonderem Interesse erscheinen die Veränderungen am Larynx und Pharynx, welch letztere makroskopisch sich im Zustande acuten Katarrhs mit acutem Ödem befinden. Mikroskopisch zeigt sich an der aryepiglottischen Falte oberflächlich nekrosirende Entzündung und kleine Capillarembolien durch Pestbacillen. Es lässt sich ferner auf diesen Schnitten der Einbruch des Staphylococcus pyogenes aureus im Bereiche dieser necrosirenden Entzündung constatiren, welcher sich in den vom Blute, Milzsafte und primären Bubo angelegten Culturen vorfindet und somit eine Misch-, respective Secundärinfection veranlasst hat. Hämorrhagien finden sich, abgesehen von den im Bereiche des primären Bubo constatirten, nur im Peri- und Epicard.

Im acuten Milztumor sieht man histologisch hochgradige Hyperämie, Erweiterung der Pulparäume, Proliferation der Pulpazellen und spärliche Pestbacillen. Die Leberepithelien parenchymatös oder fettig degenerirt, in den Capillaren sehr spärliche Pestbacillen neben Gebilden, die vielleicht als Degenerationsformen anzusprechen sind.

In der Nierenrinde Verödungen der Glomeruli durch Arteriosklerose.

In der Tonsille und einer geschwollenen Lymphdrüse am Halse keine Pestbacillen und keine anderen Mikroorganismen im Schnitte nachweisbar.

Die eigenthümlichen käsigen Herde in den oberflächlichen inguinalen Lymphdrüsen der rechten Seite erscheinen bedingt durch einen chronischen Entzündungsprocess, der Ähnlichkeit mit dem tuberculösen hat. Tuberkelbacillen konnten nicht aufgefunden werden, und es sind daher die Knötchen vielleicht als durch irgendwelche Fremdkörper bedingt aufzufassen. Die pneumonischen Herde in beiden Lungenunterlappen, die das Aussehen gewöhnlicher ganz frischer Lobulärpneumonien boten, wurden nicht weiter untersucht.

Fall 22/V.

Bolkrishne Tatia, 35jähriger Hindu, von unbekannter Beschäftigung, ins Spital aufgenommen am 2. März um 6 Uhr 45 Minuten Abends, gestorben am 3. März um 8 Uhr 30 Minuten Abends. Krankheitsdauer unbekannt. Section am 4. März, 14 Stunden post mortem.

Männliches Cadaver, 164 *cm* lang, gracil gebaut, mit mässig entwickelter Musculatur, schlecht genährt. Todtenstarre wenig ausgeprägt. Todtenflecke an den abhängigen Körperpartien sichtbar. Äusserlich keine Fäulnisserscheinungen zu constatiren.

Pupillen mittelweit, beiderseits gleich; die sichtbaren Schleimhäute blutarm; Hals lang, schmal, keine Drüsen tastbar; Thorax von entsprechenden Dimensionen, symmetrisch, Abdomen unter dem Niveau des Thorax.

In der Gegend der Fossa ileo-pectinea des linken Oberschenkels eine vermehrte Consistenz tastbar, über welcher die Haut sich zwar etwas verdickt anfühlt, sich aber in Falten legen lässt. In der rechten Schenkelgrube einige bohnengrosse, ziemlich harte Lymphdrüsen tastbar.

Am äusseren Genitale nichts Pathologisches. An den unteren Extremitäten keine Ödeme. In der Gegend des rechten Ellenbogengelenkes und beider Kniescheiben vertrocknete, rothbraune, unregelmässig begrenzte Excoriationen; die Sohlen beiderseits sehr rissig.

Digitized by Google

Schädeldecken blut- und fettarm; Schädeldach länglich oval, symmetrisch, nirgends verdickt. Tabula interna glatt, Knochen blutarm.

Dura mater gut gespannt, zart, Meningen an der Gehirnbasis und Convexität zart, ziemlich blutarm. Gefässe an der Basis zartwandig. Rinde gleich breit, röthlichgrau, Marklager weich, von spärlichen Blutpunkten durchsetzt; Ventrikel entsprechend enge, Stammganglien normal gebildet, ödematös, desgleichen Kleinhirn, Pons und Medulla oblongata.

Zähne gesund, die Tonsillen nicht verändert, Schleimhaut des Gaumens und Pharynx etwas geröthet, die des Larynx blutleer.

Schilddrüse klein, normal.

Linke Lunge, durch Bindegewebsmembranen vollständig mit der Thoraxwand verwachsen, fühlt sich lufthältig an. Am Durchschnitte sehr blutreich und ödematös, im Gewebe des Unterlappens unregelmässig zerstreute, sehr reichliche, über linsengrosse Blutaustritte. Rechte Lunge ganz frei, ihre Pleura glatt und glänzend, Oberlappen gebläht, Unterlappen etwas dichter sich anfühlend. Auf der Schnittfläche ist sie ebenfalls stark ödematös und blutreich, und über die ganze Lunge zerstreut finden sich sehr reichliche, etwa linsengrosse, frische Blutungen. Bronchien beider Lungen mit Schleim und Ödemflüssigkeit gefüllt, ihre Schleimhaut geröthet.

Die bronchialen Lymphdrüsen nicht vergrössert.

Pericard zart, Epicard ziemlich fettreich. Im Herzbeutel einige Tropfen seröser Flüssigkeit. Herz entsprechend gross, linker Ventrikel fast leer, im rechten reichliche Speckgerinsel. Alle Klappenapparate zart und schlussfähig, Herzfleisch ziemlich fest.

Leber nicht vergrössert, etwas weicher, ihre Läppchenzeichnung etwas undeutlicher, ziemlich blutreich, sonst normal. Gallenblase gut mit Galle gefüllt.

Milz auf das Doppelte vergrössert, etwas weicher und plumper, zeigt am Durchschnitte eine blutrothe Farbe, nicht vorquellende, aber etwas abstreifbare Pulpa und sehr reichlich entwickeltes Stroma.

Nieren vergrössert, plump, weicher, ihre Kapsel leicht abziehbar, auf dem Durchschnitte blutreich, erbleicht, Rinde verbreitert. In der Harnblase gelblicher Urin, ihre Schleimhaut dünn, weiss.

Nebennieren nicht verändert.

In der linken Fossa ileo-pectinea ein oberflächliches, wallnussgrosses Paquet von vollständig hämorrhagisch infiltrirten Lymphdrüsen, die in ein theils ödematöses, theils hämorrhagisch infiltrirtes Bindegewebe gehüllt sind. Ausserdem finden sich in der Umgebung des erwähnten Paquets einige kleinere, succulente und geschwollene Lymphdrüsen. An der medialen Seite dieser hämorrhagisch infiltrirten Lymphdrüse findet sich bei der Präparation eine frisch dunkelroth thrombosirte Vene von circa 2 *mm* Durchmesser. An der medialen Hälfte des Ligamentum Pouparti, medial von der Vena femoralis, dem horizontalen Schambeinast aufgelagert, findet sich eine haselnussgrosse, gelblich aussehende Lymphdrüse von derber Consistenz und röthlichgelber, etwas vorquellender Schnittfläche. Ähnliche kleinere Lymphdrüsen längs der Vasa iliaca und zu beiden Seiten der unteren Hohlvene.

Rechterseits erscheinen die oberflächlichen und tiefen inguinalen Lymphdrüsen etwas vergrössert und isolirt, auf dem Durchschnitte röthlich succulent. An der medialen Seite der rechten Vena femoralis eine ebenfalls fast haselnussgrosse Lymphdrüse, symmetrisch gelagert mit der entsprechenden der anderen Seite, von derselben Beschaffenheit wie diese.

In beiden Kniekehlen keine makroskopisch veränderten Lymphdrüsen.

Im Magen gallig gefärbte Schleimmassen, in seiner Schleimhaut reichliche, zerstreute Gruppen von punktförmigen Hämorrhagien. Der Darmtractus zeigt keine besonderen Veränderungen.

Die Axillar- und Mesenteriallymphdrüsen nicht geschwollen.

Pankreas nicht verändert.

Bacteriologischer Befund.

1. Im Blute aus dem rechten Vorhofe sind mikroskopisch keine Bacterien nachweisbar. In den Aussaaten finden sich spärlich, aber ausschliesslich Colonien des Pestbacillus.

Digitized by Google

2. Im Secrete aus dem linken Bronchus, das ziemlich reichlich rothe Blutkörperchen zeigt, findet sich mikroskopisch ein ziemlich reichliches Bacteriengemenge, vorwiegend bestehend aus Diplococcenformen, in geringerer Anzahl aus Stäbchen, theils feineren, theils dickeren; spärlich finden sich in dem Gemenge Bacillen mit bipolarer Färbung, in Form und Grösse identisch mit Pestbacillen, die sich bei Anwendung der Gram'schen Methode rasch entfärben.

3. Präparate aus der Milz zeigen spärlich Pestbacillen, meist einzeln und extracellulär gelagert, theils gut und bipolar gefärbt, theils in blass gefärbten, rundlichen Formen.

Die Aussaaten ergeben ausschliesslich, jedoch spärlich Colonien des Pestbacillus.

4. In Präparaten aus einer oberflächlichen, hämorrhagisch infiltrirten Inguinaldrüse der linken Seite finden sich mässig viele Pestbacillen, einzeln und extracellulär gelegen, gut und bipolar gefärbt.

Die Aussaaten zeigen reichlich und ausschliesslich Colonien des Pestbacillus.

Histologischer Befund.

1. Primärer Bubo in der linken Inguinalgegend. Die von verschiedenen Stellen angefertigten Schnitte treffen mehrere kleinere und eine bedeutend vergrösserte Lymphdrüse sammt Umgebung. Letztere zeigt in ausgedehntem Masse Kernschwund der Zellen, besonders im Centrum, indem dieselben theils als mit Eosin gefärbte, rundliche Gebilde erhalten oder in mehr glänzende Schollen und Trümmer oder ungleichmässig granulirte Massen zerfallen sind. Vielfach sieht man zahlreiche verschieden grosse, stark mit Hämatoxylin gefärbte Körnchen dazwischen zerstreut.

Auch homogen aussehende Capillaren ohne Kernfärbung finden sich hier, und nur hie und da ist adenoides Gewebe in Form von kleinen Anhäufungen erhalten, mehr weniger deutlich Follikeln entsprechend. Dazwischen manchmal sogar ziemlich ausgedehnte Hämorrhagien. Die fibröse Kapsel so dicht von polynucleären Leukocyten und Hämorrhagien durchsetzt, dass man sie kaum abgrenzen kann, ebenso das Fettgewebe der Umgebung ähnlich einer Phlegmone. Auch in diesem herdweise angeordnete Stellen, wo jede Kernfärbung fehlt, die Zellen in homogen aussehende Trümmer zerfallen sind und sich zahlreiche Körnchen finden. Letztere besonders zahlreich um einige kleinere Arterien angeordnet, deren Wand durchaus homogen und etwas verdickt ist und in deren Umgebung sich ein homogenes Balkenwerk findet, das stark mit Eosin gefärbt ist und stark glänzend erscheint. Manchmal sind die Endothelkerne blass gefärbt erhalten und denselben ein ähnliches Balkenwerk angelagert. Auch erweiterte, mit Leukocyten und Bacillen vollgefüllte Lymphgefässe finden sich. Im Binde- und Fettgewebe, knapp nach aussen von der Kapsel und im Umkreise eben beschriebener Stellen grosse Haufen dicht gedrängter, typisch aussehender Pestbacillen. Auch in den zerfallenen Partien sind sie ziemlich zahlreich, polymorph und ziemlich gut gefärbt. Ferner sieht man auch in einigen grösseren Gefässstämmen neben in ihrer Form erhaltenen rothen Blutkörperchen reichliche homogene Schollen und Balken, die der Wand angelagert sind und deutlich erhaltene rothe Blutkörperchen einschliessen.

An den kleineren Lymphdrüsen sind die Veränderungen bei Weitem geringer; die Sinus etwas erweitert, enthalten viele ein- oder mehrkernige Leukocyten, ihre Zellen gross, oft epithelähnlich flach, mit grossem, häufig gelappten, sehr blass gefärbten Kern. Besonders in den Markstrahlen reichliche, mit Methylenblau sich färbende Granulazellen. Nur sehr spärliche Pestbacillen nachweisbar.

2. Schnitte, angefertigt aus einer Lymphdrüse vom linken horizontalen Schambeinast, zeigen zum Theile die Structur derselben erhalten, indem sich die weiten Sinus von dem adenoiden Gewebe der Follikel und Markstrahlen scharf abgrenzen. Doch sind die Sinus dicht infiltrirt von Leukocyten, manche enthalten auch viele rothe Blutkörperchen. Auch kleine Häufchen von Pestbacillen finden sich in ihnen. An anderen Stellen ist aber von adenoidem Gewebe nichts zu sehen, sondern es findet sich eine dichte Infiltration von polynucleären Leukocyten neben reichlichen Blutungen, besonders in den peripheren Rindenantheilen. Hier liegen auch grosse Rasen von Pestbacillen, häufig umgeben von Hämorrhagien oder Leukocyten, deren Kerne in eine Anzahl von Körnchen zerfallen sind.

Digitized by Google

Auch Kapsel und umgebendes Binde- und Fettgewebe reichlich infiltrirt, stellenweise von Blutungen und zahlreichen Fibrinfäden oder Balken durchsetzt; dazwischen viele grosse und kleinere Bacillenhaufen.

3. Lumbale Lymphdrüse von der linken Seite der grossen Bauchgefässe. An der Lymphdrüse selbst histologisch keine besondere Veränderung, nur starke Füllung der Blutgefässe. In einigen erweiterten Lymphgefässchen und Gewebsspalten der Kapsel Vermehrung der Leukocyten. Keine Bacterien auffindbar.

4. Auch die histologische Untersuchung einer makroskopisch nicht vergrösserten Lymphdrüse aus dem hinteren Mediastinalraume ergibt keinen erwähnenswerthen Befund. In dieser (ebenso wie in der früher erwähnten) reichliche Granulazellen. (Mit Methylenblau stark gefärbt.)

5. Milz. Die Trabekel erscheinen beträchtlich verdickt, desgleichen die Wand der kleineren Arterien. Ferner finden sich in der Pulpa Züge von spinnenförmigen Bindegewebszellen, die stellenweise mit den Pulparäumen im Zusammenhange stehen oder sie umgeben. Letztere überall stark erweitert und mit rothen Blutkörperchen gefüllt. Poly- und mononucleäre Leukocyten liegen mässig reichlich sowohl in diesen wie auch zwischen ihnen. Die epithelartigen Endothelien der Pulparäume sehr gross, entweder von platter oder hoch cubischer Form, besitzen einen oder auch zwei sehr grosse Kerne, die entweder gelappt oder verzweigt sind oder Mitosen erkennen lassen. Solche grosse Endothelzellen liegen auch im Inneren der Räume.

Die Follikel sehr kernreich, die Kerne stark mit Hämatoxylin gefärbt, nichts Besonderes an ihnen bemerkbar. In der Milz sind Bacterien nicht auffindbar.

6. Schnitte, die durch die hintersten Antheile des linken Lungenunterlappen geführt sind, zeigen die wenig erweiterten Alveolen mit Blut fast vollständig gefüllt, die Alveolarwände nur selten zerrissen. Ausserdem finden sich in den Lungenaveolen spärliche Leukocyten, reichlich abgestossene Epithelien und fein granulirte, geronnen aussehende Massen, auch zahlreiche mit Kohlenpigment beladene Zellen. Das Epithel der kleinen Bronchien grösstentheils erhalten, in denselben viel Blut und zahlreiche polynucleäre Leukocyten und abgestossene Alveolarepithelien. Ferner zahlreiche Diplococcen von der Form des Diplococcus pneumoniae und spärliche kurze Stäbchen von häufig ovoider Gestalt und bipolarer Färbung, die Pestbacillen vollkommen entsprechen. Beide finden sich auch in den Blutungen. Die Bacillen entfärben sich nach Weigert.

7. Magen (aus der Gegend der grossen Curvatur). Die obersten Schichten der Schleimhaut in Folge postmortaler Veränderung schlecht färbbar. Jedoch sieht man dieselben an zahlreichen Stellen, oft auf weite Strecken hin, von Blutungen durchsetzt, die aber nie bis in die tieferen Schichten reichen. Die Blutgefässe sowohl in der Schleimhaut selbst, als auch in der Submucosa stark erweitert und gefüllt. Die Lymphfollikel nicht vergrössert, das Gewebe zwischen den Drüsenschläuchen stellenweise sehr reich an mononucleären Leukocyten.

An vielen Stellen, auch über den Blutungen, sieht man Gruppen von längeren oder kürzeren Bacillen, auch in Fäden angeordnet, manchmal von bipolarer Färbung und grosser Ähnlichkeit mit Pestbacillen. Sie finden sich auch im zellreichen Gewebe zwischen den Drüsenschläuchen, behalten aber nach der Weigert'schen Färbungsmethode, wenigstens grösstentheils, die Farbe.

Epikrise.

Die hochgradigen Veränderungen an den oberflächlichen und tiefen inguinalen Lymphdrüsen der linken Seite sprechen zweifellos dafür, dass es sich hier um den primären Bubo handelt. Geringe Schwellung zeigen nur noch die untersten retroperitonealen (Lymphoglandulae iliacae et lumbales) und die inguinalen der rechten Seite. Alle übrigen Lymphdrüsen sind nicht verändert. Blutungen finden sich sehr reichlich in der Magenschleimhaut, im Unterlappen der linken Lunge und fast in der ganzen rechten Lunge. Die Excoriationen an verschiedenen Stellen der Haut sind als traumatisch aufzufassen (erworben in den Fieberdelirien).

Die bacteriologische Untersuchung ergibt Reinculturen von Pestbacillen, reichlich aus dem primären Bubo, spärlich aus Milz und Blut.

Digitized by Google

Histologisch ergibt sich ausgedehnte Nekrose im Bereiche des primären Bubo mit ödematös eiteriger Infiltration seiner Umgebung. In ersterer fehlen die Bacillen, in letzterer sind sie sehr reichlich. Ferner zahlreiche Hämorrhagien und hyaline Degeneration und Nekrose der Gefässe mit eigenartiger Coagulation oder Gerinnung sowohl in ihrem Lumen wie in ihrer Umgebung in Form homogener Balken oder Schollen. Die tiefe inguinale Lymphdrüse vom linken inneren Schenkelringe zeigt gleichmässig dichte Infiltration polynucleärer Leukocyten, als beginnende Vereiterung aufzufassen, mit massenhaften Pestbacillen. An den übrigen untersuchten Lymphdrüsen nur reichlichere Leukocyten in den Sinus nachweisbar, jedoch keine Pestbacillen.

In den Blutungen im linken Lungenunterlappen reichliche Diplococcen, ebenso in dem Exsudatinhalte der kleinen Bronchien; neben diesen auch zweifellose Pestbacillen nachweisbar.

In den zahlreichen kleinen Schleimhautblutungen des Magens Pestbacillen mit Sicherheit nicht auffindbar.

Die Milz zeigt neben älteren, in Verdickung der Trabekel und Zunahme des feinen Stromas bestehenden Veränderungen grossen Blutreichthum und Proliferationserscheinungen an den epithelähnlichen Endothelien der Pulparäume. Pestbacillen sind auf den untersuchten Schnitten nicht aufzufinden.

Fall 23/VI.

Dogdu Laximon, 30jähriger Hindu, von unbekannter Beschäftigung, wurde ins Spital am 2. März um 6 Uhr 15 Minuten Abends, am III. Krankheitstage, aufgenommen und starb am 5. März um 2 Uhr Früh, am VI. Krankheitstage. Die Section wurde am selben Tage um 10 Uhr Vormittags, 8 Stunden post mortem, vorgenommen.

Körper über mittelgross, von ziemlich kräftigem Knochenbau und gut entwickelter Musculatur, ziemlich schlecht genährt. Todtenstarre noch erhalten, Todtenflecke spärlich, röthlichviolett.

An der Stirnhaut und an der Haut des Thorax rundliche, lichtere, von hanfkorn- bis kreuzergrosse Stellen, welche besonders rechterseits mit einander confluiren; die Haut über diesen Flecken abschilfernd und leicht gefaltet (Pityriasis versicolor).

Pupillen mittelweit. Conjunctiven leicht injicirt, Lippen etwas cyanotisch. Hals kräftig, lang, Thorax lang, breit, etwas flach. Abdomen gebläht, über dem Niveau des Thorax.

In der linken Schenkelbeuge einige kleine Lymphdrüsen tastbar, die Haut über der rechten Fossa ileopectinea flach prominent, unter derselben ein harter, taubeneigrosser Knoten tastbar, über dem die Haut verschieblich ist; letztere etwas verdickt. Nach oben über das Poupart'sche Band setzt sich eine vermehrte Consistenz fort.

Am Genitale von aussen nichts Abnormes bemerkbar.

In beiden Kniekehlen Drüsen nicht tastbar. An beiden Kniescheiben vertrocknete, kleinere, unregelmässige Excoriationen sichtbar.

Die Sohlen beiderseits stark rissig, anderweitige Verletzungen aber weder hier, noch an den Händen nachweisbar.

Schädeldecken ziemlich fettreich, blutarm, Schädeldach dolichocephal, asymmetrisch, indem der rechte Scheitelbeinhöcker stärker prominent ist wie der flachere linke; der Knochen an den dicksten Stellen über $^1/_2$ *cm*, Spongiosa über 1 *mm* dick. Zahlreiche Gruben von Pacchyoni'schen Granulationen an der Innenfläche des Schädeldaches; Nähte erhalten.

Im Sichelblutleiter geronnenes Blut. Dura mater etwas an das Schädeldach adhärent, sonst zart. Gefässe an der Gehirnbasis zartwandig, ihr Lumen enge; Meningen an der Basis und Convexität ziemlich gut injicirt, zart; Rinde grauroth, gleich breit, Gehirnsubstanz etwas weicher; das weisse Marklager von reichlichen Blutpunkten durchsetzt, Seitenventrikel etwas erweitert, klares Serum enthaltend, ihr Ependym etwas dicker; Kleinhirn ödematös, Stammganglien normal gebildet, mässig blutreich. Pons und Medulla zeigen keine Veränderungen.

Schilddrüse klein, ziemlich blutreich, gekörnt, colloid.

Digitized by Google

Die Lymphdrüsen am Halse nicht verändert.

Beide Tonsillen etwas vergrössert, am Durchschnitte blutreich; in der linken ein erbsengrosser, hämorrhagisch aussehender Herd, in beiden reichliche, gelbliche Pfröpfe. Das linke Stimmband, etwas geschwollen, zeigt eine kleine Schleimhautblutung an seiner Kante; ebensolche kleine Blutungen zerstreut in der Schleimhaut des Larynx. Zähne vollständig erhalten, anscheinend gesund.

Linke Lunge in ihren hinteren Partien durch Bindegewebsmembranen mit dem Thorax verwachsen; an der Pleura des Unterlappens zerstreute, punktförmige Ecchymosen. Die Lunge fühlt sich lufthältig an, erscheint auf dem Durchschnitte blutreich, vollständig lufthältig. Schleimhaut der Bronchien etwas geröthet, mit Schleim bedeckt. Die rechte Lunge, im Bereiche des Unterlappens durch lockere Bindegewebsmembranen angewachsen, ergibt denselben Befund wie die linke.

Im Herzbeutel wenige Tropfen gelben, klaren Serums; am Epicard des linken und rechten Ventrikels sehr zahlreiche, punktförmige Hämorrhagien. Das epicardiale Fettgewebe reichlich entwickelt. Herz von entsprechender Grösse, ziemlich schlaff; besonders im rechten Ventrikel reichlich Fibringerinsel. Alle Klappen zart, schlussfähig, Herzfleisch etwas getrübt, aber ziemlich fest.

Leber etwas vergrössert und etwas schlaffer; Oberfläche glatt, auf dem Durchschnitte ziemlich blutreich, die acinöse Zeichnung verwischt, Parenchym braungrau, etwas vorquellend. Gallenblase entsprechend gross, reichlich mit gelblichbrauner Galle gefüllt, ihre Schleimhaut nicht verändert.

Milz um ein Drittel vergrössert, plump, ihre Kapsel gespannt, auf dem Durchschnitte dunkelblutroth, Pulpa etwas vorquellend, ganz zart granulirt, Stroma vermehrt.

Rechte Niere gross und plump, die linke Niere kleiner; ihre Consistenz schlaff, Kapsel leicht abziehbar, auf dem Durchschnitte blutreich; Rinde beträchtlich verbreitert, graugelblich gefärbt, roth gestreift und gesprenkelt. An der Oberfläche kleine, punktförmige Blutungen nachweisbar, auch in der Schleimhaut des Nierenbeckens und an der Aussenseite desselben.

Nebennieren nicht verändert,

Harnblase enthält mässig reichliche Mengen klaren Urins; ihre Schleimhaut nicht verändert.

Die rechten inguinalen, und zwar die oberflächlichen und die tiefen Lymphdrüsen bis zu Wallnussgrösse geschwollen, in Paqueten angeordnet, sulzig hämorrhagisch infiltrirt, auch das umgebende Bindegewebe von zahlreichen Blutungen und gelblichem Ödem durchsetzt. Längs des Ileopsoas setzen sich die starren Ketten von Lymphdrüsen nach oben zu fort, scheiden die Vasa iliaca und die Vena cava ebenfalls ganz starr ein. Auch hier ist das sie umgebende Bindegewebe, sowie das sie überziehende Peritoneum von zahllosen confluirenden, dunkelblaurothen Hämorrhagien durchsetzt.

In der Wand der unteren Hohlvene finden sich nach ihrer Eröffnung zahllose, unregelmässige, confluirende und zusammenhängende Blutungen, hinaufreichend bis zur Leber, ebenso in der rechten Vena femoralis. Auf Querschnitten durch die Hohlvene und die sie umgebenden, miteinander verschmolzenen Lymphdrüsen erscheint das ganze Venenrohr eingescheidet von den letzteren; diese selbst gelb und roth feinst gesprenkelt. Das taubeneigrosse Paquet in der Fossa ileo-pectinea ist auf dem Durchschnitte sehr stark durchfeuchtet, vorquellend und ebenso vollständig blutroth und gelblich gesprenkelt.

Die Lymphdrüsen der linken Leistengegend nur etwas vergrössert, auf dem Durchschnitte etwas succulenter.

Die Lymphdrüsen in beiden Kniekehlen nicht verändert.

Im Magen schleimig galliger Inhalt, in der Schleimhaut massenhaft kleine, punktförmige Blutaustritte; seine Schleimhaut etwas geschwollen.

Die mesenterialen Drüsen über bohnengross, prominent, isolirt, auf dem Durchschnitte saftreich.

In der Schleimhaut des Jejunum reichliche, punktförmige Hämorrhagien. Dieselbe stark verschleimt und gelockert. Im Ileum reichliche, gallig gefärbte Chymusmassen. Im Dickdarm zahllose, punktförmige Hämorrhagien, die über den ganzen Dickdarm zerstreut erscheinen. Derselbe enthält sehr reichliche, gallig gefärbte, dünnflüssige Fäcalien, Schleimhaut grauweiss, stark verschleimt und geschwollen. Im Processus vermiformis, dessen Serosa fleckig geröthet ist, findet sich nahe seinem Ende an einer schmalen, ungefähr

Digitized by Google

1 *cm* langen Linie ein grünlich gelber, diphtheritischer, ziemlich festhaftender Belag; seine Umgebung von zahlreichen, confluirenden Hämorrhagien durchsetzt. Im ganzen Darm zahlreich Ascariden.

Pankreas normal.

Genitale ohne pathologische Veränderungen.

Die bronchialen und axillaren Lymphdrüsen nicht verändert.

Bacteriologischer Befund.

1. Deckglaspräparate aus dem hämorrhagisch infiltrirten Herd der linken Tonsille zeigen ein reichliches Bacteriengemisch von Coccen, Bacillen, Vibrionen und Spirillen; in mässig reichlicher Menge lassen sich in diesem Gemenge Bacillen erkennen, die hinsichtlich ihrer Form und ihres Färbeverhaltens völlig mit den Pestbacillen übereinstimmen.

In den Aussaaten gehen reichlich an Colonien des Streptococcus pyogenes und Diplococcus pneumoniae, weniger zahlreich solche des Staphyloccus pyogenes aureus und der Coligruppe. Pestcolonien sind nicht nachweisbar.

2. In den Aussaaten aus dem Blute des linken Herzventrikels finden sich neben reichlichen Pestcolonien drei Colonien von Bacillen der Coligruppe.

3. Die Aussaaten aus der Galle bleiben steril.

4. Präparate aus der Milz zeigen reichlich Pestbacillen, einzeln und als Diplobacillen, in ovoiden und länglichen Formen, vorwiegend extracellulär gelagert. Neben gut und bipolar gefärbten Exemplaren finden sich viele schlecht gefärbte, meist rundliche Gebilde, oft fast unkenntlich und nur aus den zahlreichen Übergangsformen als degenerirte Pestformen deutbar. In den Aussaaten finden sich reichlich und ausschliesslich Pestcolonien.

5. Eine derb infiltrirte, oberflächliche Inguinaldrüse der linken Seite zeigt mikroskopisch reichlich Pestbacillen, fast ausschliesslich einzeln liegend und nur zum geringen Theile noch gut gefärbt, vielmehr meist in schlecht tingirten, rundlichen Formen. Namentlich die stellenweise in den Präparaten sich vorfindenden grösseren Bacillengruppen zeigen besonders deutlich die verschiedenen Abstufungen in der Färbbarkeit und die Übergänge in der Form von der typisch ovoiden bis zu schattenhaft aussehenden grösseren, rundlichen Gebilden.

Bei Behandlung mit Pittfield's Gemisch findet man in den Präparaten um sehr viele Bacillen einen fast ungefärbten Hof mit scharf begrenztem und stärker gefärbtem Contour; vereinzelt erscheint jedoch auch dieser Hof gleichmässig blass tingirt, scharf und glatt begrenzt.

In den Aussaaten gehen reichlich und ausschliesslich Pestcolonien an.

6. Präparate aus dem Dickdarminhalte zeigen ein reichliches Bacteriengemenge, in dem sich auch mässig reichlich Bacillen nachweisen lassen, die als Pestbacillen angesprochen werden können.

Die Aussaaten ergeben ausschliesslich Colonien der Coligruppe.

7. Ein Ascaris aus dem Dünndarm wurde unter sterilen Cautelen zerkleinert und zerrieben. Von dem so erlangten Brei wurden einerseits Platten mit Glycerin- und Serum-Agar beschickt, andererseits 0·5 cm^3 davon einer Maus subcutan einverleibt. Die Aussaaten ergaben ausschliesslich Colonien der Coligruppe; auch durch das Thierexperiment Pestbacillen nicht nachweisbar.

Histologischer Befund.

1. Hämorrhagisch infiltrirte Lymphdrüse aus der linken Inguinalgegend (primärer Bubo). Das pericapsuläre Binde- und Fettgewebe von sehr reichlichen Hämorrhagien durchsetzt, zwischen welchen sich dichte Infiltrate von polynucleären Leukocyten finden und die von reichlichen, mit Eosin stark gefärbten und stark glänzenden Balken und groben Fäden netzartig durchsetzt werden. Letztere haben oft ganz homogenes Aussehen und finden sich auch im Lumen grösserer Arterien, dem oft noch erhaltenen Endothel in breiter, homogener Schicht angelagert oder unregelmässig das Lumen erfüllend. An vielen

Digitized by Google

Stellen sieht man Schwund der Kerne oder Körnchenzerfall derselben. Dabei erscheint das ganze Gewebe von zahllosen Bacillen überschwemmt. Auch die fibröse Kapsel der Lymphdrüse dicht von polynucleären Rundzellen durchsetzt. Die mikroskopische Structur der Drüse selbst vollkommen durch ausgetretene Blutungen zerstört. Besonders in der Rindenschicht grosse Haufen von Rundzellen zwischen Haufen von Bacillen, in deren Umgebung die Leukocyten keine Kernfärbung zeigen, in homogene oder fein granulirte Bröckel zerfallen sind, zwischen denen sich kleine, stark blau gefärbte Körnchen finden. Viele Gefässe zeigen etwas verbreiterte, ganz homogene Wand oder ein homogenes, feineres und gröberes Balkenwerk, das oft das Lumen von Capillaren ganz verlegt; die in ihrer Form vollständig typischen Pestbacillen sowohl zu grösseren, mehr umschriebenen Rasen angeordnet, als auch in enormer Zahl gleichmässig über die Drüse zerstreut. Andere Bacterien nicht nachweisbar.

2. Schnitte durch den untersten Antheil der Vena cava und ihre unmittelbare Umgebung zeigen dieselbe eingescheidet von reichlichen, ausgetretenen Blutmassen und fein granulirten, selten fädigen geronnenen Massen, die polynucleäre Leukocyten einschliessen. An einigen Stellen dringt Blut und ebengenanntes Exsudat zwischen die Bündel der Venenmusculatur ein. Dieselben sind überall wie auseinandergeworfen. Im Bereiche der Blutungen und Exsudatmassen, auch zwischen den Muskelbündeln Netze von homogen aussehenden Balken und sehr zahlreiche grössere und kleinere Haufen von typischen Pestbacillen. Das Endothel der Vena cava nur in kurzen Strecken erhalten, meistens abgehoben. Zwischen diesen Endothelzellen und aufgelagerten polynucleären Leukocyten oder knapp unter der Endothelschicht oft zahlreiche Haufen von Pestbacillen. Zahlreiche, enorm erweiterte Lymphgefässe, die in dem vollständig und gleichmässig hämorrhagisch infiltrirten Binde- und Fettgewebe der adventitiellen Gefässscheide sitzen, säumen die Vene ein. Sie sind ausser von Blutmassen häufig von einer Infiltration polynucleärer Leukocyten oder enormen Bacillenmassen umgeben. Die Wand der Lymphgefässe oft nur durch einen homogenen, mit Eosin gefärbten Streifen gekennzeichnet, der hie und da unterbrochen ist, so dass der aus zahllosen Bacillen und vielen polynucleären Leukocyten, weniger aus Fibrin bestehende Inhalt direct in die Umgebung des Gefässes übergeht. Im Bereiche des hämorrhagisch infiltrirten Bindegewebes zahlreiche kleinere Gefässe mit vollständig homogener und oft vielfach zerrissener Wandung und erfüllt oder umgeben von den im Vorstehenden beschriebenen eigenthümlichen, homogenen Balken oder Schollen. Vielfach sieht man in den Leukocytenhäufchen Kernschwund oder feinkörnigen Zerfall ihrer Kerne.

Eine in den Schnitt fallende, ungefähr haselnussgrosse Lymphdrüse ist als solche nur an ihrer allseitigen Begrenzung durch einen schmalen, homogenen Saum zu erkennen, der sich nach Aussen gegen die hämorrhagische Infiltration abgrenzt. Vom Drüsenparenchym ist nichts in seiner normalen Form erhalten, indem Alles durchsetzt ist von Hämorrhagien und dichtgedrängten, fast durchwegs polynucleären Leukocyten. Dazwischen liegen enorm grosse Haufen ebenfalls ganz dichtgedrängter Pestbacillen und kleinere Gruppen überall zwischen Blutkörperchen und Eiterzellen. An vielen kleineren Stellen Kernschwund und Körnchenzerfall der Kerne und sehr zahlreiche, kleine Bacillengruppen. Fast alle Blutgefässe der Lymphdrüsen zeigen eine wie hyaline, gequollene, auch zerrissene Wandung und homogene Gerinsel oder Schollen sowohl im Lumen derselben, wie auch ausserhalb in Form von gröberen Netzen. Andere Bacterien als Pestbacillen nirgends nachweisbar.

3. Schnitte durch eine mesenteriale Lymphdrüse zeigen keine besondere Veränderung. Keine Bacterien nachweisbar.

4. Linke Tonsille. Dieselbe ist ausserordentlich blutreich, ihre Gefässe stark erweitert und blutgefüllt. In den tiefen Schichten des adenoiden Gewebes vereinzelte, kleinere Blutaustritte, die Zellen desselben entweder polynucleär oder sie besitzen einen gelappten, häufig in Mitose sich befindlichen Kern. An einer Stelle ein mit zahlreichen, polynucleären Leukocyten gefülltes Gefäss, das ausserdem zahlreiche Bacillen enthält. Ferner finden sich im Bereiche der Blutung grosse Mengen von Bacillen, die sowohl nach ihrer Anordnung zu kleinen, dichten Haufen, welche sich gleichsam zwischen die Leukocyten eindrängen, wie auch nach ihrer Form (kurze ovoide oder coccenähnliche Bacillen mit häufiger bipolarer Färbung) auf

Digitized by Google

das vollkommenste Pestbacillen entsprechen. In den Epitheleinsenkungen der Tonsille ein reichliches Gemenge der verschiedensten Bacterien, welches aber auf die Epithelschichte beschränkt bleibt.

5. Milz. Dieselbe ist enorm blutreich, und zwar findet sich das Blut nicht in Capillargefässen, sondern frei zwischen den zelligen Elementen der Pulpa. Nur vereinzelt sind die mit epithelähnlichen Zellen ausgekleideten Pulparäume erhalten und mit Blut erfüllt. Viele besitzen eine unvollständige, zerrissen aussehende Wandung. Die Zellen der Pulpa sind entweder grosse, mono- oder polynucleäre Leukocyten mit halbmondförmigen oder vielfach gelappten, in der Regel stark gefärbten Kernen oder grosse, epithelähnliche, mit sehr grossem, mehr bläschenähnlichen Kern, der oft in Theilung begriffen oder bereits getheilt ist. Dieselben Zellen, oft dicht gedrängt und übereinandergelagert, finden sich in den noch erhaltenen Pulparäumen. Die Follikel erhalten, sehr zellreich, in ihnen Mitosen nachweisbar. An den kleineren Arterien erscheinen die innersten Schichten homogen, das Endothel grösstentheils erhalten.

Durch die ganze Milz zerstreut findet man typische kleine Herde, die dem Quer- oder Längsschnitte eines kleinen Gefässes entsprechen und deren Centrum aus scholligen oder balkigen, grob granulirt aussehenden Massen gebildet wird. Sie werden eingesäumt von ein- oder mehrkernigen Zellen, die vielfach feinkörnigen Kernzerfall zeigen. Oder man findet die Kerne an einem Pole zu langen Fäden ausgezogen (spermatozoënähnlich) und radiärwärts gegen das Centrum zu gerichtet.

Auf mit Methylenblau gefärbten Schnitten erscheint die Milz ganz überschwemmt, wie infiltrirt von Pestbacillen, die in ziemlich gleichmässiger Vertheilung zerstreut sind. Wenig oder keine finden sich in den Follikeln. Sie liegen überwiegend extracellulär und bilden oft gegliederte Fäden.

Die Trabekel sind etwas verbreitert, von ungleichmässig grob granulirtem Aussehen, ihre Zellkerne blass gefärbt.

6. Leber. Dieselbe erscheint mikroskopisch blutreich, die Capillaren sind reichlich mit Blut gefüllt. Die Epithelien weniger gut von einander abgrenzbar, keine Fetttropfen enthaltend. Im Blute ziemlich zahlreiche, kleine Gruppen von Bacillen, die der Form nach vollständig Pestbacillen entsprechen.

7. Niere. Die Epithelien, besonders der Tubuli contorti gross, wie angeschwollen, von einander nicht abgrenzbar, ragen in unregelmässiger Form in das Lumen des Harncanälchens vor, ihre Kerne meist blass gefärbt. Sowohl in der Rinden- wie in der Marksubstanz sieht man vereinzelte Harncanälchen von Blut erfüllt. In einzelnen Sammelröhrchen kleine Gruppen von wenigen, kurzen Bacillen nachweisbar. Die Glomeruli intact. Die an das Nierenbecken angrenzenden Antheile der Nierenpyramiden wie blutig infarcirt, desgleichen das ganze in den Schnitt fallende Gewebe des Nierenbeckens. Dessen Epithel fast überall von udrchbrechenden Blutmassen abgestossen. Innerhalb der Blutungen zahlreiche Anhäufungen von Leukocyten und Fibrin und überall geradezu enorme Mengen von Pestbacillen.

8. Jejunum. Die epitheliale Bekleidung der Schleimhaut verloren gegangen, nur mehr das Epithel in den tiefsten Antheilen der Lieberkühn'schen Krypten erhalten. Die Gefässe der Submucosa stark mit Blut gefüllt, sonst kein bemerkenswerther Befund.

9. Processus vermiformis. Die Schnitte treffen das diphteritisch belegte Geschwür nahe der Spitze desselben. Im Bereiche derselben ist die Schleimhaut umgewandelt in mehr oder weniger mit Eosin gefärbte granulirte oder schollige Massen, die häufig keine Zellform mehr erkennen lassen, häufig aber noch in ihrer Anordnung den Lieberkühn'schen Krypten entsprechen. Dazwischen mit Hämatoxylin blau gefärbte, zahlreiche Haufen von Bacterien. Oder es findet sich anstatt der Schleimhaut ein ziemlich grobes, mit Eosin roth gefärbtes Balkenwerk, das bis in die Submucosa reicht. Die Muscularis mucosae ebenfalls in fein granulirte Massen zerfallen und die obersten Schichten der Submucosa stellenweise umgewandelt in ein feinfaseriges Maschenwerk, in welchen Leukocyten oder feinst granulirte, blassblau gefärbte Massen liegen. Ausserhalb eben beschriebener Stellen die Schleimhaut gut erhalten, die Lymphfollikel von entsprechender Grösse. Auf mit alkalischem Methylenblau gefärbten Schnitten sieht man im Bereiche der zu Grunde gegangenen Schleimhaut grosse Mengen von kurzen Bacillen in Haufen angeordnet, von häufig bipolarer Färbung, in der Form von Diplobacillen, innerhalb der Haufen selbst, in ganz gleichmässiger Vertheilung, Rasen oder Schwärme bildend. Viele sehen auch wie grosse Coccen aus. Daneben zahlreiche dicke, plumpe und längere,

Digitized by Google

stärker mit Methylenblau gefärbte Stäbchen. Auch in der Submucosa sieht man dieselben Bacillen, zum Theile mehr diffus zwischen den Zellausläufern liegend, zum Theile in Gewebsspalten oder Capillaren liegend, dieselben geradezu verstopfend. Auf nach Weigert gefärbten Schnitten mit schwacher Entfärbung sieht man zahlreiche blau gefärbte Bacterien verschiedener Form (schlanke und längere Stäbchen und Coccen). Ausserdem aber kürzere, ovoide Diplobacillen, die unvollkommen entfärbt sind, einen mehr röthlichen Farbenton und scharf blau gefärbte Pole besitzen. Dieselben liegen auch in den Capillaren der verschiedenen Schichten der Submucosa und sind zweifellos Pestbacillen.

10. Das Epithel der Dickdarmschleimhaut überall fehlend. Die obersten Schichten derselben durchsetzt von zahlreichen kleinen, bis an die Oberfläche reichenden Blutaustritten. In diesen und in ihrer Umgebung ziemlich spärliche Bacillen, die auch in den Drüsenschläuchen liegen, aber nicht mit Sicherheit als Pestbacillen angesprochen werden können.

11. In Querschnitten durch einen im Dünndarm gefundenen Spulwurm sind keine Bacillen auffindbar.

Epikrise.

Primärer Bubo in der rechten Inguinalgegend, die oberflächlichen und tiefen inguinalen Lymphdrüsen betreffend. Als seine unmittelbare Fortsetzung finden sich die stark geschwollenen retroperitonealen Lymphdrüsen um die Vasa iliaca und Vena cava bis fast an die Leber hinaufreichend. Die übrigen Lymphdrüsen sind nicht ergriffen, nur leichte Vergrösserung an den Tonsillen constatirbar. Blutungen finden sich, abgesehen von denen, die im Bereiche des primären Bubo und seiner unmittelbaren Fortsetzung und in der Wand der grossen Venenstämme, die von den geschwollenen Lymphdrüsen eingescheidet sind, constatirt wurden, in der linken Tonsille, dem linken wahren Stimmband, in der Schleimhaut des Magens, Jejunum und Dickdarms, ferner des Nierenbeckens, von da direct übergreifend auf das Nierenparenchym, im Epicard und in der Pleura.

Im Processus vermiformis ein diphtheritisches Geschwür. Das Herzfleisch, die Leber und die Nieren zeigen parenchymatöse Degeneration, die Milz ist acut geschwollen, und zwar in ganz eigenthümlicher Weise, indem die tief dunkelrothe Schnittfläche wie feinst granulirt oder chagrinirt — bei geringem Vorquellen der Pulpa — aussieht. Die bacteriologische Untersuchung ergibt sehr reichliche Reinculturen von Pestbacillen.

Histologisch zeigt sich Zerstörung der Lymphdrüsen im Bereiche des primären Bubo durch Hämorrhagien und Infiltration von polynucleären Leukocyten mit massenhaften Pestbacillenhaufen und durch beginnende Nekrose mit reichlicher Degeneration und Nekrose der Gefässwand und einer eigenthümlichen Coagulation, als deren Product sich sowohl im Lumen der Capillaren und Blutgefässe, als auch ausserhalb desselben, die Gefässwand in Form von groben Netzen durchsetzend, homogene Balken und Schollen finden, was ein sehr charakteristisches Bild erzeugt. Dasselbe Bild im pericapsulären Binde- und Fettgewebe. Der Einbruch der enorm bacillenreichen Blutmassen, die sich in die adventitiellen Gefässscheiden ergossen haben, in das Venenlumen lässt sich mikroskopisch direct nachweisen.

Als Ursache für die Blutung in die linke Tonsille und für das diphtheritische Geschwür im Processus vermiformis ergeben sich Capillarembolien von Pestbacillen mit Verstopfung des Lumen.

Die Blutmassen, welche das Nierenbecken und die angrenzenden Nierentheile infiltriren, enthalten grosse Mengen von Pestbacillen; solche sind jedoch nicht mit voller Sicherheit nachweisbar in den ganz kleinen Blutaustritten der Dickdarmschleimhaut.

Die Epithelien der Leber und besonders der Niere im Zustande der parenchymösen Degeneration.

Der acute Milztumor besteht in einer gleichmässigen, hämorrhagischen Infiltration der Pulpa mit Zerreissung der drüsenähnlichen Pulparäume, in Proliferation und Schwellung der Endothelien derselben und geradezu colossalen Mengen über die ganze Milz gleichmässig zerstreuter Pestbacillen, neben Infiltration von polynucleären Leukocyten. Ausserdem finden sich in der Milz sehr zahlreiche, mikroskopisch kleine

Digitized by Google

Herde charakteristischer Form, die zweifellos aus Degeneration und Nekrose von Capillaren mit homogen balkiger Coagulation im Bereiche ihres Lumens und ihrer unmittelbaren Umgebung entstanden sind und in deren Umgebung sich reichlicher Körnchenzerfall der Kerne findet.

Fall 24/VII.

Bayo, 40jähriges Hinduweib, Fabriksarbeiterin, wurde am 3. März um 2 Uhr Nachmittags, am IV. Krankheitstage, ins Spital aufgenommen und starb am 5. März um 11 Uhr 55 Minuten Nachts, am VI. Krankheitstage. Die Section wurde am 6. März, ungefähr 10 Stunden post mortem vorgenommen.

Weibliches Cadaver, 149 *cm* lang, Knochenbau schwächlich, Musculatur sehr schlecht entwickelt, sehr schlecht genährt. Todtenflecke ziemlich reichlich, schlecht umschrieben an den abhängigen Körperpartien, Todtenstarre ausgesprochen vorhanden.

Pupillen beiderseits mittelweit. Die Haut der ganzen linken Gesichtsseite, der Unterkiefergegend, hinabreichend am Halse bis über die Gegend des Larynx, nach rechts herüberreichend bis zum rechten Mundwinkel, nach hinten bis zum linken Meatus acusticus externus und am Halse bis zum vorderen Rande des linken Cucullaris in ganz unregelmässigen Contouren abgetragen. Mundhöhle linkerseits eröffnet, indem die ganze Wange fehlt; der linke Unterkiefer blossgelegt, wie abgenagt, ebenso das linke Jochbein. Linke Fossa inframaxillaris ausgeräumt, so dass man von der Seite her die Gaumenbögen und den Zungengrund erblickt; der ganze Kehlkopf mit dem Pharynx und dem oberen Theile des Ösophagus und die linke Hälfte des Zungenbeines fehlend; ebenso das untere linke Lid und das linke äussere Ohr (nächtlicherweile von Schakalen abgefressen). Hals schlank, in seinen Gruben und beiden Axillen keine Drüsen tastbar; Thorax von proportionirten Dimensionen, Brustdrüsen fast gar nicht entwickelt; Abdomen im Niveau des Thorax.

Nach rechts und knapp oberhalb vom Nabel findet sich eine ungefähr guldengrosse Hautstelle, die an ihrer Peripherie einen verdickten, derben Wall besitzt; in ihrem Centrum erscheint die Epidermis blasenartig abgehoben, an einer 2 *mm* langen Stelle eröffnet, leicht verschieblich, 1 *cm* weit überall unterminirt. In der collabirten Blase noch etwas blutiges Serum enthalten. Auf dem Durchschnitte erscheint das subcutane Binde- und Fettgewebe im Bereiche dieser Pustel ungefähr 2 *cm* tief markig, gelblich infiltrirt, vorquellend und reichlich eiterähnlichen Saft gebend; dazwischen finden sich zahlreiche punkt- und streifenförmige Hämorrhagien. Das Bindegewebe in der Umgebung dieser starren Infiltation stark sulzig, gelblich, von zahlreichen kleinen Hämorrhagien durchsetzt. In der Gürtelgegend beiderseits die Haut pigmentirt, schilfernd.

In beiden Inguinalgegenden etwas vergrösserte Lymphdrüsen tastbar. An den Kniescheiben je eine unregelmässige, ungefähr kreuzergrosse, vertrocknete Excoriation. Die Haut an den Sohlen sehr rissig. An den unteren Extremitäten keine Ödeme. Irgend welche Verletzungen nicht nachweisbar.

Schädeldecken blut- und fettarm, Schädeldach länglichoval, fast ovoid, symmetrisch, $17^1/_2$ *cm* im langen Durchmesser, 12 *cm* im queren, und in seiner Peripherie 48 *cm* messend. Knochen bis 1 *cm* dick, Spongiosa bis 2 *mm* dick, ziemlich blutarm. Tabula externa und interna nirgends verdickt, letztere glatt, Gefässfurchen sehr seicht. Gruben von Pacchyonischen Granulationen sehr spärlich und ebenfalls sehr seicht. Nähte erhalten.

Dura mater am Schädeldach adhärent, zart, blutarm. Im Sichelblutleiter schwarzrothes, geronnenes Blut. Meningen an der Gehirnbasis sehr zart und blutarm, Gefässe eng und zartwandig, Meningen an der Convexität ebenso beschaffen, Rinde röthlichgrau, an den Meningen nicht adhärent, gleichmässig breit. Das weisse Marklager von spärlichen Blutpunkten durchsetzt, fleckig lichtrosenroth, sehr weich; Ventrikel enge; die grossen Ganglien blutarm, normal gebildet, ebenso Kleinhirn, Pons und Medulla oblongata.

Zwerchfellstand rechts am oberen Rande der dritten Rippe, links etwas tiefer.

Schilddrüse fehlend (von Schakalen gefressen).

Die linke Lunge fast völlig durch lockere Bindegewebsmembranen mit der Thoraxwand verwachsen, fühlt sich überall lufthältig, flaumig an; an der Pleura keine Blutungen, am Durchschnitte lufthältig, ziemlich blutreich, etwas ödematös. Die kleineren Bronchien enthalten reichlichen Schleim, ihre Schleimhaut geröthet.

Digitized by Google

Die rechte Lunge im Bereiche des Unterlappens mit dem Zwerchfell verwachsen, am Durchschnitte etwas mehr ödematös als die linke, ergibt sonst denselben Befund wie diese.

Herzbeutel sehr zart, vereinzelte, ganz kleine Hämorrhagien an seiner Innenfläche; ebensolche finden sich am Epicard des linken Herzohres, vereinzelte an der Wurzel der aufsteigenden Aorta; Herz klein. Im linken Ventrikel spärliche Cruormassen und ziemlich reichliche Fibringerinsel; noch mehr im rechten Ventrikel und Vorhof. Alle Klappenapparate zart. Aorta normal weit, an der Intima derselben, besonders über den Klappen, ungefähr hanfkorngrosse, gelblichweisse, prominente Verdickungen. Herzfleisch etwas bleicher und morscher.

Der weiche Gaumen und die Tonsillen röthlichviolett, auf dem Durchschnitte durch die Tonsillen nichts Pathologisches.

Ductus thoracicus etwas erweitert, aber frei von Blutungen.

Die bronchialen Lymphdrüsen klein, bohnengross.

Leber an ihrer Oberfläche mit dem Zwerchfell durch ziemlich straffe Bindegewebsmembranen verwachsen, von normaler Grösse, Kapsel dort, wo sie frei von Bindegewebsmembranen ist, glatt. Consistenz der Leber etwas vermindert, auf dem Durchschnitte ziemlich blutreich, von braungrauer Farbe, ihre acinöse Zeichnung nicht ganz deutlich, Parenchym etwas mehr vorquellend als normal. Gallenblase von entsprechender Grösse, mit flüssiger, lichtgelber Galle gefüllt; ihr Serosaüberzug intact, ihre Schleimhaut normal.

Milz etwa um ein Drittel vergrössert, nicht besonders weich, Kapsel gespannt, glatt, auf dem Durchschnitte erscheint die Milzpulpa gleichmässig blutroth gefärbt, nur etwas vorquellend und ziemlich leicht abstreifbar, das Stroma etwas vermehrt, Follikel nicht gut abgrenzbar.

Durch das Peritoneum parietale durchschimmernd finden sich über dem rechten Ileopsoas und entsprechend dem rechten Leistenringe, ferner an der Theilungsstelle der Vena cava unregelmässige Blutungen, welche sich aus der Confluenz von kleineren, durchschnittlich hanfkorngrossen zusammensetzen, dunkelblauroth gefärbt und bis 3 *cm* lang sind. Ähnliche confluirende Blutungen finden sich längs des rechten Ureters und in dem die Vena cava umschliessenden Bindegewebe, besonders an der Aussenseite derselben.

Linke Nebenniere im Centrum erweicht, blutig seröse Flüssigkeit enthaltend; desgleichen die rechte Nebenniere; beide von normaler Grösse.

Rechte Niere ziemlich klein, etwas schlaffer, Kapsel leicht abziehbar, über die Oberfläche zerstreut vereinzelte, punktförmige Hämorrhagien.

Parenchym erbleicht, gelblich, Rinde etwas verbreitert, die Grenze gegen die Pyramiden nicht ganz scharf. Linke Niere ebenso verändert wie die rechte. Schleimhaut beider Nierenbecken gelblichweiss.

Harnblase ziemlich gut mit gelblichem, klaren Urin gefüllt. Schleimhaut dünn, ihre Venen injicirt.

Beide Adnexe mit dem Peritoneum locker verwachsen, ebenso die hintere Wand des Uterus; derselbe klein, Schleimhaut dünn, injicirt. Beide Ovarien klein, derb, gekerbt, am Durchschnitte einige Corpora albida.

Die der medialen Wand der Femoralvene und dem horizontalen Schambeinaste angelagerte Lymphdrüse rechterseits fast wallnussgross, derbe, in hämorrhagisches, ödematöses Bindegewebe eingehüllt; auf ihrem Durchschnitte erscheint die Peripherie der Drüse hämorrhagisch infiltrirt und von kleinen, gelblichen, stecknadelkopfgrossen, medullaren Herden durchsetzt, wie gesprenkelt, das Centrum hingegen mehr gleichmässig gelblich, medullar.

Das Bindegewebe um die Vasa iliaca ebenfalls ödematös und von zahlreichen unregelmässigen Hämorrhagien durchsetzt und infiltrirt. Dieses serös hämorrhagische Infiltrat setzt sich längs der grossen Bauchgefässe fort und umgibt die auf ungefähr Bohnengrösse geschwollenen, ziemlich derben Ketten der retroperitonealen Lymphdrüsen. Desgleichen erscheint das Bindegewebe um die untere Hohlvene von zahllosen, dunkelroth gefärbten Blutungen durchsetzt, welche confluirend die Venenwand derartig durchsetzen, dass dieselbe von ihrem Theilungswinkel angefangen bis zu ihrem Eintritte in die Leber wie suffundirt aussieht.

Digitized by Google

Die oberflächlichen inguinalen Lymphdrüsen unter dem Poupart'schen Bande rechterseits vergrössert, zum Theile isolirt stehend, zum Theile zu einem circa 5 *cm* langen, dem Poupart'schen Bande parallelen Paquet vereinigt, auf dem Durchschnitte medullar und hämorrhagisch. Die inguinalen Lymphdrüsen der linken Seite nur in ganz geringem Grade vergrössert, in dem sie umgebenden Bindegewebe nirgends Hämorrhagien.

Der Magen enthält reichliche, gallig gefärbte, schleimige Massen; seine Schleimhaut in der Gegend der grossen Curvatur zeigt geringgradiges Etat mamellonné. An der hinteren Magenwand sehr reichliche, punktförmige, zerstreute Hämorrhagien.

Schleimhaut des Duodenum gallig imbibirt, etwas geschwollen. Im Jejunum reichliche, schleimige, gallige Chymusmassen, ungefähr in der Mitte desselben eine hämorrhagisch infiltrirte, kleine Stelle, die anscheinend einem Peyer'schen Plaque entspricht, die aber deutlich prominent ist. Im Ileum ebenfalls reichliche, gallige Chymusmassen, Schleimhaut dünn. Im Dickdarm, knapp oberhalb der Bauhinischen Klappe finden sich drei, in einem rechtwinkeligen Dreieck angeordnete Geschwüre, von denen das kleinste erbsengross und das grösste im Durchmesser circa $1^1/_2$ *cm* lang ist; letzteres sitzt ganz nahe am Bauhinischen Klappenringe, sein Geschwürsgrund ziemlich tief und glatt, dunkelroth, seine Ränder unregelmässig zackig, etwas überhängend, geschwollen und etwas unterminirt. In der Umgebung des mittleren, ungefähr 1 *cm* langen und ganz ähnlich beschaffenen Geschwüres zwei circa hanfkorngrosse, blaurothe Hämorrhagien. Das kleinste Geschwür scheint aus zwei, ungefähr hirsekorngrossen Geschwürchen hervorgegangen zu sein, indem in der Mitte dieses Geschwüres eine sehr zarte, vollständig unterminirte Schleimhautbrücke durchzieht; die Ränder scharf contourirt, etwas überhängend und die nächste Umgebung derselben geröthet und geschwollen. Schleimhaut des Dickdarmes ebenfalls gelockert und geschwollen; ungefähr bis in die Mitte des Colon transversum von zahllosen, punktförmigen Hämorrhagien durchsetzt.

Die mesenterialen Lymphdrüsen etwas vergrössert und prominent, am Durchschnitte röthlich-gelblich, etwas medullar.

Die Lymphdrüsen beider Axillargruben und der beiden Kniekehlen nicht verändert.

Pankreas derbe, gekörnt.

Das Knochenmark des rechten Femur an seinem unteren Epiphysenende gleichmässig gelbes Fettmark, im oberen epiphysären Antheile und zum Theile noch in der Diaphyse lichtblutrothe, verschieden grosse, gegen das erhaltene Fettmark ziemlich scharf begrenzte Stellen zeigend.

Stirnhöhlen, Nasenhöhlen und Keilbeinhöhle nicht verändert.

Bacteriologischer Befund.

1. Präparate aus der Pestbeule in der Nabelgegend zeigen ziemlich reichlich Pestbacillen, meist einzeln, seltener als Diplobacillen liegend; neben gut und bipolar tingirten Formen, die vielfach in ihren Grenzen verschwommen erscheinen, als ob sich ein lichter gefärbter Hof anschliessen würde, finden sich reichlich auffallend plumpe und schlecht tingirte, geblähte, grössere Exemplare.

Bei Anwendung der Gram'schen Methode erfolgt rasche Entfärbung der Pestbacillen.

Andere Bacterien nicht nachweisbar. Die Aussaaten hingegen zeigen neben reichlichen Colonien des Pestbacillus noch vereinzelt solche des Bacillus pyocyaneus.

2. Aussaaten aus dem Blute des linken Herzventrikels ergeben reichlich und ausschliesslich Colonien des Pestbacillus.

3. Aussaaten aus der Galle zeigen keine Pestcolonien, reichlich solche der Coligruppe.

4. In der Milz finden sich mikroskopisch reichlich Pestbacillen, einzeln oder als Diplobacillen, fast ausschliesslich extracellulär gelagert, in überwiegender Anzahl gut und bipolar gefärbt, seltener in Degenerationsformen; erstere erscheinen vielfach ziemlich plump, meist ovoid, spärlicher länglich. Mit Pittfield's Gemisch lassen sich an einzelnen Stellen der Präparate sehr schöne und deutliche Kapseln nachweisen.

Die Aussaaten ergeben ausschliesslich Pestcolonien in reichlicher Menge.

Digitized by Google

5. Deckglaspräparate von der hämorrhagisch infiltrirten Lymphdrüse am rechten inneren Schenkelringe enthalten sehr reichlich Pestbacillen in verschiedenen Formen und Grössen, vereinzelt auch als kurze Fäden; neben gut und bipolar gefärbten finden sich ziemlich reichlich Degenerationsformen.

Im Allgemeinen zeigen auch hier die Pestbacillen einen mehr plumpen Typus. Bei Färbung mit Carbolfuchsin unter Erwärmen und nachträglicher Differenzirung in circa 60% Alkohol sieht man die meisten Bacillen von einer meist undeutlich begrenzten, schwach roth gefärbten Hülle umgeben; bei vielen Bacillen ist die Hülle jedoch scharf begrenzt (Kapsel).

Bei Anwendung der Gram'schen Methode entfärben sich die Pestbacillen rasch.

Die Aussaaten zeigen reichlich und ausschliesslich Pestcolonien.

6. Aussaaten aus dem Knochenmark vom rechten Femur ergeben ausschliesslich Pestcolonien in sehr reichlicher Menge.

Histologischer Befund.

1. Schnitte von einer über haselnussgrossen Lymphdrüse vom rechten Poupart'schen Bande (tiefe inguinale Lymphdrüse) zeigen die peripheren Rindenschichten derselben gebildet von einem continuirlichen bläulich gefärbten Saum von enorm reichlichen Pestbacillenhaufen.

Zwischen ihnen verhältnissmässig wenige, polynucleäre Leukocyten, von denen ein grosser Theil reichlichen Körnchenzerfall seiner Kerne zeigt. Follikel und Markstrahlen nur vereinzelt erhalten, die Sinus erfüllt mit Blut, polynucleären Leukocyten und Pestbacillenhaufen, stark erweitert und vielfach nicht mehr abgrenzbar, indem sich ihr obengenannter Inhalt in die Umgebung fortsetzt.

Andererseits sieht man auch in den centralen Antheilen weite Strecken fast nur von Bacillen infiltrirt, zwischen denen sich spärliche Leukocyten finden. Im pericapsulären Gewebe vereinzelte, aber grössere Hämorrhagien und erweiterte, mit Leukocyten und Pestbacillen vollgepfropfte Lymphgefässe.

Die Bacillen haben die typische Form der Pestbacillen und liegen fast immer extracellulär.

2. Schnitte von dem vesiculös-pustulösen Infiltrate der Haut von der rechten Nabelgegend zeigen das subcutane Fett- und Bindegewebe sehr reichlich und dicht infiltrirt von polynucleären Leukocyten, die vielfach Körnchenzerfall zeigen. Das zu Bündeln angeordnete subcutane Bindegewebe auseinandergeworfen, indem sich überall massenhaft Leukocyten zwischen denselben finden. Daneben oft ausgedehnte Hämorrhagien, und besonders im Fettgewebe schon mit schwacher Vergrösserung an der verschiedenen Färbung sehr grosse Pestbacillenhaufen erkennbar, oder kleinere, erweiterte, mit Leukocyten und Pestbacillen vollgepfropfte Lymphgefässe; auch mittlere Arterien, die wenig Blut und viele Leukocyten enthalten und zum Theile homogen aussehende oder von Leukocyten durchsetzte Wandung besitzen. Auch Capillaren mit homogener Wand und von homogenen Balken ausgefülltem Lumen finden sich.

Wo die Leukocyteninfiltration in den peripheren Antheilen aufhört, findet sich das Bindegewebe von feinstfädig geronnenen, sehr wenig Leukocyten enthaltenen Massen durchsetzt. Die Bindegewebsbündel der an das Corium angrenzenden Schichten in homogene Bruchstücke zerfallen, die wie in den Leukocyten und Pestbacillenmassen suspendirt erscheinen und zwischen denen zahllose, kleine und kleinste Körnchen liegen. Die Coriumpapillen selbst vollständig von Eiterzellen durchsetzt. In dem centralen Antheile der Pustel ist das Oberflächenepithel in seiner Gesammtheit durch die genannten Exsudat- und Blutmassen abgehoben, so dass eine ziemlich grosse Blase gebildet ist. Die pigmentirte Basalzellenschicht ist an dem die Blasendecke bildenden Epithelhäutchen überall erhalten. An der Peripherie der Blase sieht man Züge von Plattenepithelien, die stark in die Länge gezogen sind und fächerartige, ovale Hohlräume begrenzen. Dieselben liegen innerhalb der Epithelschichte, indem sie stets von der pigmentirten Basalzellschicht begrenzt werden und sind entweder ausgefüllt von Blut und polynucleären Leukocyten, oder es finden sich in ihnen oft von einem Centrum auseinanderstrahlende, sehr zarte, verzweigte Fäden, die sich mit Eosin schwach, nicht aber nach Weigert färben. An anderen Stellen sieht man, zwischen das Rete Malpighii und die Coriumpapillen eingedrungen, eine Schichte von feinfädig geronnenen Massen.

Digitized by Google

Auf mit Methylenblau gefärbten Schnitten sieht man überall, wo sich Leukocyteninfiltration findet, massenhafte Pestbacillen, auch in erweiterten Lymph- und Blutgefässen. Sie fehlen in den Hohlräumen des Epithels, die nur von geronnener Ödemflüssigkeit erfüllt sind, und liegen in enormen Mengen in der Epidermisblase. Sie fehlen ferner in den von feinfädigen Massen durchsetzten Antheilen. Zwischen den subcutanen Bindegewebsbündeln haben sie oft Coccenform und sind in ziemlich langen, gegliederten Fäden angeordnet.

3. Milz. Dieselbe erscheint ziemlich blutreich, jedoch findet sich das Blut vorzugsweise in den Präcapillaren, die Räume der Pulpa wenig mit Blut gefüllt; daneben finden sich sehr zahlreiche, polynucleäre Leukocyten, zum Theile dem Blute beigemengt, zum Theile den Inhalt der Pulparäume bildend. Viele besitzen einen blass mit Eosin gefärbten, grossen Protoplasmaleib und zeigen beginnenden Zerfall ihrer Kerne.

Blutaustritte in das Pulpagewebe nur vereinzelt, die Zellen der Pulparäume gross, Proliferationsvorgänge zeigend.

Die ganze Milz übersäet mit zahllosen Pestbacillen, die sich viel schwächer mit Methylenblau färben als die Kerne, und nicht in Haufen angeordnet, sondern gleichmässig zerstreut liegen. In den Follikeln sind keine auffindbar. Zahlreich sind eosinophile Zellen.

4. Die Nebenniere zeigt keine besonderen pathologischen Veränderungen. In einzelnen kleinen Arterien und Capillaren Gruppen von Pestbacillen nachweisbar.

5. Schnitte, die durch eine hämorrhagische Stelle des Jejunum geführt sind, welche makroskopisch wie ein hämorrhagisch infiltrirter Plaque aussah, ergeben, dass die Schleimhaut überall erhalten, dagegen die Submucosa bis an die Muscularis mucosae in ziemlicher Ausdehnung (ungefähr dem Querschnitte eines grösseren Plaques entsprechend) vollständig hämorrhagisch infiltrirt ist. Die auseinander gedrängten Bindegewebsbündel erhalten, in der Blutung zahlreiche polynucleäre Leukocyten eingelagert. Im Bereiche der ganzen Blutung zahlreiche, grössere und kleinere Haufen von Pestbacillen mit vollständig typischer Form und Anordnung. Sehr zahlreich sind sie in kleinen Gefässen und Capillaren gelagert. Auch im Bindegewebe der Darmschleimhaut unmittelbar über der Muscularis mucosae, die frei von Hämorrhagien ist, aber sehr zellreich erscheint, kleinere Gruppen von Bacillen, die sich in nichts von den früher genannten unterscheiden.

6. Die kleinen im Coecum sitzenden Geschwüre zeigen mikroskopisch einen von ziemlich dichtem Bindegewebe gebildeten Grund, der von granulirten oder bröckeligen Massen belegt ist, die sich theils mit Eosin diffus färben, theils einen bläulichen Farbenton besitzen. Zwischen den Bindegewebssträngen kleine Blutungen und Rundzellenanhäufungen. Die Geschwürsränder stark überhängend und unterminirt, überall gegen den Geschwürsgrund zu mit denselben bröckeligen Massen belegt. Der Peripherie der Geschwüre entsprechend, finden sich mehrere Knoten, gebildet aus epitheloiden Zellen, mehrere Riesenzellen enthaltend und von mononucleären Leukocyten eingescheidet.

Auf den mit alkalischem Methylenblau gefärbten Schnitten zahlreiche Haufen von Bacillen, sowohl in den den Grund bedeckenden Massen, wie auch an den Rändern des Geschwüres und der umgebenden Schleimhaut. Sie haben ein den Pestbacillen ähnliches, doch deutlich differentes Aussehen, indem sie etwas dicker sind, scharf abgestufte Enden besitzen und sich mit Methylenblau intensiv färben. Nach der Weigert'schen Färbungsmethode bleiben sie gefärbt.

Epikrise.

Die stärksten Veränderungen an Lymphdrüsen und ihrer Umgebung finden sich an der oberflächlichen und tiefen inguinalen Lymphdrüsengruppe der rechten Seite und setzen sich in typischer Weise längs der Gefässe fort bis in die Gegend der Leber.

Die einzelnen angeschwollenen Lymphdrüsen des primären Bubo, der vor Allem von der tiefen inguinalen Lymphdrüse am inneren Schenkelringe gebildet ist, nicht beträchtlich vergrössert, von Bohnen- bis kaum Wallnussgrösse, aber vorwiegend hämorrhagisch, in ihrer Umgebung starkes Ödem und Blutungen,

Digitized by Google

letztere auch die Wand der grossen Venenstämme durchsetzend. Die linksseitigen inguinalen Lymphdrüsen zeigen nur geringe Schwellung, ebenso die mesenterialen. Blutungen finden sich ferner in der Pleura, im Peri- und Epicard, in der Schleimhaut des Magens, Jejunum und des Dickdarmes, vereinzelte endlich in der Nierenrinde. Der Befund von zweifellosen, zahlreichen Pestbacillen in einer subcutanen Blutung des Jejunum von der Grösse eines keinen Plaques beweist die specifisch embolische Natur derselben. Die in der Coecalgegend sich findenden Geschwüre sind nach dem anatomisch-histologischen Befunde tuberculöser Natur.

In dem typischen acuten Milztumor ausserordentlich zahlreiche, polynucleäre Leukocyten neben zahllosen Pestbacillen; desgleichen in der Lymphdrüse aus dem Paquet unterhalb des rechten Poupart'schen Bandes; ein Theil der Lymphdrüse noch fast intact, im Übrigen kommt die Vergrösserung derselben in erster Linie auf Rechnung der enormen Bacilleninfiltration.

Was schliesslich den Pestcarbunkel in der Haut der rechten Nabelgegend anlangt, so sind zur Erklärung seiner Entstehung zwei Möglichkeiten abzuwägen: primäre Hautinfection oder secundärer Herd, auf dem Wege der Lymphbahnen regionär metastatisch entstanden.

Der histologische, sowie der bacteriologische Befund lässt einen sicheren Entscheid darüber nicht zu; jedoch ist die anatomische Vertheilung der oberflächlichen Lymphgefässe, die von dieser Hautregion sowohl zu den inguinalen, als auch zu den axillaren Lymphdrüsen führen, zu beachten. Das völlige Freibleiben letzterer von solchen Veränderungen, wie sie primären Lymphdrüsenbubonen zukommen, spricht eher für die zweite Annahme; desgleichen der Umstand, dass wir wiederholt Gelegenheit hatten, am Krankenbette zu beobachten, wie sich ein derartiges Infiltrat in der Umgebung des primären Bubo geraume Zeit nach der Entstehung desselben entwickeln kann. Wir sind daher eher der Ansicht, dass diese Pestbeule als eine secundäre aufzufassen sei, indem zu Gunsten der Möglichkeit, sie als den primären Hautherd hinzustellen, nur wenige Umstände sprechen.

Bacteriologisch erweist sich der Fall als reine Pestinfection.

Fall 25/VIII.

Jajrow Sooklhal,[1] 25jähriger Hindu, Kutscher. Aufgenommen und gestorben am 6. März. Krankheitsbeginn unbekannt.

Section am 7. März um 9 Uhr Vormittags.

Männliches Cadaver, 165 *cm* lang, gracil gebaut, Musculatur gut entwickelt, gut genährt. Todtenstarre fast völlig geschwunden, Todtenflecke nicht sichtbar.

Hornhäute getrübt, Pupillen kaum sichtbar, mittelweit, gleich. Conjunctiven injicirt, besonders die linke etwas pigmentirt.

Schleimhaut der Mundhöhle ziemlich blutarm. Im Bereiche der Schneide- und Eckzähne des Ober- und Unterkiefers ist die Gingiva missfärbig und ulcerirt, mit gelblich-grünlichem, übelriechenden Belag belegt.

Hals kräftig, in den Gruben desselben und in beiden Achselhöhlen keine Drüsen tastbar. Thorax symmetrisch, proportionirt gebaut, gut gewölbt. Abdomen gespannt, ungefähr im Niveau des Thorax.

Am äusseren Genitale erscheint der rechte Hode auf das Doppelte vergrössert, ziemlich derbe.

Die Haut über dem Abdomen zeigt zahlreiche, linsengrosse, abschilfernde Stellen.

In beiden Leistengegenden einzelne Drüsen tastbar, die ziemlich hart sind, besonders linkerseits, wo sich unter dem Poupart'schen Bande, der Mittellinie nahe, eine über haselnussgrosse Lymphdrüse tasten lässt.

An den unteren Extremitäten keine Ödeme. Die Sohlenhaut sehr rissig; äussere Verletzungen nicht sichtbar.

[1] Vergl. Krankengeschichte II. A. pag. 73.

Digitized by Google

Die weichen Schädeldecken ziemich fett- und blutreich. Schädeldach länglich-oval, symmetrisch, im Längsdurchmesser 19 *cm*, im queren $13^1/_2$ *cm*, in der Peripherie 53 *cm* messend, der Knochen an den dicksten Stellen bis fast $^1/_2$ *cm* breit. Spongiosa überall erhalten, circa 2 *mm* dick, wenig blutreich, Tabula externa und interna circa 1 *mm* dick, die Furchen der Gefässe seicht, die Gruben der Pacchionischen Granulationen spärlich und seicht.

Dura mater an das Schädeldach adhärent, sonst zart, an ihrer Innenfläche glatt und glänzend, ziemlich blutreich. Meningen an der Gehirnbasis zart, mässig blutreich, die Gefässe normal angeordnet, zartwandig, enge; Meningen an der Convexität sehr zart, etwas blutreicher, die Venen mit Blut gefüllt und geschlängelt, Rinde etwas verbreitert, geschwollen, grauröthlich; Gehirn gross, sehr weich. Ventrikel entsprechend erweitert, das weisse Marklager von ziemlich zahlreichen Blutpunkten durchsetzt. Kleinhirn ebenfalls ödematös, mässig blutreich, sehr weich, ebenso Pons und Medulla.

Zwerchfellstand am unteren Rande der vierten Rippe beiderseits.

Schilddrüse klein, blutreich, colloid, gekörnt.

Die Lymphdrüsen in beiden Submaxillargruben über bohnengross, isolirt, am Durchschnitte dunkelblutroth, saftig.

Beide Tonsillen vergrössert, stark prominent, am Durchschnitte ziemlich reichlich gelbe Pfröpfe enthaltend, linkerseits markig weich infiltrirt, sehr saftig, dunkelblutroth, etwas gelblich gesprenkelt. Schleimhaut des Pharynx rothviolett, geschwollen, auch die Schleimhaut der Epiglottis ist lebhaft geröthet und geschwollen. Die Follikel am Zungengrunde geröthet und geschwollen; im Larynx und am Zungengrunde zahlreiche, punktförmige Ecchymosen.

Linke Lunge frei, im Pleuraraum wenige Tropfen Flüssigkeit, Pleura glatt und glänzend. Die Lunge fühlt sich überall lufthältig an, auf dem Durchschnitte allenthalben blutreich, vollständig lufthältig, wenig ödematös. Rechte Lunge durch derbe Bindegewebsmembranen mit der Thoraxwand verwachsen, etwas kleiner wie die linke, gebläht. Pleura durch derbe, schwielige Bindegewebsmembranen überall verwachsen. Die Lunge fühlt sich überall lufthältig, flaumig an; auf dem Durchschnitte derselbe Befund wie linkerseits.

Pericard zart; im Herzbeutel wenige Tropfen klarer, seröser Flüssigkeit. Das ziemlich fettarme Epicard übersäet von theils gruppirten, bis hirsekorngrossen, frischen Ecchymosen. Herz von entsprechender Grösse, beide Ventrikel schlaff, im linken Herzen wenig Fibringerinsel und Cruor, im rechten Herzen mehr Fibringerinsel. Alle Klappenapparate sehr zart und schlussfähig. Herzmusculatur etwas bleicher und morscher.

Schleimhaut der Trachea und der grossen Bronchien etwas geröthet. Die Lymphdrüsen an der Bifurcation bohnengross, anthracotisch.

Speiseröhre nicht pathologisch verändert.

Leber weich, ihre Ränder etwas dicker, annähernd von normaler Grösse, auf dem Durchschnitte ziemlich blutreich, gelblich-fleckig, im Allgemeinen braungrau, Läppchenzeichnung verwischt. Gallenblase entsprechend mit dunkler Galle gefüllt, Schleimhaut gelblichbraun, dünn.

Milz 18 *cm* lang, 13 *cm* breit, 3 *cm* dick, ihre Kapsel zart, sehr weich, auf dem Durchschnitte dunkelblutroth, Pulpa vorquellend, Stroma nicht vermehrt, Follikel stellenweise erkennbar.

Rechte Niere etwas vergrössert und plumper, ihre Kapsel leicht abziehbar. Oberfläche glatt und glänzend, auf dem Durchschnitte blutreich, Rinde deutlich geschwollen, graugelblich und roth gestreift und gesprenkelt, von den Pyramiden gut abgrenzbar, indem die Peripherie der letzteren lebhaft roth injicirt ist. Die linke Niere gibt denselben Befund. Beide Nierenbecken normal.

Harnblase mit gelblichem Harn gefüllt; ihre Schleimhaut weisslich.

Beim Einschneiden auf den linken vergrösserten Hoden ergiesst sich reichliche, seröse Flüssigkeit, die über der Epididymis in einem circa wallnussgrosssen, von verdickter Serosa begrenzten Sack sich befindet.

Die tiefen inguinalen Lymphdrüsen am inneren linksseitigen Schenkelring haselnussgross, in ihrer Umgebung drei ungefähr bohnengrosse Lymphdrüsen. Das Bindegewebe um dieselben und um die Vasa iliaca stark sulzig durchfeuchtet und blutig infiltrirt; ebenso die Umgebung beider Ureteren. In der Wand der

Digitized by Google

linken Vena femoralis bis ungefähr hinauf zur Theilungsstelle der Vasa iliaca zahlreiche, confluirende, dunkelblaurothe Blutungen, die sich aus kleineren, durchschnittlich hirsekorngrossen zusammensetzen und fast die ganze Intima in der bezeichneten Strecke durchsetzen. Die oberflächlichen inguinalen Lymphdrüsen beiderseits sind grösstentheils isolirt, klein, ziemlich derbe und etwas pigmentirt. Die mehr medial gelagerten der linken Seite beträchtlich geschwollen, ziemlich derbe, auf dem Durchschnitte vorquellend, blutreich und hämorrhagisch, von gelblichen Sprenkeln durchsetzt.

Im Magen reichliche, dünnflüssige, gallig gefärbte Massen, Schleimhaut etwas gelockert, ebenso die des Duodenum und Jejunum, beide sehr reichliche, dünnflüssige, gallige Chymusmassen enthaltend; im ganzen Dünndarm die Schleimhaut normal. Im Dickdarm ziemlich spärliche, gelblich gefärbte, dünnflüssige Fäcalmassen, Schleimhaut nicht besonders verändert.

Pankreas derbe, blutreich.

An den Nebennieren nichts Pathologisches.

In beiden Kniekehlen keine besonderen Veränderungen.

Bacteriologischer Befund.

1. In Deckglaspräparaten der linken Tonsille findet man dreierlei Bacterienformen, alle in nicht besonders reichlicher Menge. Vorherrschend erscheint eine längere, dünne Bacillenart, etwas weniger reichlich finden sich typische Pestbacillen in ovoiden oder länglichen Formen, gut und bipolar gefärbt, meist einzeln liegend, seltener als Diplobacillen; die dritte, in geringster Anzahl vorhandene Art bildet ein sehr kleines Stäbchen mit ebenfalls bipolarer Färbung, das Ähnlichkeit mit kleinsten Diplococcen hat.

In den Aussaaten sind keine Pestcolonien nachweisbar, reichlich jedoch Colonien der Coligruppe und solche sporentragender Stäbchen.

2. Eine hämorrhagisch infiltrirte Halslymphdrüse aus der linken Submaxillargrube zeigt mikroskopisch in mässig reichlicher Menge typische Pestbacillen, einzeln oder als Diplobacillen, in ovoiden, länglichen oder rundlichen Formen; neben gut und bipolar tingirten finden sich blässer gefärbte, ovoide und grosse, rundliche, geblähte Formen.

Die Aussaaten sind verunreinigt, daher unbrauchbar.

3. Im Milzsaft finden sich mikroskopisch reichlich Pestbacillen, meist einzeln liegend, in rundlichen, ovoiden und länglichen Formen mit bipolarer Färbung oder als schwach tingirte, verschiedengestaltige Formen.

Die Aussaaten zeigen ausschliesslich Pestcolonien in sehr reichlicher Menge.

4. Deckglaspräparate einer hämorrhagisch infiltrirten, oberflächlichen inguinalen Lymphdrüse der rechten Seite zeigen sehr reichlich Pestbacillen, in Form und Anordnung wie bei 3, nur erscheinen die Degenerationsformen reichlicher vorhanden: man findet alle Formen bis zu grösseren, geblähten Gebilden, an denen oft nur mehr die Contouren etwas deutlicher gefärbt sind (Ringformen).

Bei Anwendung von Pittfield's Gemisch sieht man keine deutlichen Kapselbilder; man findet wohl bei einer Anzahl von Bacillen einen schwach violett gefärbten Hof, der mehr oder weniger deutlich begrenzt ist, oder aber einen ungefärbten Hof, der durch einen stärker gefärbten Contour abgegrenzt ist.

In den Aussaaten sind sehr reichlich Colonien des Pestbacillus und 6 Colonien einer nicht näher bestimmten Bacillenart (Verunreinigung) angegangen.

Histologischer Befund.

1. Vergrösserte oberflächliche Lymphdrüse aus der linken Leistengegend. Vom Parenchym derselben nur vereinzelte Follikel in der Rindenschichte erhalten, ausserdem einige von polynucleären Leukocyten ganz dicht infiltrirte Bindegewebssepta und zahlreiche mit Blut vollgefüllte, kleinere und grössere Gefässe, deren Wand auch stellenweise dicht von Leukocyten infiltrirt ist.

Digitized by Google

Im Übrigen erscheint die Vergrösserung der Lymphdrüse in erster Linie bedingt durch colossale Pestbacillenmengen, die die ganze Lymphdrüse in zusammenhängenden Massen durchsetzen, die Gefässe überall einscheiden und verhältnissmässig wenig Leukocyten einschliessen. Dazwischen finden sich allenthalben kleinere Hämorrhagien, oft um Gefässe mit vollkommen homogener Wand. Dieselben (sowohl Venen wie Arterien und Lymphgefässe) enthalten oft sehr reichlich polynucleäre Leukocyten und besonders letztere massenhafte Bacillen.

Die fibröse Kapsel der Lymphdrüse von reichlicher Rundzellen- und Bacilleninfiltration durchsetzt, so dass keine scharfe Grenze zwischen Drüse und Umgebung besteht. In letzterer finden sich ebenfalls enorme Bacillenmassen und reichliche, confluirende Blutungen. Besonders das Fettgewebe erscheint an manchen Stellen so dicht von Bacillenmassen infiltrirt, dass seine Maschen von breiten Bacillensäumen umgeben erscheinen. Kernschwund oder ein Zerfall der Zellen nur spärlich. Die Pestbacillen färben sich nur schwach mit Methylenblau und zeigen besonders dort, wo sie in grossen Mengen und sehr dicht bei einander liegen, ausgesprochene Coccenform (die einzelnen oft auffallend gross). Sie liegen sowohl intra- wie extracellulär. Fibrin nur sehr spärlich nachweisbar, keine anderen Bacterien.

2. Ungefähr bohnengrosse Lymphdrüse von der linken Halsseite (Fossa submaxillaris) Die Drüse zeigt sehr starke Hyperämie, indem die ausserordentlich zahlreichen Capillaren und kleinen Blutgefässe prall mit Blut gefüllt sind. Kleinere Blutaustritte finden sich nur ganz vereinzelt. Die Sinus erscheinen etwas erweitert, und zwar finden sich in ihnen hie und da einzelne rothe Blutkörperchen und polynucleäre Leukocyten in mässiger Menge. Vor Allem aber fällt die Grösse der Endothelzellen und ihrer Kerne auf, die den feinen Lymphbahnen der Sinus angehören und die Markstrahlen und Follikel bekleiden und vielfach die Sinus ganz auszufüllen scheinen. Sie haben oft ganz epithelähnliche Form, entweder einen grossen, wie gebläht aussehenden, sich blass färbenden Kern mit mehreren Kernkörperchen, der entweder rund oder gelappt aussieht, oder auch mehrere solche. Das adenoide Gewebe sehr zellreich, enthält viele polynucleäre Leukocyten.

Auch das Endothel der Blutgefässe gross, mit grossem, blassgefärbten Kern. Auf mit alkalischem Methylenblau gefärbten Schnitten sieht man zunächst fast in jedem der zahlreichen Blutgefässe mehr oder weniger reichliche Pestbacillen meist in der Form von Diplobacillen, die immer den Endothelzellen angelagert oder auch innerhalb derselben liegen. Nur ganz vereinzelte kleine Gruppen finden sich in den Sinus.

3. Schnitte durch die linke Tonsille ergeben im Allgemeinen denselben Befund wie die vorher beschriebene Lymphdrüse: Hochgradige Hyperämie, mit Vermehrung der polynucleären Leukocyten, dabei gut erhaltene Abgrenzung des adenoiden Gewebes gegen das umgebende Bindegewebe und vollständig erhaltener epithelialer Überzug. Hämorrhagien fehlen.

Auch hier finden sich fast in jedem erweiterten Blutgefässe grössere oder kleinere Haufen von Pestbacillen, dem Endothel angelagert oder auch zweifellos intracellulär liegend. Ganz kleine Gruppen, aus einigen Bacillen bestehend, im adenoiden Gewebe, und zwar immer intracellulär gelagert. Die sie einschliessenden Zellen von der Form grosser Endothelzellen, die nicht gefüllten, collabirten Blut- oder Lymphcapillaren angehören.

4. Auch die histologische Untersuchung von makroskopisch etwas vergrösserten Follikeln am Zungengrunde ergibt denselben Befund. Hier erscheinen die sogenannten Keimcentra reichlich von polynucleären Leukocyten durchsetzt. Auch der Pestbacillenbefund ist der analoge.

5. Milz. Dieselbe zeigt histologisch eine sehr reichliche Infiltration von polynucleären Leukocyten im Bereiche der Pulpa und starke Hyperämie derselben.

Viele Pulparäume erhalten und mit Blut vollgefüllt, ihre Endothelien sehr gross; dort, wo sich blutige Infiltration der Pulpa findet, sind dieselben regellos dem ausgetretenen Blute beigemengt.

Die Follikel oft auffallend klein. Über die ganze Milz zerstreut findet sich ein schwarzbraunes, theils extra-, theils intracellulär gelagertes Pigment (Malaria). Ferner ist sie von wahrhaft ungeheuren Mengen von Pestbacillen im wahren Wortsinne infiltrirt. Sie liegen häufig intracellulär. Die Follikel frei von Bacillen. An manchen Stellen vereinzelte, sehr lange, ziemlich dicke und stark mit Methylenblau gefärbte Stäbchen

Digitized by Google

(Saprophyten). Die Trabekel etwas verbreitert, blass gefärbt und stellenweise ungleichmässig grob granulirt, ihre Kerne ebenfalls sehr blass.

6. Niere. Die Epithelien der Nierenrinde, besonders der Tubuli contorti, entweder unförmlich gross, wie angeschwollen, mit ganz blass gefärbtem Kerne, oder ohne Kern, und dann lassen sie sich von einander nicht oder undeutlich abgrenzen, und enthalten verschieden grosse Fetttröpfchen. Im Innern der Harnkanälchen reichlich mit Eosin gefärbte, undeutlich granulirte Massen. Die Capillaren stellenweise sehr stark erweitert, im interstitiellen Bindegewebe zwischen den Canälchen vereinzelte kleine Blutaustritte. Die Glomeruli gross, manche sehr stark mit Blut gefüllt, die einzelnen Capillarschlingen erweitert. Die Kerne der Epithelien der Bowman'schen Kapsel sehr zahlreich und gross. In den Nierenpyramiden keine besonderen Veränderungen.

In den erweiterten Capillaren der Glomeruli und der Bindegewebs-Interstitien der Rinde kleine Gruppen von Pestbacillen nachweisbar.

Epikrise.

Die Infection geht im vorliegenden Falle zweifellos von der den linken inguinalen Lymphdrüsengruppen zugehörigen Hautregion aus. An dieser Seite finden sich besonders die tiefliegenden inguinalen Lymphdrüsen in der Gegend des inneren Schenkelringes sehr stark verändert, hier finden sich auch reichliche Blutungen, namentlich in der Wand der grossen Venen und das typische, sulzig gelbliche Ödem.

Von anderen Lymphapparaten sind nur die linke Tonsille, die Follikel am Zungengrunde und Lymphdrüsen der linken Fossa submaxillaris insoferne betroffen, als sie geringe Schwellung und Röthung zeigen.

Leber und Nieren zeigen makroskopisch deutliche Degenerationserscheinungen, die Milz ist acut geschwollen. Ausser den Blutungen im Bereiche des primären Bubo keine auffindbar.

Bei der mikroskopischen Untersuchung zeigt sich die Vergrösserung einer oberflächlichen inguinalen Lymphdrüse, vor Allem bedingt durch enorme Bacilleninfiltration und in viel geringerem Grade durch Vermehrung der polynucleären Leukocyten und Hämorrhagien.

Die Schwellung der früher genannten Lymphapparate am Halse ist bedingt durch Einschwemmung von Pestbacillen. Dieselben sind im Lumen der Gefässe, oft auch in ihren Endothelzellen nachweisbar. Während wir also in den ganz frisch metastatisch, auf dem Wege der Blutbahn inficirten Lymphknoten und -Drüsen zunächst eine hochgradige active Hyperämie sehen, findet man in den erweiterten Sinus und Keimcentren schon Vermehrung der polynucleären Leukocyten und eine auffallende Anschwellung der Lymphendothelien und der die Sinus aufbauenden Zellen mit Anschwellung und Lappung ihrer Kerne.

Der acute Milztumor ist bedingt durch Hyperämie, massenhafte, gleichmässig die Milz durchsetzende Infiltration von Bacillen und Leukocyten und Proliferation des Endothels der Pulparäume.

In der Niere findet sich hochgradige fettige Degeneration, namentlich in den Epithelien der Tubuli contorti, gesteigert bis zum vollstängen Kernschwunde. Die Glomeruli gross, oft prall mit Blut gefüllt, vereinzelte Blutungen im interstitiellen Gewebe. In den Capillaren überall Pestbacillen nachweisbar.

Bacteriologisch erweist sich der Fall als eine reine Pestinfection.

Fall 26/X.

Gajanam Venayak,[1] 30jähriger Hindu, Tischler, wurde am 5. März um 10 Uhr 45 Minuten Vormittags, am I. Krankheitstage, ins Spital aufgenommen und starb am 8. März um 12 Uhr 23 Minuten Nachts, am IV. Krankheitstage. Die Section wurde am selben Tage um 4 Uhr Nachmittags, ungefähr 16 Stunden post mortem, vorgenommen.

---

[1] Vergl. Krankengeschichte II. A. pag. 57.

Digitized by Google

Körper 148 *cm* lang, Knochenbau gracil, Musculatur mässig entwickelt, schlecht genährt. Todtenstarre an den oberen Extremitäten geschwunden, an den unteren erhalten. Todtenflecke ziemlich reichlich, umschrieben.

Die Hornhäute sind trübe, beide Pupillen fast maximal erweitert, linke Conjunctiva lebhaft injicirt, rechte Conjunctiva und die Mundschleimhaut ziemlich blutarm.

Zähne intact, der Hals kräftig, in seinen Gruben keine besonders vergrösserten Drüsen tastbar, auch nicht in den Achselhöhlen. Thorax von entsprechenden Dimensionen, symmetrisch. Abdomen etwas über dem Niveau des Thorax, Bauchdecken gespannt. Am äusseren Genitale nichts Pathologisches.

In beiden Leistengegenden bohnengrosse Drüsen tastbar.

Unter der linken Mamilla findet sich eine rechteckige, diffus geröthete Hautstelle. An der Haut der oberen Extremitäten und der Schulter flohstich- bis hirsekorngrosse Petechien. An beiden Händen keine Verwundungen oder Narben constatirbar, mit Ausnahme einer einen halben Centimeter langen, ganz oberflächlichen, vernarbten Schnittwunde am linken Zeigefinger. In der Mitte des rechten Schienbeines einige circa linsengrosse Excoriationen. An den unteren Extremitäten keine Ödeme.

Schädeldach längsoval, 18 *cm* lang, 12 *cm* breit, 50 *cm* in der Circumferenz messend. Schädelknochen dünn, Tabula externa und interna nirgends verdickt. Die Gruben und Furchen an der Innenseite der Tabula interna seicht. Spongiosa stellenweise verschwunden.

Im Sichelblutleiter frisch geronnenes Blut. Dura mater zart, gut gespannt, glatt und glänzend. In der Dura der linken, mittleren Schädelgrube eine Gruppe von punktförmigen Hämorrhagien. An der Basis nichts Abnormes. Leptomeninx ziemlich blutarm, an der Convexität erscheint sie etwas verdickt und getrübt, mässig blutreich, leicht von der Gehirnrinde abziehbar. Letztere grauröthlich, gleichmässig breit, Marklager von zahlreichen Blutpunkten durchsetzt. An Kleinhirn, Pons und Medulla nichts Pathologisches. Stammganglien normal gebildet, blutarm.

Schilddrüse klein, auf dem Durchschnitte blutarm, fein gekörnt.

Entlang der rechten grossen Halsgefässe finden sich nach aussen und nach innen von denselben Ketten von bis über haselnussgrossen Lymphdrüsen von röthlich gelblicher Farbe. Einen Finger breit unter der Theilungsstelle der Carotis an der Aussenseite der Vena jugularis fliesst beim Anschneiden einer olivengrossen Drüse röthlich-gelblicher Eiter aus. Ähnlich angeordnete und vergrösserte Lymphdrüsen auf der linken Seite. Auch aus ihnen quillt auf dem Durchschnitte derselbe eiterähnliche Saft heraus. Auf dem Durchschnitte sind die Drüsen theils vollständig hämorrhagisch infiltrirt, theils besitzen sie eine vorquellende, verbreiterte, gelbliche Rinde und ein von Hämorrhagien gelblich-röthlich gesprenkeltes Centrum, das beim Abstreifen sehr reichlichen Saft gibt. Ebenso verändert die submaxillaren Lymphdrüsen und die auricularen. Letztere erbsengross, meistens hämorrhagisch.

Schleimhaut des weichen Gaumens und des Pharynx mit Schleim bedeckt, düster violett-roth, beide Tonsillen sehr beträchtlich vergrössert, an ihrer Oberfläche exulcerirt, mit gelblichen, nekrotisch-blutigen Massen bedeckt. Die Geschwürsränder ganz unregelmässig, wie fransig zerfressen, der Geschwürsgrund reichlichen, gelblich-blutig tingirten Saft gebend. Schleimhaut des Pharynx hinter den Tonsillen und an der Aussenseite derselben ebenfalls ganz unregelmässig exulcerirt, wie zerfressen. Der Geschwürsgrund allenthalben von grünlich- und röthlich-gelbem, diphtheritisch-nekrotischen Gewebe bedeckt. Daneben die markig infiltrirten, stark prominirenden Follikel am Zungengrunde. Auf dem Durchschnitte erscheint die Schleimhaut hämorrhagisch infiltrirt und von verschieden grossen, gelblichen oder hämorrhagischen Herden durchsetzt, ebenso wie die Musculatur stark ödematös. Beide Tonsillen auf dem Durchschnitte succulent, blutroth. Medial von der linken Tonsille ein ähnliches Geschwür, entsprechend einer Gruppe von Balgfollikeln am Zungengrunde.

Linke Lunge frei, Oberlappen ziemlich lufthältig, der Unterlappen collabirt, fühlt sich etwas dichter an, indem sich von dem tastenden Finger kleine resistente Herde durchfühlen lassen. Pleura des Unterlappens übersäet von zahllosen, kleinen Ecchymosen. Der Oberlappen auf dem Durchschnitte blutreich, zeigt ungefähr in seinem Centrum einen hämorrhagischen, unregelmässig begrenzten Herd von ungefähr Kreuzer-

Digitized by Google

grösse, der in seinem Centrum stark prominent, gekörnt und gelblich ist. Ein ähnlicher solcher Herd von derselben Grösse nahe der Spitze. Der Unterlappen sehr blutreich, in ihm zahlreiche kleinere Blutaustritte. Rechte Lunge ziemlich klein, an der Aussenseite des Unterlappens ist die Pleura reichlich ecchymosirt. Zerstreut über die ganze Lunge lassen sich ziemlich zahlreiche, bis haselnussgrosse, derb infiltrirte Herde durchtasten. Über denselben erscheint die Pleura allenthalben hämorrhagisch und lässt ein gelbliches Infiltrat durchschimmern und ist im Bereiche des ganzen Herdes von zarten Fibrinmembranen bedeckt. Auf dem Durchschnitte erscheinen diese Herde ebenso wie die der anderen Seite gelb oder gelblich-röthlich gesprenkelt, theils undeutlich gekörnt, theils medullar vorquellend, die Peripherie unregelmässig, reichlich hämorrhagisch infiltrirt. Schleimhaut der Bronchien mit eitrigem Schleim belegt, dunkelgeröthet.

Im Herzbeutel einige Tropfen klaren Serums, an der Innenwand des sonst glatten Pericard einige Gruppen kleinster Ecchymosen. Epicard fettarm. Über dem linken Vorhof hirsekorngrosse, confluirende Ecchymosen. Herz klein, linker Ventrikel etwas contrahirt, der rechte etwas schlaffer, in beiden wenig fibrinöse Gerinsel. Alle Klappenapparate zart, schlussfähig, Herzfleisch etwas getrübt, aber ziemlich fest.

Leber ungefähr von normaler Grösse, ihre vorderen Ränder etwas plumper, weicher, Oberfläche glatt, auf dem Durchschnitte ist das Organ mässig blutreich, von graubrauner Farbe, Läppchenzeichnung ziemlich gut erhalten. Gallenblase klein, dunkle Galle enthaltend.

Milz ungefähr von entsprechender Grösse, Kapsel getrübt, auf dem Durchschnitte gleichmässig blutroth, in der Pulpa findet sich ein circa linsengrosser Herd von dunkelblutrother, hämorrhagischer Peripherie und graugelbem Centrum. Ein zweiter solcher Herd in der Mitte der hinteren Milzkante, ungefähr keilförmig begrenzt, von ähnlichem Aussehen wie die früheren.

Nebennieren gross, blutreich.

Nieren klein, etwas plumper, Kapsel leicht abziehbar. An der Oberfläche zahlreiche, bis über hanfkorngrosse, gelblich-weisse, von hämorrhagischen Höfen umgebene Herde, welche zum Theile beim Abziehen der Kapsel an derselben hängen bleiben, deutlich prominent sind, auf dem Durchschnitte mitunter streifenförmig in die Rinde reichen und beim Abstreifen wenig oder keinen eiterähnlichen Saft ergeben. Dieselben Herde finden sich auch tiefer, in den Columnae Bertini, den Grenzen der Pyramiden und in diesen selbst. Ausser diesen abscessähnlichen Herden in der Niere finden sich an der Oberfläche sehr zahlreiche kleinste Hämorrhagien. Die Nierenrinde stark verbreitert, erbleicht und geschwollen. Im Nierenbecken nichts Pathologisches. Die linke Niere ist ebenso verändert wie die rechte (vergl. Tafel VI, Fig. 3).

Die oberflächlichen inguinalen Lymphdrüsen der rechten Seite sämmtlich vergrössert, bis über bohnengross, von aussen dunkelblutroth, auf dem Durchschnitt vorquellend, succulent, leicht abstreifbar, stellenweise blutig-eitrig. Das umgebende Bindegewebe stark ödematös. Die inguinale Lymphdrüse am inneren rechten Schenkelringe hühnereigross, ihre Umgebung hämorrhagisch infiltrirt, theils derb, theils fast fluctuirend weich. Die Lymphdrüsen längs der Vasa iliaca bis über die Theilungsstelle der Vena cava hinauf (Lymphoglandulae iliacae und lumbales) ebenfalls vergrössert, ihre Umgebung ödematös und hämorrhagisch. Auf dem Durchschnitte erscheint die früher genannte inguinale Lymphdrüse aus einem Paquet von mehreren bestehend. Die grösste ist in ihrem Centrum eitrig erweicht, von röthlich-gelblicher Farbe, in der Peripherie finden sich kleinere, vollständig hämorrhagische Lymphdrüsen und kleine Gruppen von röthlich-gelblich gesprenkelten, medullar-infiltrirten, weichen Lymphdrüsen; ähnlich beschaffen sind die retroperitonealen Lymphdrüsen (Lymphoglandulae iliacae et lumbales).

Die oberflächlichen inguinalen Lymphdrüsen links ebenfalls über bohnengross, auf dem Durchschnitte theils succulent hämorrhagisch, theils medullar vorquellend, theils eitrig. Die tiefen inguinalen Lymphdrüsen ebenfalls etwas vergrössert und medullar.

Im Magen reichlich schleimige, gallige Flüssigkeit, in der Nähe des Pylorus eine Gruppe von punktförmigen Hämorrhagien. Im Duodenum nichts Pathologisches. Im Dünndarm gallig gefärbte Chymusmassen, Schleimhaut dünn. Im Dickdarm gallig gefärbte Fäces. Schleimhaut nicht verändert.

Digitized by Google

Harnblase normal.

Die axillaren und mesenterialen Lymphdrüsen hyperämisch und saftig.

Die am 7. März, am III. Krankeitstage, vorgenommene bacteriologische Blutuntersuchung fiel negativ aus, indem die Aussaaten steril blieben.

Bacteriologischer Befund.

1. Präparate aus einer vereiterten Lymphdrüse der linken Halsseite zeigen mässig reichlich Pestbacillen, theils ovoid mit bipolarer Färbung, theils in schwach tingirten, geblähten Formen, oft auch coccenähnlich. Daneben finden sich reichlich Coccen, meist als Diplococcen, seltener in kurzen Ketten, oft lanzettförmig. Ausserdem sieht man schlecht gefärbte Gebilde, deren Zugehörigkeit zu Diplococcen oder Pestbacillen schwer zu entscheiden ist. Bei Anwendung der Gram'schen Methode sieht man neben den entfärbten, respective mit der Contrastfarbe tingirten Pestbacillen stärker oder schwächer violett gefärbte Diplococcen.

In den Aussaaten finden sich fast ausschliesslich Colonien des Diplococcus pneumoniae, nur spärlich Pestcolonien.

2. Präparate aus einer ebenfalls vereiterten Lymphdrüse der rechten Halsseite zeigen denselben Befund wie Nr. 1. Ebenso auch die Aussaaten.

3. Secret, abgestreift von der Oberfläche des Pharynxgeschwürs, lässt mikroskopisch ein sehr reichliches Bacteriengemisch erkennen: Neben verschieden grossen und dicken Bacillenformen finden sich ziemlich zahlreich Coccen, einzeln, als Diplococcen, in kürzeren, seltener in längeren Ketten und als grössere Häufchen, ausserdem reichlich Pestbacillen, meist ovoid mit bipolarer Färbung oder in Ringformen, einzeln, als Diplobacillen, in kleineren und grösseren, oft auch sehr grossen Gruppen angeordnet.

Die Aussaaten sind für die Bestimmung unbrauchbar.

4. Deckglaspräparate aus der rechten Tonsille zeigen im Allgemeinen dasselbe Gemisch wie Nr. 3, doch etwas weniger reichlich. Die Pestbacillen sind auch hier wieder in Gruppen angeordnet, bilden jedoch nicht so grosse Haufen; in diesen finden sich, wie auch bei Nr. 3, viele schlecht gefärbte, geblähte Formen. Unter den Coccen treten typische Streptococcen häufiger hervor.

In den Aussaaten finden sich mässig reichlich Colonien des Diplococcus pneumoniae, spärlich solche des Streptococcus pyogenes und reichlich saftig grünliche Colonien einer Bacillenart. Pestcolonien sind nicht nachweisbar.

5. Im Secrete aus dem rechten Bronchus finden sich mikroskopisch sehr reichlich Diplococcen von typischer Lanzettform, spärlicher Streptococcen, sowie kleinere Coccen und Bacillenformen. Die Coccen liegen hier vielfach intracellulär. Nur spärlich finden sich ovoide, bipolar gefärbte Bacillen vom Aussehen der Pestbacillen.

In den Aussaaten treten Colonien des Diplococcus pneumoniae in den Vordergrund, spärlicher finden sich Colonien einer Stäbchenart, ähnlich aussehend wie die bei Nr. 4.

Pestcolonien sind nicht nachweisbar.

6. In den Präparaten aus einem pneumonischen Herd der rechten Lunge finden sich ziemlich reichlich Pestbacillen in ovoiden, bipolar gefärbten, seltener blass gefärbten geblähten Formen; sie liegen seltener einzeln oder als Diplobacillen, häufiger in kleineren und grösseren Haufen, in denen die ungleiche Grösse und die verschieden starke Färbbarkeit der Pestbacillen sehr deutlich hervortritt. Nur sehr vereinzelt sieht man in den Präparaten Lanzettcoccen.

In den Aussaaten finden sich ziemlich reichlich Colonien des Diplococcus pneumoniae, spärlicher solche des Pestbacillus.

7. Die Aussaaten aus der Milz zeigen spärlich Pestcolonien, etwas reichlicher Colonien des Diplococcus pneumoniae.

Digitized by Google

8. In Präparaten aus einer tiefen inguinalen Lymphdrüse der rechten Seite sieht man ausschlieslich Pestbacillen in geringer Menge, theils ovoid mit bipolarer Färbung, theils undeutlich tingirt, meist einzeln liegend.

Die Aussaaten zeigen ausschliesslich Pestcolonien in ziemlich reichlicher Menge.

9. In Deckglaspräparaten eines Nierenherdes sieht man ausschliesslich Pestbacillen in mässiger Menge, in Form, Aussehen und Färbeverhalten wie bei Nr. 8.

In den Aussaaten finden sich ausschliesslich Colonien des Pestbacillus in reichlicher Menge.

Histologischer Befund.

1. Schnitte aus Antheilen des circa hühnereigrossen Paquets der tiefen inguinalen Lymphdrüsen am rechten inneren Schenkelringe zeigen den grössten Theil des Parenchyms (hauptsächlich die centralen Antheile) der vergrösserten einzelnen Lymphdrüsen zu Grunde gegangen, indem ein grosser Theil der Zellen keine Kernfärbung zeigt, sondern als blassrosa oder bläuliche schollige Gebilde noch ihre Contouren erkennen lassen. Dazwischen finden sich auch mehr oder weniger zahlreiche kleine, stark blau gefärbte Körnchen, wie darüber gestreut, und noch erhaltene, meist polynucleäre Leukocyten, auch oft ziemlich reichliche rothe Blutkörperchen. Die meisten kleinen, aber stark erweiterten Gefässe besitzen eine fast homogene, bläulich roth gefärbte Wand, die sich nicht deutlich gegen das im Zerfalle begriffene Gewebe der Umgebung abgrenzt und oft zahlreiche kleine, runde Körnchen zeigt. In ihrem Lumen häufig unregelmässig angeordnete breite Balken oder schollig-klumpige Massen, die homogen und mit Eosin stark roth gefärbt sind. Sie schliessen zwischen sich Leukocyten ein. Auch aus zarten oder groben homogenen Balken bestehende Netzwerke finden sich innerhalb der Hämorrhagien und Leukocyten-Infiltrationen; besonders mehr in der Peripherie dieser zerfallenden Antheile ebenfalls zahlreiche Hämorrhagien und reichliche Leukocyteninfiltration und erweiterte, mit grossen Pestbacillenmengen erfüllte Lymphgefässe. Sinus oder Follikel nur in einem kleinen Theile der Drüse undeutlich abgrenzbar, indem die Sinus erfüllt sind von polynucleären Leukocyten oder rothen Blutkörperchen. An vielen Stellen die Kapsel der Lymphdrüsen nicht mehr abgrenzbar, indem sie von Blutungen und sehr dichten Leukocyten durchsetzt, in einzelne homogen aussehende, schmale Bündel aufgelöst ist, so dass vielfach die infiltrirte und im Zerfalle begriffene Lymphdrüse unmittelbar in die ebenso dicht von Blutungen und polynucleären Leukocyten durchsetzte Umgebung übergeht (vergl. Tafel IX, Fig. 2). Auch die einzelnen Lymphdrüsen des Paquetes dadurch von einander nicht abgrenzbar. Auf mit Methylenblau gefärbten Schnitten finden sich nur stellenweise Pestbacillenhaufen, aber dann sehr reichliche. Die mehr centralen Antheile der Lymphdrüsen, wo der Zerfall vorgeschritten ist, lassen keine Bacillen erkennen. Dagegen sieht man Stellen, wo man wenige rundliche, sehr blass gefärbte Bacillenleiber erkennt in dem sonst mit Methylenblau gar nicht gefärbten Gesichtsfelde, in dem auch keine Zellkerne sichtbar sind. In der Umgebung dieser Herde zahlreiche mit Methylenblau gut gefärbte Körnchen. Oder man sieht an der Peripherie der Drüsen, besonders in dem dicht infiltrirten, pericapsulären Fettgewebe grössere Haufen dicht gelagerter Pestbacillen, die dort, wo sie schütter liegen, ausgesprochen rundliche Formen besitzen, oft im Ganzen sehr blass oder nur an den Contouren stärker gefärbt sind. Andere Bacterien als Pestbacillen nicht nachweisbar.

2. Eine Lymphdrüse aus der Gruppe der rechtsseitigen oberflächlichen inguinalen zeigt ihren mikroskopischen Bau vollständig erhalten. Die etwas erweiterten Sinus enthalten polynucleäre Leukocyten, manchmal viele rothe Blutkörperchen und immer grosse, ganz epithelähnliche Zellen mit grossem, oft gelappten Kern und Mitosen, welche Lymphendothelien oder den das Gerüste des Sinus bildenden Zellen entsprechen. In der fibrösen Kapsel einzelne Blutaustritte. Das pericapsuläre Binde- und Fettgewebe von polynucleären Leukocyten in grösseren Strecken infiltrirt, in demselben vereinzelte mit ebensolchen Rundzellen und Pestbacillen vollgepfropfte Lymphgefässe. Im Bereiche dieser Leukocyteninfiltration Haufen von Pestbacillen (häufig intracellulär), jedoch in der Drüse selbst keine solchen auffindbar.

Digitized by Google

3. Lymphdrüsen vom Halse, beiderseits längs der Gefässe angeordnet, zeigen mikroskopisch ausgedehnte Antheile, gleichmässig infiltrirt von polynucleären Leukocyten, die stellenweise Körnchenzerfall ihrer Kerne zeigen. Oder es finden sich, mehr central gelegen, kleinere Herde, wo die Kernfärbung vollkommen verschwunden ist und die Zellen nur blass mit Eosin gefärbt sind.

Entsprechend diesen Antheilen sieht die Lymphdrüse daher aus wie ein Abscess, der von der überall deutlich erhaltenen Kapsel umgeben ist. An anderen Stellen sind Follikel und Markstrahlen erhalten, aber die Sinus auffallend erweitert und dicht mit polynucleären Leukocyten und grossen, epithelähnlichen Zellen gefüllt. Sie enthalten wenig rothe Blutkörperchen, Hämorrhagien fehlen vollständig. Einige Lymphgefässe an der Convexität der Drüsen vollgepfropft mit polynucleären Leukocyten und rothen Blutkörperchen. Auf mit Methylenblau und nach Weigert gefärbten Schnitten sieht man zahlreiche Haufen von lanzettförmigen Diplococcen, häufig zu Ketten angeordnet und vor Allem dort liegend, wo die Zellen der diffusen Leukocyten-Infiltration in homogen aussehende, rundliche Gebilde umgewandelt sind, sowohl in der Cortical- wie in der Medullarsubstanz der Drüse. Ausser diesen manchmal massenhaft sich vorfindenden Haufen von Diplococcus pneumoniae sieht man ziemlich spärliche, immer dicht zu Häufchen aneinander gelagerte Pestbacillen, die eine auffallende Polymorphie zeigen.

4. Rechte Tonsille. Im ganzen Bereiche derselben ist das Epithel zu Grunde gegangen und umgewandelt in ein feines Gitterwerk von homogenen, stark glänzenden Bälkchen, die zwischen sich zahlreiche Leukocyten oder stark gefärbte Körnchen einschliessen. Wo das Epithel in der unmittelbaren Umgebung der Tonsille erhalten ist, findet sich im submucösen Bindegewebe reichliche Infiltration von mono- und polynucleären Leukocyten und hochgradige Hyperämie. Das Bindegewebe, das die Tonsille gegen die tiefen Schichten des Gaumens abgrenzt, nur sehr spärlich von Leukocyten herdweise durchsetzt und überall scharf erhalten. Das adenoide Gewebe der Tonsille sehr zellreich, indem sich reichliche Leukocyten der mono- und polynucleären Form finden und grosse, epithelähnliche Endothelien. Hämorrhagien sind sehr vereinzelt und klein. Dafür findet sich aber überall im adenoiden Gewebe eine hochgradige Hyperämie mit prall gefüllten Blutgefässen.

Nur kleine Häufchen von Pestbacillen in den tieferen Schichten der Tonsille nachweisbar. Im Bereiche des zu Grunde gegangenen Epithels grosse Stäbchen zumeist vereinzelt oder in kurzen Fäden und Häufchen von Diplococcen mit Lanzettform. Letztere finden sich auch zahlreich in tieferen Antheilen der Tonsille zerstreut (auf nach Weigert gefärbten Schnitten).

5. Schnitte, geführt durch ein kleines Geschwür medial von der linken Tonsille, den Balgfollikeln am Zungengrunde entsprechend, ergeben im Allgemeinen denselben Befund wie der vorstehende. Auch hier ist das Oberflächenepithel in ein homogenes Balkenwerk verwandelt und dadurch ein Geschwür gebildet, das einige nebeneinander stehende Follikel betrifft; auch hier fehlen grössere Hämorrhagien und die Infiltration der Umgebung. Während Pestbacillen nur in den tieferen Schichten des adenoiden Gewebes der Follikel in Form von kleineren Häufchen nachweisbar sind, finden sich, von der ulcerirten Oberfläche her in die tieferen Schichten vordringend, zahlreiche Diplococcen von der Form des Diplococcus pneumoniae.

6. Pneumonischer Herd. In den mässig erweiterten Alveolen vorwiegend dichtgedrängte polynucleäre Leukocyten, die allenthalben Körnchenzerfall ihrer Kerne zeigen. Das Bild dieser pneumonischen Infiltration wird aber dadurch ein höchst eigenthümliches, dass die Capillaren der Alveolarsepta in bald mehr homogene, bald mehr grobschollige Streifen umgewandelt sind, wie von balkigen oder homogenen Massen thrombosirt oder umgeben aussehen, in deren Umgebung der Körnchenzerfall besonders reichlich ist. In wechselnder Menge ist dem Exsudat Blut beigemischt, in manchen Alveolen finden sich nur wenige rothe Blutkörperchen, andere unmittelbar benachbarte sind vollgepropft von Blut. Fibrinnetze sehr spärlich. Dagegen fallen grosse, epithelähnliche Zellen auf, die sich besonders in continuirlicher Lage um die Querschnitte grösserer Blutgefässe — im Stroma zwischen deren Wand und dem Alveolarepithel — angeordnet finden und den Lymphgefässendothelien entsprechen. Sie besitzen entweder einen grossen Kern mit grossem Kernkörperchen oder mehrere.

Digitized by Google

Die Bronchiolen mit Leukocyten und abgestossenen Alveolarepithelien voll gefüllt. In der Umgebung des pneumonisch infiltrirten Herdes finden sich in den Alveolen ziemlich homogen aussehende, geronnene Massen. Auf mit Methylenblau gefärbten Schnitten lassen sich ziemlich zahlreiche grössere Haufen von Pestbacillen in den Alveolen nachweisen. Diplococcen finden sich auf nach Weigert gefärbten Schnitten nur wenig zahlreich in den Bronchien.

7. Milz. Mikroskopisch erscheint die Milz ungemein blutreich, die Pulparäume sind meist erweitert und mit Blut gefüllt. An manchen Stellen finden sich kleine Blutaustritte, in denen sich wenige Leukocyten und grosse Pulpazellen finden. An solchen Stellen sind Pulparäume nicht erhalten. Im Allgemeinen vermisst man eine reichlichere Durchsetzung der Milz von Leukocyten. Doch sind auch hier die Zellen der Pulparäume sehr gross, cylindrisch oder polygonal, oft mit mehreren Kernen versehen. Follikel zahlreich und klein.

Weder in Schnitten, die mit Methylenblau gefärbt sind, noch in solchen, die nach Weigert gefärbt sind, irgend welche Bacterien nachweisbar.

8. Niere. Die Nierenepithelien wie angeschwollen, ins Lumen der Harncälchen unregelmässig vorragend, viele kleine Fetttröpfchen enthaltend. Zahlreiche Capillaren und grössere Gefässe mit Blut stark gefüllt. Die Glomeruli gross und blutreich. An verschiedenen Stellen der Rinde (auch bis in die Pyramiden reichend) finden sich sehr zahlreiche theils rundliche, theils streifenförmige Herde. In ihrer Peripherie sieht man vereinzelte kleine Hämorrhagien und allenthalben prall gefüllte Blutcapillaren. In der äussersten Schichte eines solchen Herdes finden sich zumeist grosse, polymorphe, protoplasmareiche Zellen mit einem oder zwei grossen, runden Kernen oder mit Mitosen. Dieselbe Zellform sieht man dort, wo die Harncanälchen noch vollständig erhalten sind, zwischen denselben liegend und innerhalb der erweiterten Capillaren. Sie entsprechen zweifellos, wenigstens zum grossen Theile, den Endothelzellen derselben. Im Bereiche des Herdes auch einzelne isolirte Harncanälchen mit ganz undeutlicher oder bereits geschwundener Färbbarkeit ihrer Epithelzellkerne noch erhalten. Mehr gegen das Centrum zu werden die polynucleären Leukocyten immer zahlreicher, ihre oft zahlreichen Kerne sind in verschiedenster Form gelagert und vielfach sieht man zerstreute, sehr zahlreiche, stark gefärbte Körnchen, besonders in der Umgebung der ziemlich grossen Häufchen von Pestbacillen, die mehr oder weniger reichlich sich in der Mitte eines jeden solchen Herdes finden. (Vergl. Tafel XIII, Fig. 1.) Diplococcen nicht auffindbar.

Epikrise.

Vorstehender Fall bietet das Bild einer Pestpyämie, indem sich metastatische Pestherde in Niere und Lunge finden. Die Ersteren stellen multiple embolische Abscesse (vorwiegend Rindenabscesse) von ganz eigenthümlicher Form vor, letztere sind Lobulärpneumonien, die zahlreich und nicht miteinander confluirend die Lungen durchsetzen. Isolirte Hämorrhagien finden sich als Petechien in der Haut der oberen Extremitäten und der Schulter, als Ecchymosen in der Dura mater der mittleren Schädelgrube, in der Pleura, dem Peri- und Epicard und der Magenschleimhaut.

Jedoch erscheint der Fall in Bezug auf die Eingangspforte.complicirt dadurch, dass sich schwere Veränderungen sowohl an den Lymphapparaten des Halses als auch an der tiefen inguinalen Lymphdrüsengruppe der rechten Seite finden. Besonders makroskopisch, aber auch mikroskopisch sind die Veränderungen an dem Lymphdrüsenpaquet am rechten inneren Schenkelringe entschieden die schwersten an In- und Extensität, indem das ganze Drüsenparenchym durch Nekrose und Eiterung zerstört ist und nicht mehr von der reichlich hämorrhagisch und eitrig infiltrirten Umgebung abzugrenzen ist, und indem sich derselbe schwere Process, allmälig abnehmend, auf die lumbalen Lymphdrüsengruppen fortsetzt. In den Halslymphdrüsen findet sich zwar ebenfalls ausgedehnte Vereiterung, daneben aber grössere Drüsenantheile und vor allem Anderen Kapsel und deren Umgebung überall erhalten. Es ist daher das inguinale Lymphdrüsenpaquet als primärer Bubo aufzufassen. An den Tonsillen und den Balgfollikeln des Zungengrundes fällt — abgesehen von der Zellvermehrung und den kleineren Hämorrhagien in denselben — die Nekrose des

Digitized by Google

Epithels und die dadurch bedingte frische Ulceration auf. Im Bereiche der Letzteren findet sich massenhaft der Diplococcus pneumoniae, desgleichen in den vereiterten Halslymphdrüsen. Daher stellt sich dieser Fall culturell als Mischinfection dar und es ist sicherlich ein Theil der schweren Veränderungen an den Halslymphdrüsen auf die Wirkung des Diplococcus pneumoniae zurückzuführen. Die Culturen ergeben reichliche Diplococcencolonien aus den vereiterten Halslymphdrüsen und ziemlich reichliche aus der Milz. Es kann nach dem histologischen Befunde keinem Zweifel unterliegen, dass der Einbruch der Diplococcen in den Tonsillen und Balgfollikeln erfolgt ist, die vorher auf metastatischem Wege von Pest inficirt waren.

Histologisch fällt an den metastatischen Herden sowohl in der Lunge wie in der Niere die besondere Schwellung der Endothelien und die geringe Exsudation von Fibrin auf.

In der Milz finden sich auf den untersuchten Schnitten keine Bacterien. Culturell ergeben sich spärliche Colonien von Pestbacillen und etwas reichlichere von Diplococcus pneumoniae.

Fall 27/XIV.

Mahadia Khristna,[1] 25jähriger Hindu, Arbeiter, wurde am 8. März um 2 Uhr 30 Minuten Nachmittags ins Spital aufgenommen und starb am 10. März um 5 Uhr Nachmittags. Die Krankheitsdauer ist unbekannt. Die Section wurde am 11. März um 9 Uhr Vormittags, 16 Stunden nach dem Tode vorgenommen.

Männliches Cadaver, 169 *cm* lang, von gracilem Knochenbau, ziemlich kräftig entwickelter Musculatur, schlecht genährt. Todtenstarre vorhanden, Todtenflecke reichlich diffus an den abhängigen Körperpartien.

Hornhäute glänzend, Pupillen mittelweit, beiderseits gleich, rechte Conjunctiva weisslich, Conjunctiva der linken Augenlider von reichlichen, punktförmigen Ecchymosen durchsetzt. Mundschleimhaut blutarm, alle Zähne erhalten, gesund; der Hals lang, schlank, in seinen Gruben keine Drüsen tastbar, ebensowenig in der rechten Axilla; in der linken Axilla eine circa haselnussgrosse, ziemlich derbe Drüse tastbar. An der Haut des Thorax und auch vereinzelt an den oberen Extremitäten bis hirsekorngrosse Blutungen. Thorax lang, schmal, gut gewölbt, Abdomen etwas unter dem Niveau des Thorax. Die linke Leistengegend etwas mehr vorgewölbt als die rechte, die Haut derselben fühlt sich beim Faltenabheben etwas dicker an. Ungefähr entsprechend dem Durchtritte der Vena saphena durch die Fascie eine über taubeneigrosse Geschwulst tastbar, die nach unten zu gut abgrenzbar, gegen das Poupart'sche Band zu fast gar nicht abgrenzbar ist. In der Umgebung derselben einige harte, bohnengrosse Drüsen tastbar. In der rechten Leistengegend deutlich auf Bohnengrösse vergrösserte, harte Lymphdrüsen tastbar. Über der unteren Hälfte des linken Schienbeines erscheint die Haut an einer circa handtellergrossen Fläche dünn, glänzend, ganz glatt, an der Peripherie dieser Stelle leicht abschilfernd, stärker pigmentirt, im Centrum eine linsengrosse, etwas mehr eingezogene, excoriirte, vertrocknete Hautstelle, in deren Umgebung die Haut stark abschilfert. Am Fussrücken beider Füsse ektasirte Venen. An der unteren Hälfte der rechten Tibia eine kleinere, an den Knochen nicht fixirte, stärker pigmentirte, unregelmässig geformte Hautnarbe.

Die weichen Schädeldecken ziemlich fett- und blutarm. Im Unterhautbindegewebe vereinzelte frische, linsengrosse Blutaustritte.

Dura mater gut gespannt, zart, zu beiden Seiten der Mitte des Sichelblutleiters, besonders links, Gruppen von kleinen, bis hirsekorngrossen Blutungen. Ebenso an der sonst ganz zarten Innenfläche der Dura mater, besonders an der Innenfläche der rechten Hälfte. Die inneren Meningen an der Gehirnbasis sehr zart, blutarm, Gefässe zartwandig, enge; Meningen an der Convexität stärker durchfeuchtet, die Venen mit Blut gefüllt und geschlängelt; Meningen leicht abziehbar. Rinde etwas verbreitert, grauröthlich, das weisse Marklager sehr weich, von ziemlich spärlichen Blutpunkten durchsetzt. An der oberen Fläche der rechten Kleinhirnhemisphäre, nahe dem Oberwurm, eine unregelmässig begrenzte, circa guldenstückgrosse intrameningeale Hämorrhagie. Kleinhirn sehr weich, ebenso Pons und Medulla. Ependym aller Ventrikel zart.

---

[1] Vergl. Krankengeschichte II. A. pag. 92.

Digitized by Google

Schädeldach rundlich, asymmetrisch, indem der linke Scheitelbeinhöcker bedeutend mehr vorragt und etwas nach aussen und unten verschoben erscheint. Schädelknochen bis 1 *cm* dick, Spongiosa fast überall erhalten, Tabula externa und interna ungefähr 1 *mm* dick. Nähte erhalten. Auch an der Dura mater der vorderen Schädelgrube einige kleine Hämorrhagien.

Zwerchfellstand rechts an der vierten Rippe, ebenso links.

Schilddrüse klein, blutarm, gekörnt.

Lymphdrüsen in beiden Submaxillargruben etwas vergrössert, röthlichgrau, am Durchschnitte stark durchfeuchtet.

Schleimhaut des weichen Gaumens und des Pharynx trüb-violettroth; beide Tonsillen etwas vergrössert, Pfröpfe enthaltend, succulent. Schleimhaut des Larynx und der oberen Hälfte der Trachea ziemlich blutreich.

Linke Lunge frei, in der Pleurahöhle kein pathologischer Erguss; an der Pleura costalis und zwar ziemlich nahe den Wirbeln und an der Pleura diaphragmatica Ecchymosen; auch an der Pleura der Lunge vereinzelte; dieselbe sonst glatt und glänzend. Die Lunge fühlt sich lufthältig, flaumig an, auf dem Durchschnitte ganz lufthältig, ziemlich blutreich; in den Bronchien des Unterlappens glasiger Schleim. An der rechten Pleura finden sich ganz dieselben Blutungen wie linkerseits; rechte Lunge lufthältig, etwas gebläht, im Mittellappen nahe dem vorderen Rande einige atelektatische Herde.

Im Herzbeutel, der ganz zart ist, einige Tropfen klaren, gelben Serums; Epicard über beiden Ventrikeln mit ziemlich reichlichen bis hanfkorngrossen Ecchymosen übersäet. Herz ziemlich klein, beide Ventrikel schlaff. In den Herzhöhlen reichliche Fibringerinsel, spärliche Cruormassen. Klappenapparate zart, schlussfähig; an der Mitralis eine ganz kleine Blutung. Aorta von entsprechender Weite.

Die Lymphdrüsen an der Bifurcation der Trachea etwas vergrössert, anthracotisch, auf dem Durchschnitte im Centrum schwarz, die Rinde grauröthlich, ziemlich saftig.

Leber von entsprechender Grösse und Consistenz, Oberfläche glatt, Farbe graubraun, auf dem Durchschnitte ziemlich blutreich, Läppchenzeichnung etwas undeutlich.

Milz ungefähr auf das Doppelte vergrössert, Oberfläche glatt, Consistenz ziemlich derbe, auf dem Durchschnitte gleichmässig dunkel-blutroth, das grobe Stroma beträchtlich vermehrt, Follikel als graue Punkte erkennbar, Pulpa fast gar nicht vorquellend, wenig ausstreifbar, wie feinst chagrinirt.

Gallenblase enthält reichliche, dunkle Galle.

Rechte Niere etwas vergrössert, sehr schlaff, Kapsel leicht abziehbar, von zahllosen bis hirsekorngrossen Blutungen gesprenkelt. Oberfläche der Niere ganz glatt, von zahllosen stecknadelkopfgrossen Blutungen durchsetzt. Rinde deutlich verbreitert, gelb und roth gefleckt, von den Pyramiden nicht scharf abgesetzt. Im Gewebe um die Nierenkelche vereinzelte Hämorrhagien, ebenso einzelne bis hanfkorngrosse in der Schleimhaut des Ureters. Auch die linke Niere etwas vergrössert, plumper, schlaffer, sieht von aussen reichlich dunkel-schwarzroth gesprenkelt aus, indem auch hier zahlreiche Hämorrhagien im Bindegewebe der Kapsel sitzen. Das Bindegewebe um beide Ureteren sulzig hämorrhagisch infiltrirt, auch in der Schleimhaut des linken sehr zahlreiche Hämorrhagien.

Harnblase reichlich mit Harn gefüllt, ihre Schleimhaut blutleer.

Die oberflächlichen inguinalen Lymphdrüsen linkerseits beträchtlich vergrössert und hart, das sie umhüllende Bindegewebe stark sulzig und zum Theile hämorrhagisch ödematös, die einzelnen Lymphdrüsen von einander ziemlich schlecht abgrenzbar. Diese Infiltration setzt sich in gleicher Weise auf die ebenfalls vergrösserten tiefen Lymphdrüsen fort und nach oben, vor und hinter dem Poupart'schen Bande, auf den Psoas; daselbst erscheint das Bindegewebe reichlich hämorrhagisch und umhüllt Ketten von bis über haselnussgrossen, derben Lymphdrüsen, die sich zur linken Seite der unteren Hohlvene nach aufwärts zu fortsetzen. Die Lymphdrüsen hart, gleichsam miteinander verwachsen, auf dem Durchschnitte vorquellend, gelbroth gesprenkelt, in manchen Antheilen ganz hämorrhagisch, in manchen sogar fein gekörnt, reichlich Saft gebend. In der Wand der Vena iliaca und der Hohlvene bis hinauf an die Leber zahlreiche confluirende Blutungen (vergl. Tafel VII, Fig. 2).

Digitized by Google

Die oberflächlichen und tiefen Lymphdrüsen in der rechten Leistengegend vergrössert, isolirt, röthlich, hart, auf dem Durchschnitte saftig.

Im Magen schwärzlichgrau gesprenkelte, gallige Schleimmassen, Schleimhaut weisslichgrau, mit zahllosen bis hanfkorngrossen Blutungen übersäet. Im Duodenum und im ganzen Dünndarm reichliche galliggefärbte und schleimige Chymusmassen. Im Dickdarm wenig geformte, gallige Fäcalien. Schleimhaut des ganzen Dickdarms und des Processus vermiformis übersäet von zahllosen punktförmigen Hämorrhagien.

In der linken Achselhöhle eine Gruppe von isolirten, harten, rothen, bis haselnussgrossen Lymphdrüsen, die auf dem Durchschnitte stark saftig sind; etwas kleinere in der anderen Achselgrube.

Die Lymphdrüsen in der linken Poplitea etwas vergrössert, auf dem Durchschnitte blutreich, diejenigen der rechten etwas grösser, etwas weniger blutreich.

Die am 9. März (am II. Tage des Spitalaufenthaltes) vorgenommene bacteriologische Blutuntersuchung ergab eine Reincultur von drei Pestcolonien (sehr geringe Blutmengen zur Impfung verwendet).

Bacteriologischer Befund.

1. Aussaaten aus der Galle bleiben steril.

2. Aussaaten aus der Milz ergeben eine sehr reichliche Reincultur von Pestcolonien.

3. Aussaaten aus dem Harne zeigen vereinzelte Colonien des Pestbacillus in Reincultur. Im Condenswasser der Eprouvetten flockiger Satz; die davon angelegten Deckglaspräparate zeigen Pestbacillen in kürzerer und längerer Kettenanordnung; die Ketten oft scharfwinkelig geknickt. Neben diesen Kettenformen auch ungegliederte, kürzere Fäden.

4. In den Aussaaten aus der Niere finden sich sehr reichlich Colonien des Pestbacillus; daneben drei Colonien von Bacillen der Coligruppe.

5. Aussaaten aus einer linken inguinalen Lymphdrüse ergeben eine reichliche Reincultur von Pestcolonien.

6. In Deckglaspräparaten einer Lymphdrüse der linken Achselhöhle finden sich mässig reichlich Pestbacillen, meist einzeln liegend, in ovoiden oder länglichen Formen, gut und bipolar tingirt. In Präparaten mit wässeriger Fuchsinlösung, unter leichtem Erwärmen gefärbt, finden sich an vielen Bacillen deutliche Kapseln.

Die Aussaaten zeigen sehr reichlich Pestcolonien neben einigen wenigen Colonien einer nicht näher bestimmten Stäbchenart (Verunreinigung).

Histologischer Befund.

1. Lymphdrüsen aus beiden Kniekehlen zeigen mikroskopisch geringe Veränderungen. Kapsel und umgebendes Gewebe sind intact, aber über die ganze Lymphdrüse verbreitet findet sich starke Erweiterung der Capillaren und Blutgefässe, die prall mit Blut vollgefüllt sind. In den Sinus spärliche rothe Blutkörperchen, die Sinuszellen gross, ihre Kerne oft gelappt, blass gefärbt, einzelne Fetttröpfchen im Protoplasma nachweisbar. Im Blute der vom Schnitte getroffenen Blutgefässe überall reichliche Pestbacillen und sehr spärliche in den Sinus nachweisbar.

2. Lymphdrüsen der rechten Axilla zeigen dieselbe hochgradige Blutüberfüllung der Gefässe und leichte Verbreiterung der Sinus, in denen sehr grosse Zellen mit grossen, blassen Kernen liegen. Der Befund von Pestbacillen derselbe wie bei 1.

3. Schnitte durch die Dura mater, deren Innenfläche von Hämorrhagien bedeckt war, zeigen, dass die inneren Schichten derselben von ausgedehnten Blutungen abgehoben sind, so dass oft nur eine einfache Zelllage die Blutmassen gegen die Pia zu einschliesst. Die oberflächlichen Bindegewebsschichten überall frei von Blutungen. Innerhalb derselben ein feines Netzwerk von Fibrin, zwischen welchem sich

Digitized by Google

zahlreiche polynucleäre Leukocyten finden. Ausserdem finden sich hier sehr zahlreiche typische Pestbacillen, zu Häufchen angeordnet oder sehr zerstreut.

4. Die Blutung am Oberwurm des Kleinhirns findet sich in breiter Schichte zwischen Arachnoidea und Pia, stellenweise ist auch diese von der Gehirnrinde weggerissen.

Überall in der Blutung, ziemlich gleichmässig vertheilt, sehr zahlreiche Pestbacillen.

5. Auch auf Schnitten durch eine kleine Blutung im epicardialen Fettgewebe der hinteren Wand des linken Herzventrikels finden sich Pestbacillen. Am Herzmuskel selbst keine Veränderungen zu constatiren.

6. Auf Schnitten durch den linken Ureter ist hauptsächlich das ihn einhüllende Binde- und Fettgewebe dicht hämorrhagisch infiltrirt, darin eingeschlossen finden sich zahlreiche polynucleäre Leukocyten. Diese Blutungen durchbrechen die Muskelschicht und dringen, spärlicher werdend, bis knapp unter das Epithel vor, das jedoch überall vollständig erhalten ist. Sie sind sehr reich an Pestbacillen, die in Form von Diplobacillen oder längerer Ketten ziemlich gleichmässig vertheilt sind.

7. Schnitte durch die linke Nebenniere zeigen ausser hochgradiger Erweiterung sämmtlicher Blutgefässe und Blutüberfüllung derselben nichts Pathologisches. In denselben zahlreiche Pestbacillen enthalten und zwar so, dass sie in jedem Capillarrohr reichlich nachweisbar sind.

8. Niere. Die Kerne der Epithelien färben sich im Allgemeinen ziemlich gut, das Protoplasma deutlich granulirt, dichte Tröpfchen enthaltend. Im Lumen der Harncanälchen, die erweitert sind, fädige oder fein granulirte Massen, stellenweise auch Blut. Die Blutgefässe überall erweitert, die Glomeruli sehr gross, zwischen ihnen und der Bowman'schen Kapsel hie und da Blutaustritte. Solche finden sich auch zahlreich in der fibrösen Nierenkapsel. In allen Blutungen und in allen Blutgefässen, auch in den Schlingen der Glomeruli, Pestbacillen nachweisbar, keine in den von Blutungen freien Harnkanälchen.

9. Milz. Die Pulpa ist durchsetzt von zahlreichen polynucleären Leukocyten und Blutmassen, die wandungslos die Pulpa durchsetzen. Von Endothelien ausgekleidete Pulparäume vielfach nicht nachweisbar. Dagegen finden sich zwischen dem ausgetretenen Blute grosse protoplasmareiche, ganz epithelähnliche Zellen mit stark geblähtem Kern; dieselben kleiden auch die erweiterten Pulparäume aus. Stellenweise sieht man kleine Herde aus homogenen Bröckeln, groben Granula oder Balken bestehend, in deren Umgebung stark blau gefärbte Körnchen liegen und die die Grösse von Querschnitten kleiner Arterien haben. Auf mit Methylenblau gefärbten Schnitten sieht man die ganze Milz gleichmässig infiltrirt von Pestbacillen, die nur in den Follikeln etwas spärlicher liegen. Sie stellen Diplobacillen oder längere kettenartige Fäden vor und zeigen sehr häufig bipolare Färbung. Auch rundliche coccenähnliche oder grössere, blässer gefärbte wie gebläht aussehende Formen finden sich.

Epikrise.

Die oberflächlichen und tiefen inguinalen Lymphdrüsen der linken Seite sind zu einem grossen hämorrhagischen Paquet vereinigt und bilden zweifellos nach der Schwere ihrer Veränderungen und nach der ihrer Umgebung den primären Bubo; im Zusammenhange mit ihm finden sich auch die retroperitonealen Lymphoglandulae iliacae et lumbales, besonders links, stark medullar geschwollen und zum Theile hämorrhagisch. Ähnliche, aber geringere Veränderungen finden sich an den secundär und vorwiegend auf dem Wege der Blutbahn inficirten Lymphdrüsen der rechten Inguinalgegend und beider Achselhöhlen, und ebenso auch in kleinen Lymphdrüsen beider Kniekehlen. In der Umgebung des primären Bubo finden sich ausgebreitete Blutungen in der Venenwand und ausserdem kleinere, mehr oder weniger zahlreiche in der Haut der oberen Extremitäten und des Thorax, in den weichen Schädeldecken, in der Dura mater, eine grössere intermeningeale Hämorrhagie über dem Kleinhirn, in der Pleura und dem Epicard, in der Nierenrinde und -Kapsel, in der Wand des Nierenbeckens und Ureters, in der Schleimhaut des Magens und Dickdarms. Histologisch lassen sich mit Sicherheit in allen Blutungen und im Lumen aller erweiterten Gefässe Pestbacillen nachweisen. In der Milz finden sich kleine nekrotische Herde

Digitized by Google

und massenhaft Pestbacillen. Culturen ergeben reichliche Colonien von Pestbacillen aus der Milz, aus der Niere und aus Lymphdrüsen der linken Leistengegend und der linken Achselhöhle in Reincultur. Auch im Urin sind Pestbacillen culturell nachweisbar.

Fall 28/XVI.

Rama Mahadu,[1] 25jähriger Hindu, Begari, wurde am 11. März um 4 Uhr Nachmittags, am II. Krankheitstage, ins Spital aufgenommen und starb am 12. März um 5 Uhr 15 Minuten Nachmittags, am III. Krankheitstage. Die Section wurde am 13. März um 9 Uhr Vormittags (ungefähr 16 Stunden post mortem) vorgenommen.

Männliches Cadaver, ziemlich faul, Körper 164 *cm* lang, von gracilem Knochenbau, mässig entwickelter Musculatur, schlecht genährt; Todtenstarre vorhanden, Todtenflecke reichlich an den abhängigen Körperpartien.

Gesicht etwas gedunsen. Hornhäute etwas getrübt, Conjunctiven blutleer, Mundschleimhaut desgleichen. In den Gruben am Halse keine Drüsen tastbar, auch nicht in den Achselhöhlen. Thorax entsprechend lang, breit, gut gewölbt, symmetrisch.

In der Mitte der Palma der rechten Hand ein rundliches, linsengrosses, im Centrum mit Borken bedecktes, vernarbtes und ausgeheiltes Geschwür.

Die Haut des Abdomen etwas eingesunken und schlaff. Über beiden Poupart'schen Bändern alte, ganz oberflächlich sitzende Hautnarben.

An der Vorderseite beider Oberschenkel finden sich kleine, eingetrocknete, borkige Excoriationen oder vertrocknete und aufgekratzte Haarfollikel. In beiden Kniekehlen nichts tastbar, an den rissigen Sohlen oberflächliche Hautnarben.

Die rechte Leistengegend etwas prominent, die Haut fühlt sich über derselben etwas dicker an, und entsprechend der Mitte des Poupart'schen Bandes sind über haselnussgrosse, harte, nicht scharf abgrenzbare Lymphdrüsen tastbar.

Die weichen Schädeldecken fett- und blutarm; Schädeldach länglich oval, symmetrisch, $18^{3}/_{4}$ *cm* im langen, 12 *cm* im breiten und im Umfange 51 *cm* messend. Schädelknochen bis fast 1 *cm* dick, Spongiosa überall erhalten, Tabula externa und interna nirgends verdickt, die Furchen und Gruben an der Innenseite der letzteren seicht. Im Sichelblutleiter geronnene Blutmassen.

Dura mater gespannt, durchscheinend, zart. Leptomeningen an der Basis zart, blutarm. Gefässe zartwandig, enge. Meningen an der Convexität etwas stärker durchfeuchtet, Rinde röthlichgrau. Das weisse Marklager sehr weich, von reichlichen Blutpunkten durchsetzt. Ventrikel ziemlich enge, etwas klares Serum enthaltend. Stammganglien normal gebildet, ebenso wie Kleinhirn, Pons und Medulla, blutarm und stark durchfeuchtet.

Zwerchfellstand beiderseits am unteren Rande der vierten Rippe.

Zähne gesund, alle erhalten.

Schilddrüse klein, gekörnt, ziemlich blutarm.

Die Lymphdrüsen in beiden Submaxillargruben vergrössert, isolirt, ziemlich derbe; das Bindegewebe um dieselben nicht verändert, auf dem Durchschnitte succulent, gelblich-röthlich gesprenkelt.

Schleimhaut des Pharynx und des weichen Gaumens etwas geröthet, beide Tonsillen gross, geschwollen, reichliche Pfröpfe enthaltend, auf dem Durchschnitte grauröthlich, sehr saftig. Ebenso die Follikel am Zungengrund, die sie bedeckende Schleimhaut wenig geröthet. Schleimhaut des Larynx und des oberen Theiles der Trachea nicht verändert.

Linke Lunge frei, für das Gefühl vollständig lufthältig und flaumig, auf dem Durchschnitte blutreich, wenig ödematös, Pleura glatt, glänzend; in den Bronchien nichts Pathologisches.

---

[1] Vergl. Krankengeschichte II. A. pag. 110.

Digitized by Google

Ductus thoracicus nicht erweitert.

Rechte Lunge ebenfalls ganz frei, ebenso flaumig mit Ausnahme einer circa guldenstückgrossen, derb infiltrirten Stelle an der hinteren Seite des Unterlappens. Pleura darüber glatt, glänzend. Das Lungengewebe ergibt auf dem Durchschnitte denselben Befund wie linkerseits. Schleimhaut der Bronchien etwas geröthet und von Schleim bedeckt. Dem früher beschriebenen derben Herde im Unterlappen entspricht auf dem Durchschnitte kein entzündliches Infiltrat, vielmehr erscheint das Lungengewebe collabirt, sehr blutreich.

Herzbeutel zart, in ihm ungefähr zwei Esslöffel klaren, gelben Serums enthalten. In den Herzhöhlen ziemlich reichliche Gerinsel.

Die Tricuspidalis blutig imbibirt, im Übrigen die Klappenapparate zart und schlussfähig. An der Intima der Aorta kleine, erhabene, gelbliche Verdickungen. Herzfleisch fest.

Leber etwas vergrössert, ihre vorderen Ränder etwas plumper, Oberfläche des rechten Lappens ganz glatt, die des linken ziemlich fein granulirt. Die Consistenz etwas vermindert, auf dem Durchschnitte mässig blutreich, Schnittfläche deutlich granulirt, die Granula ziemlich gleich gross, das Bindegewebe zwischen ihnen eingesunken, die einzelnen Läppchen bräunlichgelb gefärbt, sehr gut isolirbar, bis über hanfkorngross. Gallenblase mässig mit lichter, dünner Galle gefüllt.

Milz auf das Doppelte vergrössert, Consistenz für den tastenden Finger nur etwas weicher. Auf dem Durchschnitte quillt die zerfliessend weiche Pulpa reichlich vor.

Rechte Niere in serös durchtränktes, blutig imbibirtes Bindegewebe gehüllt. An der Oberfläche sieht man zerstreute, nicht scharf begrenzte, weissliche Herde, die auf dem Durchschnitte theils ebenso beschaffen sind, theils einen hämorrhagischen Hof und ein hirsekorngrosses, weisslichgelbes Centrum besitzen; theils finden sich grössere Hämorrhagien an der Oberfläche. Die Niere ist beträchtlich geschwollen, am Durchschnitte die Farbe erbleicht. Derselbe Befund in der linken Niere. Beide Ureteren ebenso in blutig-seröses Bindegewebe gehüllt.

In der Harnblase ziemlich reichlicher klarer, gelblicher Harn.

Die oberflächlichen und tiefen rechtsseitigen inguinalen Lymphdrüsen alle geschwollen, zu einem hühnereigrossen Paquet vereinigt, die einzelnen noch abgrenzbar. Auf dem Durchschnitte theils hämorrhagisch, theils röthlich-gelblich gesprenkelt, vorquellend, reichlich Saft gebend. Das Bindegewebe um die tiefen inguinalen Lymphdrüsen unter dem Poupart'schen Bande stark ödematös und hämorrhagisch, die Lymphdrüsen selbst ebenfalls hämorrhagisch.

Auch die inguinalen Lymphdrüsen der anderen Seite in analoger Weise verändert, aber nicht so geschwollen.

Ebenso die retroperitonealen Lymphdrüsen zur Seite der grossen Gefässe (Lymphoglandulae iliacae et lumbales). Eine tiefe Lymphdrüse der rechten Poplitea etwas vergrössert, blassgelblich, ziemlich hart.

Die ganze Synovia des rechten Kniegelenkes lebhaft, diffus geröthet, die Synovialflüssigkeit etwas vermehrt.

Die Lymphdrüsen beider Axillargruben sämmtlich beträchtlich vergrössert, ziemlich flach, blauroth, auf dem Durchschnitte blutreich, saftig.

Im Magen mässig reichliche schleimige, kaffeesatzähnliche Flüssigkeit. Die Schleimhaut zeigt leicht ausgebildetes État mamellonné und ist übersäet von zahllosen punktförmigen Hämorrhagien. Im Dünn- und Dickdarm nichts Pathologisches.

Pankreas gekörnt, ziemlich derbe.

Die mesenterialen Lymphdrüsen leicht vergrössert, auf dem Durchschnitte grauroth, etwas saftiger.

Die am 12. März, am II. Krankheitstage, vorgenommene bacteriologische Blutuntersuchung ergibt reichliche Colonien des Pestbacillus, daneben in bedeutend geringerer Anzahl Streptococcencolonien.

Digitized by Google

Die bacteriologische Untersuchung des mit Blut untermengten Sputum ergibt culturell keine Pestcolonien. Mikroskopisch wurde dasselbe nicht untersucht. Eine weisse Maus, der 0·1 cm^3 subcutan injicirt wurde, war nach einem Monate noch vollständig gesund.

Bacteriologischer Befund.

1. Deckglaspräparate aus einer Lymphdrüse der linken Halsseite zeigen wenig zahlreich Pestbacillen, meist einzeln, seltener als Diplobacillen liegend, von ovoider oder länglicher Form, vorwiegend gut und bipolar tingirt; etwas zahlreicher finden sich Coccen als Diplo- und Streptococcen.

2. Im Secret der rechten Tonsille finden sich mikroskopisch neben reichlichen Mengen von Bacillen verschiedener Form und Grösse zahlreich Coccen als Diplococcen, in kürzeren und längeren Ketten, seltener in kleineren und auch grösseren Häufchen angeordnet; spärlich typische, einzeln liegende Pestbacillen.

Die Aussaaten ergeben reichlich Colonien des Staphylococcus pyogenes aureus und albus und in ziemlich gleicher Anzahl solche des Streptococcus pyogenes.

Pestcolonien sind nicht auffindbar.

3. In Deckglaspräparaten vom Milzsafte finden sich ziemlich reichlich Pestbacillen, einzeln oder als Diplobacillen, meist von ovoider oder länglicher Form und gut, bipolar tingirt, spärlicher in kleineren und grösseren, rundlichen, blass gefärbten Formen; in geringerer Anzahl Coccen als Diplo- und Streptococcen.

Die Aussaaten ergeben reichlich und ausschliesslich Colonien des Streptococcus pyogenes.

4. Die Nierenherde zeigen mikroskopisch wenig zahlreich Coccen als Diplo- und Streptococcen, vereinzelt typische Pestbacillen.

In den Aussaaten finden sich reichlich Colonien des Streptococcus pyogenes.

5. Eine erweichte Inguinaldrüse der rechten Seite zeigt mikroskopisch und culturell denselben Befund wie 4.

6. Im Safte einer linken Achseldrüse finden sich mikroskopisch neben spärlich vorhandenen Diplococcenformen vereinzelt typische Pestbacillen.

Die Aussaaten davon bleiben steril.

Histologischer Befund.

1. Oberflächliche inguinale Lymphdrüse von rechts. Das die Lymphdrüse umgebende Binde- und Fettgewebe, sowie ihre fibröse Kapsel nicht verändert. Capillaren und Gefässe stark erweitert, manche kleine Arterien etwas dickwandiger, ebenso die bindegewebigen Septa verbreitert, stellenweise aus zellarmem Bindegewebe bestehend. Die Sinus sehr schmal, spärliche mononucleäre Leukocyten enthaltend. Die Follikel gross, besonders ihre Keimcentren, die sehr locker gefügt sind. Schon bei schwacher Vergrösserung sieht man einzelne kleine Blutgefässe durch einen Embolus verstopft, der, bei starker Vergrösserung betrachtet, aus Ketten von Streptococcen besteht. Solche finden sich auch zu langen Ketten ausgewachsen in grösseren Arterien. Die kleinen, embolisirten Gefässe eingescheidet von polynucleären Leukocyten. Pestbacillen nur sehr spärlich auffindbar.

2. Lymphdrüse aus der rechten Axilla. Dieselbe ergibt ganz denselben histologischen Befund wie die vorstehende. An beiden von den Schnitten getroffenen Lymphdrüsen fällt das Fehlen der grossen geschwollenen, epithelähnlichen Zellen in den Sinus auf. Auch hier finden sich kleine Arterien oder Capillaren oft ganz vollgefüllt von Streptococcen, in grösseren Gefässen lange Ketten und ganz vereinzelte, sehr spärliche Pestbacillen, die sich sehr schwach färben und sehr stark geblähte Form besitzen.

3. Rechte Tonsille. Der epitheliale Überzug derselben vollkommen erhalten. Das adenoide Gewebe ungemein zellreich, überall herrscht die mononucleäre Form der Zellen vor. Die erweiterten Gefässe mit Blut vollgefüllt; in zahlreichen kleineren das Lumen ganz oder theilweise ausfüllende Pfröpfe von Coccen (entweder zu Haufen oder in Ketten angeordnet). Daneben finden sich im Blute der

Digitized by Google

Gefässe sehr spärliche Pestbacillen, im adenoiden Gewebe ebenfalls sehr vereinzelte blass gefärbte, rundliche Gebilde von dem Aussehen degenerirter Pestbacillen, die meist intracellulär gelagert sind.

4. Schnitte durch Follikel des Zungengrundes zeigen die analogen Veränderungen wie die Tonsille. Auch hier finden sich neben Coccen in Häufchen- oder Kettenform spärliche Pestbacillen in den Blutgefässen in Häufchen zu 5—10 angeordnet.

5. Lymphdrüse von der linken Halsseite. Dieselbe zeigt ebenfalls im Ganzen dasselbe Bild wie die Lymphdrüse aus der rechten Inguinalgegend. Nur sind hier einige der Sinus etwas erweitert, mit wenigen epithelähnlichen Zellen und mit mässig reichlichen rothen Blutkörperchen angefüllt. In vielen kleinen Gefässen Embolien grosser Mengen von Streptococcen, daneben auch spärliche Pestbacillen typischer Form nachweisbar. Ebensolche äusserst spärliche in den Sinus, meist stark gebläht aussehende, schwach tingirte Formen.

6. Milz. Die Milzpulpa ganz gleichmässig von zumeist polynucleären Leukocyten infiltrirt, so dass die sogenannten Pulparäume nirgends abgrenzbar sind. Dazwischen rothe Blutkörperchen in mässiger Anzahl und kleinere Hämorrhagien. Bei stärkerer Vergrösserung sieht man, dass die polynucleären Leukocyten die gewöhnliche Form besitzen, also rundliche Zellen mit 3 oder 4 Kernen sind und dass unter ihnen zahlreiche sich finden mit einem grossen, blass gefärbten, runden oder gelappten Kern, der vielfach in 2 oder 3 getheilt ist. Die Follikel gross, zellreich, auch in ihnen grosse, epithelähnliche Zellen mit grossem, bläschenförmigen Kern enthalten. Multipel über den ganzen Schnitt zerstreut, hauptsächlich an der Peripherie der Follikel, finden sich schon bei schwacher Vergrösserung runde Häufchen von Bacterien, die dem Lumen kleiner Arterien entsprechen und von einem dichten Leukocytenwall umgeben sind. Bei starker Vergrösserung sieht man dichtgedrängte Ketten von Streptococcen, die entweder das Lumen der Seitenäste der Follikelarterien oder Capillargefässe ausfüllen. Daneben sieht man überall in der Pulpa häufig intracellulär gelagerte Pestbacillen, die entweder blass bipolar gefärbte, kurze, ovoide Stäbchen oder grössere, rundliche, sehr blasse Gebilde vorstellen. Daneben auch in der Pulpa kleinere Häufchen von Streptococcen.

7. Niere. Die Harncanälchen, besonders der Rinde, erweitert, ihre Epithelien vielfach sehr niedrig oder unförmlich, deutlich nachweisbare Fetttröpfchen enthaltend. Im Lumen fein granulirte oder tröpfchenähnliche Massen. Die Glomeruli sehr gross, ihre Gefässschlingen zum Theile mit Blut gefüllt, zum Theile enthalten sie glänzend roth gefärbte, schollige, granulirte oder balkenähnliche Massen, die thrombenähnlich das Lumen ausfüllen. An einzelnen Stellen — den makroskopisch weisslich, nicht scharf begrenzt aussehenden Herden entsprechend — findet sich ein zumeist aus Epitheloid- oder Spindelzellen bestehendes Granulationsgewebe, das oft Herde von mononucleären Leukocyten einschliesst und knötchenartige Centren begrenzt, wo sich Riesenzellen oder beginnende Verkäsung finden. Das Granulationsgewebe zieht sich an der Peripherie vielfach zwischen erhaltene Harncanälchen hinein. In seiner Umgebung vielfach Blutaustritte. Ausserdem findet sich das Lumen vieler kleiner Gefässe und Capillaren verstopft durch einen Embolus, der aus dicht liegenden Ketten von Streptococcen besteht. Pestbacillen lassen sich nur in geringer Anzahl in einzelnen Harncanälchen nachweisen, meist haben sie die rundliche, schwach gefärbte Form.

8. Leber. Die Glisson'sche Kapsel verbreitert, reichlich kleinzellig infiltrirt, begrenzt in normaler Anordnung die ziemlich grossen Läppchen. Die Leberepithelien gross, enthalten reichlich mittelgrosse Fetttröpfchen und sehr blass gefärbte Kerne. In den grösseren Gefässen und Capillaren zahlreiche Streptococcen und geringe Mengen von Pestbacillen.

Epikrise.

In dem vorliegenden Falle finden sich die dem primären Bubo zukommenden Veränderungen an den Gruppen der rechten tiefen inguinalen Lymphdrüsen, und es ist die Infection zweifellos von der dieser Lymphdrüsengruppe zugehörigen Hautregion erfolgt. (Schwellung und Hämorrhagien der Lymphdrüsen und starke ödematös-hämorrhagische Durchtränkung ihrer Umgebung.) Einfache Schwellung oder Hyperämie zeigen die Lymphdrüsen der linken Leistengegend, der rechten Kniekehle, beider Axillen,

Digitized by Google

der Gruben des Halses, die Tonsillen und die Follikel am Zungengrunde. Jedoch erscheint der Fall dadurch complicirt, dass eine Mischinfection, durch den Streptococcus pyogenes bedingt, vorliegt.

Was zunächst die Eingangspforte für denselben betrifft, so lässt sich nichts mit Sicherheit ermitteln; vielleicht ist dieselbe — trotz des Fehlens eines entsprechenden makroskopischen und mikroskopischen Befundes — doch in die Tonsillen zu verlegen, da wir in einer Reihe von Fällen gerade den Einbruch des Streptococcus daselbst finden konnten. Histologisch und bacteriologisch steht jedenfalls die Streptococcensepticämie im Vordergrunde.

In allen untersuchten Organen lassen sich ausserordentlich reichliche Streptococcenembolien nachweisen und nur sehr spärliche Pestbacillen im Blute, reichlichere in der Milz. Es macht den Eindruck, als wäre die Pestsepticämie unter der Überschwemmung des Körpers durch Streptococcen unterdrückt worden. Die Pestbacillen zeigen überall ausgesprochene Degenerationsformen. In der Milz fällt der Reichthum an polynucleären Leukocyten auf, in der Niere finden sich homogene, thrombenähnliche Massen in den Gefässschlingen der Glomeruli, welche spärliche Pestbacillen einschliessen. In den Lymphdrüsen treten die Hämorrhagien, die Erweiterung der Sinus und der Befund von zahlreichen, rothen Blutkörperchen, polynucleären Leukocyten und von den grossen, epithelähnlichen Zellen in den Hintergrund; dagegen finden sich die Keimcentren gross und wie aufgelockert.

Die weisslichen Herde in der Niere entsprechen Tuberkelknötchen. Auf Deckglaspräparaten aus einer Lymphdrüse von der linken Halsseite, der rechten Tonsille, der Milz und Niere, aus einer rechtsseitigen Inguinaldrüse und einer Lymphdrüse der linken Axilla lassen sich überall spärliche Pestbacillen und reichlichere Streptococcen nachweisen. Die Culturen ergeben nur Reincultur von Streptococcen. Die bacteriologische Blutuntersuchung, am Tage ante mortem ausgeführt, ergibt culturell ein umgekehrtes Verhältniss wie oben, nämlich mehr Pest- als Streptococcencolonien, und gerade dieser Umstand spricht unseren Erfahrungen gemäss für die später erfolgte Streptococceninfection.

Fall 29/XVIII.

Rugha Gangha, 55jähriger Hindu, Hamal. Ins Spital aufgenommen am 15. März, am X. Krankheitstage, gestorben am 16. März, am XI. Krankheitstage, um 1 Uhr 30 Minuten Nachts.

Section am selben Tage um 9 Uhr 30 Minuten Vormittags, 8 Stunden post mortem.

Körper 162 *cm* lang, von mässig kräftigem Knochenbau, schwacher Musculatur, schlecht genährt. Todtenflecke reichlich, diffus an den abhängigen Körperpartien. Todtenstarre zum Theile noch erhalten. Cornea etwas getrübt, Pupillen mittelweit, beiderseits gleich weit, Conjunctiven weiss; Mundschleimhaut sehr blutarm, alle Zähne gesund und erhalten. Hals lang, schlank, in seinen Gruben keine Drüsen tastbar. In der rechten Axilla ein längliches, ungefähr taubeneigrosses, hartes, verschiebliches Lymphdrüsenpaquet tastbar. Ein etwas kleineres, ähnlich beschaffenes in der linken Axilla. An der Streckseite des ersten Phalangealgelenkes des linken Zeigefingers eine hanfkorngrosse, vertrocknete Excoration. Thorax von entsprechender Dimension, symmetrisch, gut gewölbt, Abdomen im Niveau des Thorax, Bauchdecken schlaff. In beiden Leistengegenden erscheint die Haut flach vorgewölbt und zwar in einer Strecke, die ober dem Poupart'schen Bande beginnt und sich über das obere Drittel des Oberschenkels hinaus erstreckt. Die Haut in dieser Gegend stark verdickt, fast gar nicht faltbar, wie an der Unterlage fixirt. Links erscheint auf der Höhe dieser Geschwulst die Epidermis in Fetzen ablösbar. Der Tumor der linken Seite fast hühnereigross, aber sowohl nach oben als nach unten nicht scharf abgrenzbar, derbe, leicht knollig. Der Tumor in der rechten Leistengegend beträchtlich grösser, die ebenso diffuse Geschwulst reicht hier weiter nach abwärts und lässt sich in Form von harten, knolligen Geschwülsten drei Finger breit über das Poupart'sche Band hinauf abtasten, wo sie sich gegen die Tiefe zu verliert. Am äusseren Genitale nichts Auffallendes. Die Haut der rechten Kniekehle fühlt sich etwas dicker an als die der linken. An den unteren Extremitäten keine Ödeme. In der Gegend des rechten Malleolus externus, schon am Fussrücken, eine ganz oberflächlich sitzende, vertrocknete Excoriation.

Digitized by Google

Die weichen Schädeldecken fett- und blutarm, Schädeldach länglich-oval, im Längsdurchmesser $17^1/_2$ *cm*, im queren $11^1/_2$ *cm*, 49 *cm* im Umfange messend, symmetrisch, Schädelknochen im Allgemeinen dünn, bis zu 4 *mm* dick. Diploë erhalten. Innenfläche des Schädeldaches glatt, glänzend. Alle Nähte erhalten.

Dura mater gespannt, wenig blutreich, sowohl an der Aussen- als an der Innenfläche glatt, glänzend. Im oberen Sichelblutleiter geringe Mengen von Fibringerinsel. Leptomeningen an der Convexität ziemlich stark ödematös, sulzig, weisslich getrübt, an den Occipitallappen blutig imbibirt, von mässigem Blutgehalt. Die inneren Meningen an der Basis ebenfalls ödematös, jedoch in leichterem Grade, verdickt, Gefässe zartwandig. Rinde gleichmässig breit, grauröthlich. Das weisse Marklager teigig, von ziemlich reichlichen Blutpunkten durchsetzt. Seitenventrikel und der dritte Ventrikel nicht erweitert, geringe Mengen klarer Flüssigkeit enthaltend, ihr Ependym glatt und zart. Den gleichen Befund ergibt der vierte Ventrikel. Kleinhirn und Pons etwas ödematös. Stammganglien zeigen keine pathologischen Veränderungen.

Schilddrüse klein, wenig blutreich, gekörnt.

Die Lymphdrüsen an der rechten Seite des Halses (zu beiden Seite der grossen Gefässe) nicht verändert; an der linken Seite erscheinen diese im Allgemeinen vergrössert, von dunklem Aussehen, auf dem Durchschnitte sehr succulent und dunkelroth gefärbt. Einige derselben, und zwar in der linken Regio submaxillaris, sind erweicht, lassen von ihren Schnittflächen breiigen, gelblich aussehenden Saft abstreifen. Zwei kleinere Lymphdrüsen, unmittelbar an der linken Submaxillaris gelegen, entleeren auf Druck eine geringe Menge gelblich-blutigen Saftes. Beide Tonsillen erscheinen stark geschwollen und sind an ihrer Oberfläche etwas mehr geröthet, dabei auf Druck reichliches, gelbliches Secret entleerend. Auf dem Durchschnitte erscheint ihr Gewebe succulent, zum Theile stärker injicirt, zum Theile von gelblichen Streifen durchsetzt. Die Follikel an der hinteren Pharynxwand sind stark geschwollen, prominent, zum Theile distinct stehend, zum Theile confluiren dieselben; die grössten bis über linsengross, an ihrer Oberfläche zum Theile schon geringe Substanzverluste zeigend, auf ihrem Durchschnitte succulenter, roth und gelb gesprenkelt. Die Balgdrüsen am Zungengrunde, namentlich die der rechten Seite, ebenfalls stark geschwollen und prominent, sonst im Allgemeinen dasselbe Aussehen zeigend wie die Follikel an der Pharynxwand, nur sind sie zum Theile ganz weich, wie zerfliesslich. Uvula etwas dicker und stärker geröthet. Die übrige Pharynxschleimhaut röthlich-violett gefärbt, etwas succulent. Schleimhaut des oberen Theiles des Ösophagus, des Larynx und des oberen Theiles der Trachea wenig blutreich.

Linke Lunke völlig frei, ihr Pleuraüberzug glatt, glänzend und zart. Am unteren Theile des Unterlappens, und zwar auf beiden Flächen, erscheint die Pleura durch zahllose kleinste, bis stark stecknadelkopfgrosse Knötchen vorgewölbt, die in ihrem centralen Antheile gelblich erscheinen, in ihrer Peripherie hellroth. Diese Knötchen sitzen jedoch nicht in der Pleura, sondern überall reichlich im Lungengewebe und sind auf ihrem Durchschnitte aus einer gelblichweissen, weichen Masse zusammengesetzt. Nur an der unteren Fläche des Unterlappens springt ein grösserer, sonst aber ähnlich beschaffener Herd hervor. Oberlappen in seinen vorderen Partien gebläht, am Durchschnitt ziemlich reichliche blutige Flüssigkeit entleerend. Unterlappen stärker blutreich, aus den Bronchien beider Lappen schleimig-eiteriges Secret hervorquellend. Rechte Lunge ebenfalls frei, Pleura glatt, zart, Ober- und Mittellappen gebläht, am Durchschnitte ödematös, Unterlappen blutreicher, namentlich in den hinteren Partien, weniger lufthältig daselbst, über diesen Partien die Pleura etwas eingesunken, das Gewebe weniger lufthältig und in seinem unteren Theile ebenso reichlich von denselben kleinen, knötchenförmigen Herden durchsetzt wie der Unterlappen der anderen Seite.

Im Herzbeutel geringe Mengen klarer Flüssigkeit. Pericard zart. Herz nicht vergrössert, sein epicardialer Überzug glatt, fettarm, an der hinteren Fläche des linken Ventrikels kleinste Blutungen zeigend. Herzfleisch gelbbraun, etwas brüchiger, alle Klappenapparate vollständig zart und schlussfähig. Intima der Aorta ziemlich reichlich von gelben, opaken, prominenten, verschieden grossen Flecken durchsetzt.

Die Lymphdrüsen an der Bifurcation wenig geschwollen, anthracotisch, auf ihrem Durchschnitte succulenter und stärker geröthet.

Der untere Theil der Trachea zeigt stärker geröthete Schleimhaut; die des unteren Theiles des Ösophagus postmortal erweicht.

Digitized by Google

Milz vergrössert, 11·5 *cm* lang, 9 *cm* breit und bis zu 4·5 *cm* dick, ihre Kapsel zart, glatt, auf dem Durchschnitte die Pulpa in mässig reichlichem Grade vorquellend, durchsetzt von etwas stärker hervortretenden, grauroth gefärbten Follikeln. Consistenz der Milz weich, zum Theile zerfliesslich.

Leber vergrössert, ihre vorderen Ränder plumper, ihr Kapselüberzug glatt, glänzend, Oberfläche glatt, Consistenz brüchig, auf dem Durchschnitte mehr gleichmässig gelbbraun gefärbt, dabei die acinöse Structur undeutlich hervortretend und von mässig reichlichem Blutgehalte. Gallenblase ziemlich prall gefüllt mit dunkler Galle, keine pathologischen Veränderungen zeigend.

Nebennieren ohne besondere Veränderung.

Beide Nieren geschwollen, ihre Kapsel zart, glatt, leicht abziehbar. Oberfläche der Nieren sehr blutreich, auf dem Durchschnitte das Parenchym vorquellend, Rinde verbreitert, reichlich von hellrothen Streifen durchsetzt. Glomeruli dabei stärker hervortretend, allenthalben in der Rinde kleinste, nur ausnahmsweise bis stecknadelkopfgrosse Hämorrhagien. Pyramiden blässer, Schleimhaut des Beckens und der Kelche stärker injicirt. Schleimhaut der Ureteren im oberen Antheile geschwollen, auch von kleineren Blutungen durchsetzt. Harnblase prall gefüllt mit klarem Urin. Schleimhaut blutarm.

Die Lymphdrüsen der rechten Inguinalgegend, und zwar sowohl die oberflächlichen als die tiefen, sind beträchtlich geschwollen und vergrössert (von Haselnuss- bis Wallnussgrösse), weicher, auf ihrem Durchschnitte im Allgemeinen von röthlich-grauem Aussehen, succulent, an einzelnen Stellen dunkelrothe, unregelmässig begrenzte Partien zeigend, an anderen wieder etwas consistenter, gelblich gefärbt. Das Gewebe um die Drüsen herum gelockert, von röthlich-grauem oder mehr gelblichem Exsudat infiltrirt. Die Lymphdrüse hinter dem Poupart'schen Bande, medial von der Vena femoralis über wallnussgross, zeigt im Allgemeinen dasselbe Aussehen, nur ist sie stärker erweicht. Das sie bedeckende Peritoneum und das ihrer Umgebung von gelblich aussehenden, zarten Exsudatmembranen bedeckt. Auch die in den abhängigen Partien der Bauchhöhle in geringer Menge vorhandene Flüssigkeit ist getrübt. Auf dem Durchschnitte quillt aus der eben beschriebenen Drüse in reichlicher Menge röthlicher oder graugelber Saft hervor.

Die inguinalen Lymphdrüsen der linken Seite im Allgemeinen dieselben Veränderungen zeigend, nur in geringerem Grade. Die tiefe inguinale Drüse medial von der Vena femoralis ist in gleicher Weise erweicht. Auch das umgebende Bindegewebe ist in derselben Weise verändert wie das der anderen Seite. Beide Venae iliacae und die Vena cava inferior sind an ihrer Innenfläche frei von Veränderungen.

Die retro-peritonealen Lymphdrüsen (Lymphoglandulae iliacae et lumbales) erscheinen durchaus vergrössert, geschwollen, oft noch distinct stehend, oft zu Paqueten vereinigt, auf ihrem Durchschnitte succulent, morsch, gelblich-weiss und roth gesprenkelt.

Magen von mässig reichlichen, dunkel gefärbten, flüssigen Massen gefüllt. Seine Schleimhaut leicht verdickt, etwas gelockert, wenig blutreich. Im Duodenum geringe Mengen schleimigen, gallig gefärbten Inhaltes, in der Schleimhaut des oberen Querstückes an der hinteren Fläche in einem begrenzten und zwar etwas über guldenstückgrossen Bezirke kleinste, hellrothe, punktförmige Hämorrhagien. Im Jejunum und Ileum mässig reichliche Mengen dünnen, gallig gefärbten Inhaltes; Schleimhaut derselben blutarm. Im Dickdarm reichliche Mengen von breiigen, gallig gefärbten Fäces; Schleimhaut blutarm und ohne Veränderungen.

Die mesenterialen Lymphdrüsen, namentlich an der Radix, allenthalben vergrössert, meist distinct stehend, die grössten bis klein nussgross, auf ihrem Durchschnitte ein weiches, gelblich-weisses, abstreifbares Gewebe zeigend, wenig blutreich.

Die Achsellymphdrüsen der rechten Seite sind zu einem kleineigrossen Paquet vereinigt, das auf seinem Durchschnitte deutlich vergrösserte, deutlich abgegrenzte, harte, infiltrirte, gelb und roth gesprenkelte Drüsen erkennen lässt.

Dieselben Veränderungen zeigen die Achseldrüsen der linken Seite.

Das subcutane Bindegewebe der rechten unteren Extremität ist stark ödematös.

Weder in der rechten, noch in der linken Poplitea irgendwelche pathologische Veränderungen.

Digitized by Google

Bacteriologischer Befund.

1. Das fibrinös eiterige Exsudat über den tiefen inguinalen Lymphdrüsen der rechten Seite (Peritonealseite) zeigt mikroskopisch mässig viele Coccen, als Diplococcen und in kurzen Ketten, oft von deutlicher Lanzettform und spärlich einzeln liegende, gut und bipolar tingirte Pestbacillen.

In den Aussaten finden sich vereinzelt Colonien des Pestbacillus, reichlicher Colonien des Staphylococcus pyogenes aureus und Diplococcus pneumoniae und spärlich Colonien von Bacillen der Coligruppe.

2. Im eiterigen Exsudat der Lymphdrüse am inneren Schenkelringe rechterseits finden sich mikroskopisch nur spärlich Bacterien, darunter vorwiegend Coccen als Diplo- und Streptococcen, zum Theile schlecht gefärbt, und vereinzelt Pestbacillen.

In der Aussaat keine Pestcolonien nachweisbar; mässig zahlreich Colonien des Diplococcus pneumoniae.

3. Eiter von einer an der linken Halsseite unterhalb der Submaxillaris gelegenen Lymphdrüse. In Deckglaspräparaten ziemlich reichlich Pestbacillen, doch nur zum geringsten Theile gut gefärbt und in typischen, ovoiden oder länglichen Formen, vielmehr meist als rundliche, blass tingirte Gebilde, die öfters in grösseren Haufen angeordnet erscheinen. Weniger zahlreich sind Coccen nachweisbar als Diplococcen, oft von ausgesprochener Lanzettform. Ziemlich zahlreich finden sich Bacterienformen, deren Zugehörigkeit zu den Pestbacillen oder Diplococcen nicht mehr mit Sicherheit zu entscheiden ist.

4. Das Exsudat eines Follikels am linken Zungengrunde zeigt mikroskopisch ein reichliches Bacteriengemenge, darunter vorwiegend Coccen vom Typus des Diplo-, Strepto- und Staphylococcus; weniger reichlich verschiedene Bacillenformen: Dicke, plumpe Bacillen, kürzere Diplobacillen und lange, dünne Fadenformen. Am spärlichsten an Zahl finden sich Pestbacillen, theils als ovoide oder längliche Formen mit bipolarer Färbung, theils als rundliche, schlecht tingirte Gebilde.

5. Aussaaten von der rechten Tonsille zeigen ein Bacteriengemenge, dessen genauere Bestimmung jedoch deshalb unmöglich ist, weil die Platten noch überdies überzogen sind von einer grünlich irisirenden Bacillenart.

6. In Deckglaspräparaten eines pneumonischen Herdes vom Unterlappen der rechten Lunge findet sich ebenfalls ein Bacteriengemenge von Coccen als Diplococcen und in Häufchen, kleinen zarten Stäbchen, theils extracellulär, theils, und zwar reichlicher, intracellulär gelagert, dickeren, plumpen Bacillen und spärlichen Pestbacillen in ovoiden, gut tingirten oder Ringformen, des öfteren zu kleinen Gruppen angeordnet.

Die Aussaaten ergeben dasselbe Resultat wie bei Nr. 5.

7. Aussaaten von der Milz zeigen vereinzelte Colonien von Bacterium coli, jedoch keine Pestcolonien.

8. Aussaaten von der Galle bleiben steril.

Histologischer Befund.

1. Schnitte durch eine oberflächliche Lymphdrüse der rechten Inguinalgegend und durch die über ihr fixirte Haut geben im Allgemeinen das Bild einer Phlegmone. Die Coriumpapillen verlängert und verbreitert, theils von Hämorrhagien, theils von polynucleären Leukocyten oder homogen, manchmal feinst faserig aussehenden Gerinseln durchsetzt. Die Hornschicht des Rete Malpighi vielfach fehlend, letzteres jedoch überall erhalten. Die übrigen Antheile des Corium und das subcutane Binde- und Fettgewebe dicht von polynucleären Leukocyten infiltrirt, zwischen denen sich enorme Bacterienmassen finden. Die Bündel des subcutanen Bindegewebes wie auseinandergeworfen und zerbrochen, meist homogen. Gegen die tieferen Schichten nimmt die Dichte der Leukocyten-Infiltration zu. Hier findet sich auch ausgedehnter Körnchenzerfall der Kerne, häufig sind die Zellleiber dabei noch erhalten, schwach mit Eosin gefärbt. An diesen Stellen finden sich auch mit Blut gefüllte Gefässe, die ausserdem vielfach entweder

Digitized by Google

homogen aussehende Netzwerke von Balken und Bröckel enthalten oder deren Wand ganz homogen aussieht. Diese Netzwerke setzen sich auch allmählig zarter werdend in die Umgebung der Blutgefässe fort. Die Lymphdrüse gegen das umgebende, ausserordentlich dicht infiltrirte Gewebe nicht abgrenzbar, vom Lymphdrüsengewebe selbst nichts mehr zu sehen, indem man entweder dichte Infiltration von polynucleären Leukocyten oder in weiten Strecken Kernschwund oder ausserordentlich reichlichen Körnchenzerfall findet. Auf Schnitten, die mit Methylenblau gefärbt sind, sieht man, dass die grossen Bacterienhaufen aus dicht gedrängten Pestbacillen bestehen, die fast durchwegs die Form grosser runder, wie gebläht aussehender Coccen haben, die aber nicht alle ganz gleich gross sind und sich zumeist sehr schwach, ganz schattenhaft mit Methylenblau färben. Bei manchen sind die Contouren etwas stärker gefärbt (ringförmige Degenerationsformen). In den Antheilen, wo der Körnchenzerfall ausserordentlich reichlich ist, ist es nicht zu entscheiden, ob sich nicht unter den ganz verschieden grossen Körnchen des Kerndetritus, die sich auch verschieden stark mit Methylenblau färben, Pestbacillen befinden. Besonders im Bereiche der Haut und des subcutanen Gewebes sieht man sehr zahlreiche meist zerstreut liegende Diplococcen von der Form des Diplococcus pneumoniae, seltener zu kurzen Ketten angeordnet. Dieselben behalten die Farbe nach der Weigert'schen Färbungsmethode, während die Pestbacillen nur ganz schwach violett gefärbt erscheinen.

2. Tiefe inguinale Lymphdrüse von rechts. Zur Untersuchung gelangte die nicht von Peritoneum überzogene Hälfte derselben. Das umgebende Binde- und Fettgewebe dicht von polynucleären Leukocyten infiltrirt oder von Blutungen durchsetzt. Dieselben Veränderungen finden sich auch im Zwischengewebe des im Schnitte liegenden, quergestreiften Muskels. Auch die fibröse Kapsel der Lymphdrüse auseinandergeworfen, die einzelnen Fasern ganz homogen, das adenoide Gewebe überall zerstört. Entweder findet sich gleichmässig dichte Infiltration von Eiterzellen oder es finden sich ausgedehnte Hämorrhagien mit umgebender homogen geronnener Ödemflüssigkeit, oder weite Antheile sind durchsetzt von einem mehr oder weniger dichten Netzwerke homogen glänzend aussehender Balken, zwischen denen wenig vollständig erhaltene, viele nur blass rosa gefärbte Leukocyten liegen. Dazwischen finden sich überall sehr zahlreiche blassgefärbte Körnchen ganz verschiedener Grösse, wie über das Ganze darüber gestreut. Innerhalb solcher Stellen zahlreiche Gefässe von ganz homogener Wand, in deren Lumen und deren Umgebung ebenfalls homogen aussehende, gerinselähnliche Massen liegen. Auch sehr zahlreiche kleine und grosse, mit Bacterien und Leukocyten ganz vollgepfropfte Lymphgefässe finden sich. Nach Färbung mit Methylenblau sieht man in den peripheren Schichten der Lymphdrüse und in ihrer Umgebung ziemlich zahlreiche grössere Haufen dichtgelagerter Pestbacillen, die meist rundliche, geblähte Formen besitzen und sich sehr schwach färben. Ausserdem zahlreiche Coccen von dem Aussehen des Diplococcus pneumoniae. In den centralen, den meisten Kernzerfall und Kernschwund aufweisenden Partien keine Diplococcen und nicht mit Sicherheit Pestbacillen nachweisbar.

3. Schnitte durch eine über haselnussgrosse, lumbale Lymphdrüse der linken Seite zeigen ebenfalls ziemlich reichliche Leukocyteninfiltration der fibrösen Kapsel, dieselbe jedoch überall erhalten. In derselben und nach aussen von ihr zahlreiche, sehr stark erweiterte Lymphgefässe, die mit polynucleären Leukocyten vollgepfropft sind und wenige rothe Blutkörperchen enthalten. Nur in einem geringen Antheile des Drüsenparenchyms sind die weiten, mit grossen, protoplasmareichen Zellen und Leukocyten erfüllten Sinus erkennbar. Alles Übrige ist dicht infiltrirt von polynucleären Leukocyten, die vielfach bereits in Zerfall begriffen sind, indem man Stellen sieht, wo in einer granulirt aussehenden, gleichmässig roth gefärbten Grundsubstanz zahlreiche verschieden grosse Körnchen liegen. Dazwischen allenthalben kleinere Hämorrhagien. Besonders in den Randsinus und den Lymphgefässen liegen grössere und kleinere Haufen von dichtgedrängten Pestbacillen, die meist rundliche, geblähte Formen besitzen.

4. Schnitte durch zwei mesenteriale Lymphdrüsen zeigen sowohl die Randsinus wie die central gelegenen erweitert und erfüllt entweder von sehr zahlreichen polynucleären Leukocyten oder von grossen Bacterienhaufen. Hämorrhagien fehlen, ebenso besondere Hyperämie, die Kapsel vollkommen erhalten. Auf mit alkalischem Methylenblau gefärbten Schnitten sieht man, dass die Bacterienhaufen aus

Digitized by Google

dicht gelagerten, kurzen, ovoiden Stäbchen bestehen, die manchmal Fäden bilden und zwischen denen sich sehr blass gefärbte und dichtgedrängte, rundlich gebläht aussehende Formen finden (Pestbacillen). Bei der Weigert'schen Färbung nehmen dieselben keine blaue, sondern eine rothviolette Farbe an, indessen die Kerne der Leukocyten fast durchwegs (von der Vorfärbung mit Carmin) roth gefärbt erscheinen.

5. Schnitte durch zwei benachbarte Lymphdrüsen aus der rechten Axilla zeigen das periglanduläre Binde- und Fettgewebe reichlich von polynucleären Leukocyten infiltrirt. In demselben liegen erweiterte, mit Leukocyten ganz vollgepfropfte Lymphgefässe; desgleichen ist die Drüsenkapsel reichlich infiltrirt. Hämorrhagien spärlich und klein, dagegen sieht man vielfach von homogen geronnener Ödemflüssigkeit auseinandergedrängte Bindegewebsbündel. Im Übrigen ist das Lymphdrüsenparenchym gleichmässig dicht infiltrirt von polynucleären Leukocyten. Herdweise findet sich reichlicher Körnchenzerfall derselben neben Kernschwund, so dass kleine, roth gefärbte, von dichtem, blauen Körnchensaum umgebene Herde entstehen. Besonders in den Randsinus zahlreiche Haufen von Pestbacillen, letztere theils von rundlicher Form, theils von Stäbchenform, die einzelnen oft hintereinander zu Reihen angeordnet, die sich gleichsam zwischen den Leukocyten durchdrängen. Auf Schnitten, nach Weigert's Fibrinmethode gefärbt, sieht man zahlreiche Diplococcen wie bei 1; die Pestbacillen sind zum Theile entfärbt, zum Theile purpurroth gefärbt, ferner sieht man im Bereiche der Pestbacillen Haufen von ebenso wie diese gefärbten, ganz verschieden grossen Kugeln, den Kernzerfallsproducten entsprechend.

6. Linke Tonsille. Dieselbe zeigt in grosser Ausdehnung das adenoide Gewebe erhalten, seine Blutgefässe stark erweitert und mit Blut gefüllt, besonders in den seitlichen Antheilen des die Tonsillen der Länge nach treffenden Schnittes. In der Mitte derselben fehlt das Epithel und es liegt das von Eiterzellen dicht infiltrirte adenoide Gewebe blos. Hämorrhagien sind sehr spärlich und klein. Das die Tonsillen umgebende Bindegewebe nicht besonders verändert. Die Schläuche der angrenzenden Schleimdrüsen erweitert, viel Schleim enthaltend.

Im infiltrirten Drüsenparenchym zahlreiche und grosse Bacterienhaufen. Auf mit Methylenblau gefärbten Schnitten sieht man, dass dieselben vielfach aus Pestbacillen bestehen, die meist die rundliche Form besitzen, oft stark gebläht aussehen und verschieden gross sind. Auf nach Weigert gefärbten Schnitten finden sich intensiv blau gefärbte, ziemlich zahlreiche lanzettförmige Coccen (Diplococcus pneumoniae). Ferner sieht man, wo die Bacterien zu grösseren Haufen bei einander liegen, ebenfalls blau gefärbte, mehr oder weniger schlanke Stäbchen, die in ihrer Anordnung Pestbacillen nicht entsprechen. Sie liegen vielfach gekreuzt übereinander, ungleichmässig dicht und auch in Reihen hintereinander angeordnet. Dazwischen sind aber zahlreich die runden, blass-purpurviolett gefärbten Formen der Pestbacillen nachweisbar.

7. Schnitte durch ulcerirte Balgfollikel am Zungengrunde zeigen im Allgemeinen dieselben Veränderungen wie die Tonsillen. In denselben finden sich zahlreiche Haufen von Pestbacillen, meist sehr blass gefärbt.

8. Schnitte durch pneumonische Herde beider Unterlappen zeigen das Bild zerstreuter lobulärer oder bronchopneumonischer Herde. Neben reichlich desquamirten Alveolarepithelien finden sich in den überall erhaltenen und mässig erweiterten Alveolen sehr zahlreiche polynucleäre Leukocyten, die vielfach körnigen Zerfall ihrer Kerne zeigen und weniger zahlreiche rothe Blutkörperchen. Die lobulären Herde sind häufig um einen weiten, mit Eiterzellen und Bacterienhaufen gefüllten Bronchiolus angeordnet, dessen Epithel in Ablösung begriffen ist. Die mehr peripheren Lungenpartien wie collabirt, die Alveolen leer, länglich, spaltenartig. Das übrige Lungengewebe stellenweise von homogen geronnener Ödemflüssigkeit durchsetzt.

Sowohl innerhalb der mit Eiter gefüllten Bronchien als auch innerhalb der Lobulärpneumonien haufenweise typische Pestbacillen nachzuweisen, meist von rundlicher Form, aber auch deutlich bipolar gefärbte Formen. Daneben findet sich aber auch in den Bronchien, in dem von dem Ödem durchsetzten Lungengewebe und stellenweise in den pneumonischen Herden ein Gemenge verschiedenster Bacterien (Strepto- und Diplococcen, Stäbchen verschiedenster Form).

Digitized by Google

9. Die Leber zeigt mikroskopisch ausser leichter Blähung und schwächerer Färbung der Kerne der Epithelzellen keine degenerativen Veränderungen. In der Glisson'schen Kapsel vereinzelte Herde kleinzelliger Rundzelleninfiltration. Die Capillaren gut mit Blut gefüllt, desgleichen die erweiterten Centralvenen und Gefässe der Glisson'schen Kapsel. In ihnen zahlreiche polynucleäre Leukocyten enthalten, besonders in den Centralvenen finden sich im Blute ganz isolirte und wohlerhaltene Leberzellen. Auch in den Capillaren zwischen den Leberbalken liegen grosse, häufig polygonale Zellen, von denen sich aber nicht mit Sicherheit entscheiden lässt, ob sie losgelöste Leberepithelien oder Endothelien sind. Irgendwelche Bacterien nicht mit Sicherheit auffindbar.

10. Niere. Die Nierenepithelien, besonders der Rinde, gross, unregelmässig geformt und fein granulirt aussehend. Die Harncanälchen häufig verschieden grosse, mit Gentianaviolett gut tingirbare Kugeln oder fädig aussehende Massen, kein Blut enthaltend. Die Capillaren der Interstitien zwischen den Canälchen der Rinde stellenweise mit Blut gefüllt, oder es ist das interstitielle Bindegewebe von Blut infiltrirt oder dicht von Zellen, von denen die einen polynucleären Leukocyten entsprechen, die anderen grosse, protoplasmareiche Zellen mit grossem, runden oder etwas gelappten Kern vorstellen. Die Glomeruli zumeist gross und mit Blut gefüllt. Die Gefässe der Pyramide reichlich mit Blut gefüllt. Weder mit Methylenblau noch nach der Weigert'schen Färbung Bacterien nachweisbar.

11. Milz. Dieselbe ist sehr blutreich, Pulparäume nirgends deutlich erhalten, das Milzgewebe stellenweise von reichlichen Blutmassen durchsetzt, zwischen welchen sich zahlreiche mono- und polynucleäre Leukocyten und sehr grosse, protoplasmareiche Pulpazellen finden. Die Trabekel etwas dicker, die Follikel auffallend klein und schlecht abgrenzbar, nicht besonders zellreich.

Pestbacillen sind äusserst spärlich nachweisbar (auf einem Schnitte nur ein oder zwei Häufchen aus zwei oder drei Bacillen bestehend) — keine Diplococcen.

Epikrise.

Fast sämmtliche Lymphdrüsengruppen sind in verschiedenem Grade geschwollen, am stärksten die Gruppen der oberflächlichen und tiefen inguinalen Lymphdrüsen der rechten Seite; und zwar sind es hier vor Allem die tiefen, besonders jene am inneren Schenkelringe, die stark in die Bauchhöhle vorgewölbt ist und über welcher sich peritonitische Fibrinmembranen finden. Nach dem anatomischen Befunde und nach unseren Erfahrungen handelt es sich hier zweifellos um den primären Bubo. Doch erscheinen auch die entsprechenden Lymphdrüsen der linken Seite sehr beträchtlich — wenn auch weniger stark wie die der rechten Seite — geschwollen, so dass es den Eindruck machen könnte, als handle es sich um eine Doppelinfection. Jedoch ist es erfahrungsgemäss Regel, dass die Lymphdrüsen der anderen Körperseite, die dem primären Bubo entsprechen, mehr weniger intensive Veränderungen zeigen. Dazu kommt noch, dass es sich im vorliegenden Falle um eine Mischinfection, bedingt durch den Diplococcus pneumoniae, handelt. Nach dem anatomischen Befunde erfolgte dieselbe von den Tonsillen und den ulcerirten Follikeln des Pharynx und Zungengrundes aus. Die Vereiterung der Halslymphdrüsen spricht entschieden für diese Annahme.

In allen untersuchten Lymphdrüsen, mit Ausnahme der lumbalen und mesenterialen, finden sich reichliche Diplococcen neben Pestbacillen, sowohl im Schnitte wie im Deckglaspräparate. Zweifellos ist diese Secundärinfection die Ursache der stärkeren Veränderungen in den linksseitigen inguinalen und auch in den axillaren Lymphdrüsen. — Der negative histologische und culturelle Befund von Diplococcen in der Milz hat nach unseren Erfahrungen nichts Auffallendes an sich. Pestbacillen finden sich histologisch sehr spärlich in derselben. Die Lobulärpneumonien in beiden Lungen entsprechen anatomisch und mikroskopisch Bronchopneumonien, die durch Aspiration entstanden sind. Daher findet sich auch in ihnen culturell und histologisch ein so buntes Gemisch verschiedenster Bacterien neben reichlichen Pestbacillen, die Alle zusammen aus der Mund-Rachenhöhle und den ulcerirten Tonsillen und Follikeln stammen. — Von Interesse ist

Digitized by Google

es ferner, dass sich in dem Exsudat der frischen, fibrinös eiterigen Peritonitis bacteriologisch neben anderen Bacterien Pestbacillen nachweisen lassen. Blutungen finden sich nur am Epicard und in den Nieren.

Fall 30/XIX.

Suckaram Gookaram, 50jähriger Hindu, Mali, ins Spital aufgenommen am 15. März, gestorben am selben Tage um 7 Uhr Abends (am IV. Krankheitstage).

Die Section fand am 16. März um 11 Uhr 30 Minuten Vormittags, 16½ Stunden post mortem, statt.

Männliches Cadaver, 168 *cm* lang, von ziemlich gracilem Knochenbau und mässig entwickelter Musculatur, ziemlich schlecht genährt. Todtenflecke ziemlich reichlich, diffus, Todtenstarre der Extremitäten erhalten. Hornhäute etwas getrübt, Conjunctiven und Mundschleimhaut fast blutleer. Hals kurz, kräftig. Thorax entsprechend lang, breit, symmetrisch, in der unteren Apertur etwas ausgeweitet. Abdomen im Niveau des Thorax, Bauchdecken ziemlich gespannt. Am äusseren Genitale nichts Auffallendes. In der rechten Leistengrube die Haut für den tastenden Finger leicht verdickt und eine nicht ganz scharf abgrenzbare, harte Lymphdrüse tastbar. In der Gegend des linken Poupart'schen Bandes einzelne kleine, bis erbsengrosse Drüsen tastbar. In den Kniekehlen nichts Pathologisches palpabel. An der medialen Seite des linken Schienbeines, ungefähr an der Grenze zwischen dem unteren und mittleren Drittel, eine längliche, circa 1½ *cm* lange, wenige Millimeter breite, eingetrocknete Excoriation. Das subcutane Bindegewebe unter derselben erscheint beim Einschneiden blutig infiltrirt. Sohlenhaut dick, rissig. Die oberen Schneidezähne fehlend, sonst das Gebiss anscheinend gesund.

Die weichen Schädeldecken fett- und blutarm. Schädeldach symmetrisch, länglich-oval, im Längsdurchmesser 18 *cm*, im queren 12 *cm* und im Umfange 49 *cm* messend. Schädelknochen dünn, Spongiosa an vielen Stellen verschwunden, Tabula interna und externa nirgends verdickt, die Innenfläche der Tabula interna glatt, die Gefässfurchen und Gruben der Pacchioni'schen Granulationen ziemlich seicht. Beide Temporalmuskeln von reichlichen, schwarzrothen, confluirenden Hämorrhagien durchsetzt.

Im Sinus falciformis major ziemlich reichliche Fibringerinsel. Dura mater gut gespannt, ziemlich blutreich, glatt, glänzend, durchscheinend. Leptomeningen an der Gehirnbasis zart, ziemlich stark durchfeuchtet, wenig blutreich, Gefässe daselbst zartwandig, enge; Meningen an der Convexität längs der Venen leicht getrübt und verdickt, diese geschlängelt, mit Blut gefüllt. Rinde gleichbreit, graugelb, das weisse Marklager von spärlichen Blutpunkten durchsetzt, zerfliesslich weich (beginnende Fäulnis). Seitenventrikel enge, wenige Tropfen klarer Flüssigkeit enthaltend, ebenso die übrigen Ventrikel. Kleinhirn, Medulla und Pons sehr weich und ziemlich blutarm.

Zwerchfellstand rechts am oberen Rande der vierten Rippe, links am unteren Rande der vierten Rippe.

In beiden Musculi sternocleido-mastoidei, sternothyreoidei und sternohyoidei unregelmässig geformte, schwarzrothe Blutaustritte, die sich in das umgebende Bindegewebe confluirend fortsetzen. Auch die tiefen langen Halsmuskeln, besonders in ihrer Fascienbekleidung, bis an die Halswirbeln von zahlreichen Hämorrhagien durchsetzt. Auch in der Musculatur des Gaumens und des Pharynx finden sich solche. Schleimhaut des Pharynx, des weichen Gaumens, des Anfangsstückes des Ösophagus, des Larynx, des obersten Stückes der Trachea von spärlichem Schleim bedeckt, ziemlich blutarm. Beide Tonsillen nicht auffallend vergrössert, auf dem Durchschnitte einige Pfröpfe enthaltend, sonst grau-gelblich gefärbt. Desgleichen die Follikel am Zungengrunde und die Lymphdrüsen des Halses.

Im linken Pleuraraume kein pathologischer Erguss, in der Pleura costalis, diaphragmatica und mediastinalis zahlreiche über kreuzergrosse, rundliche oder unregelmässig geformte, schwarzrothe Blutungen. Pleura der linken Lunge glatt, glänzend. Die Lunge fühlt sich lufthältig, luftkissenähnlich an, auf dem Durchschnitte vollständig lufthältig, besonders im Oberlappen fliesst von der Schnittfläche reichlich schaumige Flüssigkeit aus dem Gewebe und den Bronchien ziemlich rasch ab. Im rechten Pleuraraume wenige Tropfen gelblicher Flüssigkeit enthalten; Pleura und Lunge rechterseits ebenso beschaffen wie links

Digitized by Google

Ductus thoracicus erscheint etwas erweitert, an der Pleura und im Bindegewebe des vorderen Mediastinum zahlreiche Blutungen, ebenso an der Aussenfläche des Pericards.

Herz von entsprechender Grösse, schlaff, das epicardiale Fettgewebe mässig reichlich, am Epicard sowohl des rechten wie des linken Herzens zahlreiche bis linsengrosse, meist isolirt stehende Ecchymosen. Im linken Ventrikel ziemlich spärliche Cruormassen. Im rechten Ventrikel etwas reichlichere Fibringerinsel. Klappenapparate vollständig zart, schlussfähig. Myocard erbleicht, gelblich, morsch.

Schleimhaut des Ösophagus blassgelb, Schleimhaut der Trachea an der Bifurcation und der grossen Bronchien diffus geröthet.

Die Lymphdrüsen an der Bifurcation anthracotisch, kaum etwas vergrössert, die Lymphdrüsen des hinteren Mediastinum nicht geschwollen.

Am Peritoneum parietale dieselben Blutaustritte wie an der Pleura, nur etwas grösser, am reichlichsten in beiden Lumbalgegenden, hier confluirend, so dass das Peritoneum über beiden Musculi ileopsoas gleichmässig blauroth, suffundirt aussieht.

Leber etwas vergrössert, ihre vorderen Ränder plumper, Kapsel zart, Oberfläche glatt, daselbst braunroth, zum Theile gelblich marmorirt aussehend; auch im Ligamentum suspensorium hepatis zahlreiche confluirende Blutaustritte. Gallenblase mässig mit Galle gefüllt, an den Grenzen gegen ihr Lager ist das sie umgebende Bindegewebe hämorrhagisch. Schleimhaut gallig imbibirt, stark gelockert. Auf dem Durchschnitte ist die Leber ziemlich blutarm, gelblich graubraun, morsch; die acinöse Zeichnung undeutlich.

Milz plump, ungefähr 13*cm* lang, Kapsel etwas verdickt, auf dem Durchschnitte blutroth, das grobe Stroma beträchtlich vermehrt; Pulpa etwas vorquellend und leichter abstreifbar, wie chagrinirt; zerstreut im Parenchym rundliche, ziemlich scharf abgegrenzte, dunkelblutroth gefärbte Herde.

Beide Nieren in sulziges, hämorrhagisches Bindegewebe gehüllt, etwas plumper und grösser, schlaff, Kapsel leicht abziehbar, Oberfläche glatt, an ihr spärliche, bis punktförmige Blutungen sichtbar. Rinde verbreitert, Parenchym etwas vorquellend, graugelblich, Schleimhaut des Nierenbeckens und der Ureteren dünn, blutleer. Auch die Harnblase in sulzig hämorrhagisches Bindegewebe eingehüllt. In derselben spärlicher etwas trüber, gelblicher Urin, in der Schleimhaut drei bis vier etwa über linsengrosse Blutaustritte.

Die oberflächlichen inguinalen Lymphdrüsen linkerseits über bohnengross, isolirt, derb, röthlich-grau, auf dem Durchschnitte erscheint die Rindenschichte etwas grau pigmentirt, aber schmal. Das Lymphdrüsengewebe wenig saftig. Die tiefen Lymphdrüsen am inneren Schenkelringe etwas mehr vergrössert, aber auch isolirt. Am Durchschnitte röthlichgrau, succulent, aber keinen eigentlichen Saft gebend. Das Bindegewebe um die oberflächlichen und tiefen weder ödematös, noch hämorrhagisch. Das die rechten inguinalen Lymphdrüsen einhüllende Bindegewebe stark ödematös und hämorrhagisch. Die oberflächlichen und die tiefen höchstens bis haselnussgross, zu einem Paquet vereinigt, nur die peripheren isolirt, weniger vergrössert. Auf dem Durchschnitte gelblich-röthlich, etwas saftiger. Die übrigen zu einem Paquet vereinigt, auf dem Durchschnitte theils starr hämorrhagisch, theils auf der Schnittfläche vorquellend, gelblich-röthlich gesprenkelt, sehr stark saftig.

Die rechte Vena femoralis zeigt im aufgeschnittenen Zustande in ihrer Intima zahlreiche Blutungen, theils isolirt, in Gruppen stehend, theils zu grossen Blutflecken zusammenfliessend. Diese Blutungen finden sich hinauf bis zum Theilungswinkel der Vena iliaca dextra. Die sulzige, hämorrhagische Infiltration des Bindegewebes um die Gefässe reicht längs des Psoas hinauf bis in die Nierengegend.

Im Magen mässig reichlicher schleimiger, gallig gefärbter, mit schwarzbraunen Flocken untermischter Inhalt. Schleimhaut etwas geschwollen und gewulstet, theils in Falten gelegt, übersäet von zahllosen, bis hanfkorngrossen, immer isolirt stehenden Blutungen. Schleimhaut des Duodenum gelockert, gallig imbibirt, stark verschleimt. Ungefähr in der Mitte des Jejunum in der Schleimhaut linsengrosse Hämorrhagien. Im ganzen Dünndarm gallig gefärbte Chymusmassen. Plaques überall deutlich sichtbar, vergrössert, die Einzelfollikel pigmentirt.

Die mesenterialen Lymphdrüsen kaum etwas vergrössert, gelblich, wenig saftig.

Digitized by Google

Im Dickdarm erscheint die gelockerte, geschwollene Schleimhaut von zahllosen punktförmigen Blutaustritten übersäet. Dieselben finden sich auch noch ebenso reichlich im S romanum.

Pankreas derb, gekörnt.

Die Lymphdrüsen beider Achselhöhlen isolirt, vergrössert, dunkelroth gefärbt, auf ihrem Durchschnitte succulenter und blutroth, im Centrum eine gelblich gefärbte Partie aufweisend.

Bacteriologischer Befund.

1. Deckglaspräparate von der Milz zeigen reichlich Pestbacillen: Neben gut und bipolar gefärbten ovoiden und länglichen Formen finden sich schwach gefärbte, rundliche, ringförmige und grössere rundliche, wie gebläht aussehende Formen.

In den Aussaaten finden sich reichlich Colonien des Pestbacillus und spärlich Colonien des Streptococcus pyogenes.

2. Aussaaten aus einer Lymphdrüse der rechten Achselhöhle ergeben eine reichliche Reincultur von Pestcolonien.

Die von diesen Culturen (48 Stunden alt, Glycerinagar) angefertigten Deckglaspräparate zeigen ein sehr pleomorphes Bild: Bacillen verschiedener Grösse und Form, daneben vielfach lange und gewundene Fäden und wie aufgetrieben aussehende, grössere Bacillenformen. An einigen Stellen des Präparates finden sich Gebilde, die an echte Verzweigungen denken lassen.

Histologischer Befund.

Die zur Untersuchung gelangten Gewebstücke sind sämmtlich sehr gut conservirt, keine Fäulnissveränderungen nachweisbar, trotzdem sie erst 16 Stunden post mortem der Leiche entnommen wurden.

1. Fast bohnengrosse Lymphdrüse aus der Gegend des primären Bubo in der rechten Inguinalgegend sammt der Wand der Vena femoralis. Die fibröse Kapsel der Lymphdrüse überall abgrenzbar, wenn sie auch stellenweise von polynucleären Leukocyten infiltrirt oder von Blutungen durchsetzt ist. Vom adenoiden Gewebe der Lymphdrüse überhaupt nichts mehr erhalten, indem dieselbe geradezu überschwemmt ist von Pestbacillen, die an der Peripherie besonders dicht liegen, so dass sie schon bei schwacher Vergrösserung, nach einfacher Hämatoxylinfärbung betrachtet, von einem blauen Saum eingesäumt erscheint. Vielfach sieht man im Gesichtsfelde wenige, meist polynucleäre Leukocyten oder rothe Blutkörperchen, sonst nur dicht gedrängte und gleichmässig gelagerte Pestbacillen. Dazwischen stellenweise Anhäufungen polynucleärer Leukocyten oder ausgedehntere Blutungen. Zahlreiche kleinere Blutgefässe besitzen eine dicke homogene, mit Eosin stark gefärbte Wand; wo die Endothelzellen erhalten sind, besitzen sie einen sehr grossen, blassblau gefärbten, bläschenähnlichen Kern. Vielfach ist das Lumen mit homogen aussehenden, balkigen Gerinseln ganz oder zum Theile erfüllt. Das die Drüse umgebende Fettgewebe sehr reichlich durchsetzt von Blutungen, die Lymphgefässe erweitert und prall gefüllt mit Bacillen und polynucleären Leukocyten. Solche auch zahlreich in den erweiterten Venen enthalten. Das die Vena femoralis umgebende Bindegewebe wie blutig infarcirt, die Blutmassen dringen zwischen die Muskelbündel der Media, diese auseinander werfend, bis unter die Intima vor, so dass sie am Schnitte von einer einfachen, nicht überall erhaltenen Zelllage bedeckt sind. Im Bereiche dieser Blutungen oft Anhäufungen von polynucleären Leukocyten. Auf mit polychromem Methylenblau gefärbten Schnitten sieht man, dass die Bacillenmassen aus kurzen, ovoiden, blassgefärbten Stäbchen bestehen, die extra- und intracellulär liegen und typische Pestbacillen vorstellen. Sie finden sich auch überall im Bereiche der Blutungen zu grösseren oder kleineren Häufchen angeordnet.

2. Ungefähr haselnussgrosse Lymphdrüse aus der linken Inguinalgegend. Die auffallendste Veränderung bilden die Sinus, indem sie stark erweitert sind und vollgefüllt erscheinen von grossen, protoplasmareichen und epithelähnlichen Zellen mit grossem Kern. Die kleinen Blutgefässe stark mit Blut gefüllt und reich an Leukocyten. Stellenweise enthalten die Sinus auch viele rothe Blutkörperchen.

Digitized by Google

Follikel und Markstrahlen sehr zahlreich, sonst nicht weiter verändert. Besonders in den Blutgefässen zahlreiche typische Pestbacillen nachweisbar. Wo sie spärlicher sind, liegen sie immer an der Peripherie des Gefässlumen und häufig zweifellos innerhalb der Endothelien. Auch ausserhalb von Gefässen finden sie sich in den Sinus, zu kleineren Häufchen angeordnet.

3. Schnitte durch eine kleinere Lymphdrüse von den oberflächlichen inguinalen der rechten Seite zeigen im Allgemeinen dieselben Veränderungen wie 1. Nur ist hier die Bacilleninfiltration, sowohl der Drüse selbst wie ihrer Kapsel und Umgebung, noch viel reichlicher, so dass nur an einigen wenigen Stellen die Leukocyten einigermassen dichter zu Haufen bei einander liegen, meist sieht man nur wenige Leukocyten in dem gleichmässig von Pestbacillen durchsetzten Gesichtsfeld liegen. Die Umgebung allenthalben hämorrhagisch infiltrirt, die Lymphgefässe erweitert und vollgepfropft mit Pestbacillen. Fibrinöse Exsudation ebensowenig wie bei 1 nachweisbar. Dagegen sind zahlreiche Capillaren erfüllt von meist balkigen, mit Eosin stark gefärbten, glänzenden, thrombenähnlichen Massen.

4. Schnitte durch eine bohnengrosse Lymphdrüse der linken Achselhöhle zeigen dieselben Veränderungen wie die unter 2 beschriebene. Die protoplasmareichen, grossen Sinuszellen besitzen einen ebenfalls sehr grossen, blassgefärbten Kern, ihr Protoplasma wie feinst gekörnt. Granulazellen sehr zahlreich und gross. Die einzelnen Granula mit polychromem Methylenblau röthlich-violett gefärbt. Der Befund an Pestbacillen derselbe wie bei 2.

5. Auf Schnitten, die durch die subcutane Blutung an der medianen Seite des linken Schienbeines geführt sind, sieht man das Epithel überall mit Blutkrusten bedeckt, aber fast überall erhalten; nur an einer Stelle, ungefähr in der Mitte der Blutung, sieht es wie zerrissen aus, indem sich Blutmassen aus den tieferen Schichten an die Oberfläche drängen. Die dünneren Spalten zwischen den Bündeln des zellarmen, sclerotischen, subcutanen Bindegewebes mit Blut erfüllt. Ausgedehnte hämorrhagische Infiltration findet sich im subcutanen Fettgewebe. Gleichsam im Centrum dieser Blutung findet sich eine grössere Anhäufung von polynucleären Leukocyten; innerhalb derselben Querschnitte von Gefässen mit vollständig homogener Wandung und homogen aussehende Bindegewebsbündel und zahllose gut gefärbte, typische Pestbacillen meist länglich ovoider Form. Hie und da deutliche Bildung längerer, kettenartig gegliederter Fäden.

6. Ecchymosen am Epicard des linken Herzventrikels. Die Blutungen befinden sich im ziemlich reichlich entwickelten, epicardialen Fettgewebe, näher der Oberfläche des Epicards. Sie umgeben gleichsam ein kleines Centrum, das von polynucleären Leukocyten, die bereits Körnchenzerfall zeigen, und von sehr zahlreichen typischen, dicht aneinander gelagerten Pestbacillen gebildet wird. An den Herzmuskeln keine besondere Veränderung im Schnitte constatirbar.

7. Der Peritoneal- und Bindegewebsüberzug des Zwerchfells der linken Seite ist sehr reichlich von Blutungen durchsetzt. Dieselben dringen nur spärlich zwischen den Muskelfasern ein und enthalten sehr viele polynucleäre Leukocyten beigemengt. Zwischen ihnen zahllose Pestbacillen. Die Muskelfasern, besonders in den den Blutungen angrenzenden Partien, zeigen häufig Einschnürungen, zwischen welchen sie stark, oft buckelig angeschwollen sind. Oder sie sind mehr gleichmässig verbreitert, manchmal wie abgebrochen. Vielfach sieht man in ihnen eine Art Segmentirung, indem die ganz unregelmässig geformten Theilstücke sich blässer oder auch intensiver mit Eosin färben. An allen diesen Fasern ist die Streifung undeutlich oder gar nicht vorhanden. Die Kerne der Muskelfasern vielfach sehr gross, rund, blassblau gefärbt. Ausserdem finden sich im Bereiche der oben erwähnten Blutung ziemlich zahlreiche Filariaembryonen.

8. Schnitte durch den hämorrhagischen Musculus temporalis der linken Seite ergeben einen im Wesentlichen dem Vorstehenden ganz ähnlichen Befund. Filarien nicht nachweisbar.

9. Milz. Die Milzpulpa sehr blutreich. Ohne bestimmte Anordnung besteht sie zumeist aus rothen Blutkörperchen, polynucleären Leukocyten und grossen epithelähnlichen Zellen mit grossem, häufig gelapptem Kern. Die Blutmassen sind häufig so zahlreich, dass nur wenige Zellkerne bei stärkerer Vergrösserung im Gesichtsfelde zu sehen sind. Pulparäume sehr spärlich erhalten, dagegen finden sich sehr zahl-

Digitized by Google

reiche kleine Herde von der Grösse eines Querschnittes eines derartigen Pulparaumes oder Capillarrohres, die ein grob granulirt oder mehr fädig aussehendes, mit Eosin gut gefärbtes Centrum besitzen. Die Peripherie wird entweder von blau gefärbten Körnchen gebildet oder von ganz eigenthümlich geformten, lang geschwänzten Kernen, die Ähnlichkeit mit Spermatozoën haben. Ihre schwanzartigen Fortsätze sind gegen das Centrum gerichtet. Oder man sieht im Centrum noch ein kleines Gefässlumen ohne Kernfärbung erhalten, das noch einige rothe Blutkörperchen enthält und umgeben ist von grob granulirten, gerinselähnlichen Massen und den geschwänzten Kernen. Wo Capillaren der Länge nach getroffen sind, sieht man deutlich, dass sie in derartige Herde übergehen; die Kerne der Endothelien sind meist noch gefärbt, die Wand verbreitert homogen und das Lumen mit balkigen, mit Eosin gefärbten Gerinseln erfüllt. Ein solches Capillarrohr endigt im Schnitte gleichsam in einen solchen früher beschriebenen Herd. Ausserdem finden sich grössere Herde (z. B. auf einem Schnitte von der Grösse 20 : 24 *mm* zwei), die aus einem grob granulirten, mit Eosin sich lichtroth färbenden Grundgewebe ohne Kernfärbung bestehen, das von spärlichen Spindelzellen durchzogen ist oder stellenweise ein feinmaschiges Aussehen besitzt und die Ähnlichkeit mit kleinen, älteren, anämischen Infarcten haben. Dazwischen finden sich spärlich zerstreute, polynucleäre Leukocyten. Diese Herde erscheinen ziemlich gut gegen das übrige Milzgewebe abgegrenzt. In den peripheren und centralen Theilen dieser Herde mässig reichliche Filariaembryonen auffindbar. Dieselben fehlen im übrigen Milzgewebe. Die Wand zahlreicher, kleiner Arterien verdickt, ganz homogen, die Endothelien erhalten, ihre Kerne gut gefärbt. Die Follikel klein und spärlich, die Trabekel dick, ihre Kerne blass gefärbt. Im Übrigen ist die Milz ganz dicht infiltrirt von Pestbacillen, die intra- und extracellulär gelagert sind. Streptococcen auf nach Weigert gefärbten Schnitten nicht auffindbar.

In den früher beschriebenen grösseren Herden liegen auffallend wenig Pestbacillen, zu Häufchen angeordnet.

Epikrise.

Die oberflächlich und tief gelegenen Lymphdrüsen der rechten Leistengegend zu einem Paquet vereinigt, das auf dem Durchschnitte theils röthlich-gelblich medullar, theils hämorrhagisch infiltrirt ist. Das Bindegewebe in der Umgebung in ausgedehnter Weise sulzig gelblich bis hämorrhagisch infiltrirt. In der Wand der grossen Venen (von der rechten Vena femoralis in der Gegend des Bubo angefangen bis hinauf in die Vena cava inferior) zahlreiche confluirende Blutungen. Zweifellos handelt es sich hier um den primären Bubo, der sowohl die oberflächlichen wie die tiefen Lymphdrüsen der rechten Leistengegend betrifft.

Von den übrigen Lymphdrüsengruppen zeigen mässige Schwellung und Hyperämie die inguinalen der linken Seite und diejenigen beider Axillae, die hämorrhagisch sind. Die retroperitonealen Lymphdrüsen sind in diesem Falle nicht besonders verändert. Dagegen ist im Allgemeinen der hämorrhagische Charakter stark ausgesprochen. Zahlreiche Blutungen finden sich im Epicard und Peritoneum und in der Pleura, in den Scheiden verschiedener Muskeln, wie der Hals und Gaumenmusculatur, in der Schleimhaut des Magens, Jejunum, Colon und der Harnblase und in der Nierenrinde, sehr ausgedehnte ferner im Bereiche des primären Bubo und von da im Bindegewebe hinaufreichend bis in die Nierengegend und einbrechend in die grossen Venenstämme.

Bacteriologisch stellt sich der Fall als reine Pestinfection dar. Die wenigen Colonien von Streptococcus pyogenes aus der Milz sind jedenfalls belanglos und vielleicht auf agonale Einwanderung zu beziehen, indem im Schnittpräparate keine solchen zu finden sind. Pestbacillen sind sowohl in den Lymphdrüsen und in der Milz, sowie innerhalb der Blutungen sehr zahlreich nachweisbar, in den Lymphdrüsen aus der Gegend des primären Bubo und in der Milz sogar so massenhaft, dass man von Bacilleninfiltration sprechen kann. In der Milz finden sich zahlreiche kleine nekrotische Herde ganz eigenthümlicher Form, ausserdem ziemlich zahlreiche Filariaembryonen, die auch innerhalb der Blutungen des Zwerchfells liegen.

Digitized by Google

Fall 31/XXIV.

Bably Arjoon,[1] 18jähriger Hindu, Fabriksarbeiter, wurde ins Spital am 16. März um 4 Uhr 30 Minuten Nachmittags aufgenommen und starb am 18. März um 8 Uhr 10 Minuten Nachmittags. (Krankheitsdauer unbekannt.)

Section am 19. März um 9 Uhr 30 Minuten (13 Stunden post mortem).

Körper 163 *cm* lang, von ziemlich gracilem Knochenbau, mässig gut entwickelter Musculatur, schlecht genährt; Todtenstarre geschwunden; Todtenflecke mässig reichlich an den abhängigen Körperpartien. Die Haut und die oberflächliche Musculatur beider Gesichtshälften bis an die Augen, ferner die äussere Nase und die Ohrmuscheln von Schakalen abgefressen.

Hals lang, schlank; in den Gruben des Halses keine Lymphdrüsen, in der linken Achselhöhle eine circa haselnussgrosse, ziemlich derbe, isolirte tastbar. An der Streckseite des linken Vorderarmes, in der Gegend des linken Vorderarmgelenkes, hauptsächlich an der hinteren Seite und am linken Handrücken zahlreiche vertrocknete Excoriationen und ältere Hautnarben. Ebenso am rechten Vorderarm. Thorax von entsprechenden Dimensionen, symmetrisch, gut gewölbt. Abdomen ungefähr im Niveau des Thorax, Bauchdecken schlaff. Am äusseren Genitale nichts Pathologisches. In der linken Leistengegend vergrösserte, ziemlich derbe Lymphdrüsen undeutlich palpabel, die sich nach aufwärts über das Poupart'sche Band hin erstrecken. Auch in der rechten Leistengegend einige vergrösserte, harte Lymphdrüsen tastbar. Über der Mitte des rechten Schienbeines eine linsengrosse, vertrocknete, mit Borken bedeckte Excoriation, in der Umgebung derselben die Haut abschilfernd. An der unteren Extremität keine Ödeme, Sohlenhaut dick, rissig.

Schädeldecken ziemlich fettreich, blutarm. Schädeldach rundlich, im Längsdurchmesser $16^1/_2$ *cm*, im queren 13 *cm* und im Umfange 48 *cm* messend, asymmetrisch, indem der rechte Scheitelbeinköcker etwas nach vorn verschoben erscheint. Im Periost am hinteren Ende der Sagittalnaht eine circa kreuzergrosse Hämorrhagie. Nähte erhalten, Schädelknochen dünn, $^1/_2$ *cm* dick, Spongiosa erhalten, Tabula interna glatt, Furchen und Gruben ziemlich seicht.

Dura mater gut gespannt, blutreich, durchscheinend. Im Sichelblutleiter frisch geronnene Cruormassen. Die inneren Meningen an der Basis zart; Gefässe zartwandig, enge. Meningen an der Convexität stärker durchfeuchtet, blutreicher, die Rinde grauröthlich, Marklager von reichlichen Blutpunkten durchsetzt. Gehirnsubstanz sehr weich, Ventrikel enge. Stammganglien normal gebildet, ebenso wie Kleinhirn, Pons und Medulla sehr weich, ziemlich blutreich.

Der zweite Backenzahn des linken und rechten Unterkiefers fehlend, sonst das Gebiss erhalten und gesund.

Zwerchfellstand rechts am unteren Rande der dritten Rippe, links am oberen Rande der vierten.

Schilddrüse klein, blutreich, gekörnt, colloid.

Die Lymphdrüsen längs der grossen Halsgefässe, besonders linkerseits, vergrössert (bis mandelgross), isolirt, ziemlich derb, blutroth, ebenso die in beiden Submaxillargegenden; auf dem Durchschnitte blutroth, in der Rindensubstanz leicht gelblich gefleckt, succulent, Saft gebend.

Schleimhaut des Gaumens, des Pharynx und des Zungengrundes düster geröthet, Tonsillen und Balgfollikel gross, auf dem Durchschnitte ebenfalls succulent, gelblichroth. Im Larynx und der Trachea schaumige Flüssigkeit, Schleimhaut lebhaft injicirt. Ebenso die Pleura mediastinalis.

Linke Lunge frei, im Pleuraraum wenige Cubikcentimeter gelblich seröser Flüssigkeit, an der Pleura diaphragmatica einige kleine Ecchymosen. Pleura visceralis glatt, glänzend, Lunge für das Gefühl lufthältig, flaumig. Auf dem Durchschnitte erscheint sie blutreich, aus Bronchien und Lungengewebe ergiesst sich rasch abfliessende, schaumige Flüssigkeit. Rechte Lunge ebenfalls ganz frei. An der Pleura costalis und diaphragmatica vereinzelte bis linsengrosse Blutaustritte. Sonst ist die Pleura glatt, glänzend, über dem

[1] Vergl. Krankengeschichte II A., Seite 7.

Digitized by Google

Unterlappen zwetschkenblau gefärbt, und zwar über etwas eingesunkenen, derberen Stellen, welche auf dem Durchschnitte sehr blutreich sind; Schleimhaut der Bronchien des Unterlappens geschwollen, geröthet, mit trübem Schleim bedeckt, sonst derselbe Befund wie links.

Im Herzbeutel ungefähr zwei Esslöffel klaren, gelben Serums enthalten, Epicard, hauptsächlich im Bereiche des linken Ventrikels, übersäet von bis hanfkorngrossen Ecchymosen. Herz ziemlich gross, beide Ventrikel ziemlich schlaff. In den Herzhöhlen frisch geronnene Cruormassen. Im linken Vorhofe reichliche Fibringerinsel, am Endocard des linken Ventrikels an der Septumseite eine haselnussgrosse Ecchymose. Alle Klappenapparate zart und schlussfähig; Myocard etwas erbleicht, morscher.

Ductus thoracicus erscheint etwas erweitert, mit röthlicher, seröser Flüssigkeit gefüllt, in seiner Umgebung die Lymphdrüsen des hinteren Mediastinalraumes vergrössert, blutroth, am Durchschnitte succulent. Lymphdrüsen an der Bifurcation anthracotisch, nicht besonders vergrössert. Die vorderen mediastinalen Lymphdrüsen ebensowenig.

Leber etwas vergrössert, ihre vorderen Ränder etwas weniger scharf, Oberfläche glatt, gelblichbraun, am Durchschnitte ziemlich blutarm, Läppchenzeichnug ziemlich deutlich, Peripherie der Läppchen fettgelb, morscher. Gallenblase gut mit dunkler Galle gefüllt, an der Grenze gegen das Lebergewebe zu ganz oberflächlich sitzende Gruppen von hirsekorngrossen Blutaustritten.

Milz circa 17 *cm* lang, 10 *cm* breit. Kapsel zart, Oberfläche glatt, Consistenz etwas vermindert, auf dem Durchschnitte gleichmässig blutroth, die Pulpa etwas vorquellend, leicht ausstreifbar. Überall in der Pulpa follikelähnliche, kleine Herde deutlich erkennbar, mit graugelbem Centrum und dunkelrothem Hof; grobes Stroma nicht vermehrt.

Beide Nieren etwas plumper, ihre Consistenz vermindert, Kapsel leicht abziehbar, Oberfläche glatt, am Durchschnitte ziemlich blutreich, Rinde deutlich verbreitert, grau-gelblich-röthlich gestreift, Pyramiden ebenfalls etwas bleicher, ihre Grenze gegen die Rinde undeutlich. Nierenbecken, Ureteren nicht besonders verändert. Harnblase stark mit Harn gefüllt, Harn gelblich, etwas trübe, Schleimhaut wenig injicirt.

Das Peritoneum im Bereiche des linken inneren Schenkelringes lebhaft geröthet, von zahlreichen kleineren Hämorrhagien durchsetzt, getrübt und mit zarten, dünnen Fibrinmembranen belegt. An der medialen Seite des linken Psoas schimmern durch das Peritoneum blaurothe Blutaustritte durch, von unregelmässiger Begrenzung, circa guldenstückgross, die im Bindegewebe um den Ileopsoas sitzen. Kleinere derartige Blutaustritte setzen sich nach oben hin im Bindegewebe längs der grossen Gefässe fort. Dasselbe erscheint sehr stark sulzig, ödematös.

Die beschriebenen peritonealen Exsudatmembranen sind einer hühnereigrossen Geschwulst aufgelagert, die der tiefen inguinalen Lymphdrüse am inneren Schenkelringe entspricht; dieselbe erscheint am Durchschnitte gelb und roth lebhaft gefleckt und gesprenkelt, leicht feinst gekörnt, vorquellend, succulent und reichlich röthlich trüben Saft gebend. Besonders die Peripherie ist reichlich hämorrhagisch, die Kapsel gelb, gleichmässig eiterig infiltrirt. Die übrigen tiefen inguinalen Lymphdrüsen auf dem Durchschnitte ähnlich gesprenkelt und succulent. Überall ist das Bindegewebe sehr stark ödematös, hämorrhagisch infiltrirt. Die linksseitigen Lymphoglandulae iliacae und die lumbalen Lymphdrüsengruppen beträchtlich vergrössert, die einzelnen bis über haselnussgross, geben auf dem Durchschnitte denselben charakteristischen Befund, bei manchen sind die Hämorrhagien spärlicher, sie sind mehr medullar, gelblich, geschwollen, vorquellend und saftig. In der Wand der Vena femoralis und iliaca sinistra zahlreiche confluirende, schwarzrothe, unregelmässige Hämorrhagien; kleinere, bis linsengrosse sitzen knapp unter der Intima ganz isolirt in der Venenwand, in dem das umgebende Bindegewebe nur ödematös, nicht hämorrhagisch ist. Ähnliche solche in der Vena cava vor dem Eintritte der Lebervenen. Das Bindegewebe um die oberflächlichen inguinalen Lymphdrüsen der linken Seite hochgradig ödematös und fleckig hämorrhagisch. Diese selbst noch in dem starr-sulzigen Gewebe isolirbar, dunkelgrauroth, hart, theils ganz blutroth und sehr stark succulent, theils markig infiltrirt, vorquellend und besonders in der verbreiterten Rinde gefleckt.

Digitized by Google

Die Lymphdrüsen in der rechten Inguinalgegend ähnlich verändert, kleiner; das Bindegewebe in ihrer Umgebung wenig durchfeuchtet. Die tiefe inguinale Lymphdrüse am inneren Schenkelringe gross, sehr platt, dunkelroth, am Durchschnitte gleichmässig tief dunkelblutroth, sehr saftig.

Die Lymphdrüsen in beiden Axillen isolirt, bis haselnussgross, dunkelblauroth, ihre bindegewebige Umgebung wenig sulzig. Auf dem Durchschnitte ebenfalls gleichmässig dunkelblutroth, hart, aber reichlichen blutig serösen Saft gebend.

In beiden Kniekehlen nichts Pathologisches.

Nebennieren und Pankreas normal.

Magen ziemlich klein, enthält dünnflüssige, gallige Massen, seine stark gelockerte und verschleimte Schleimhaut übersäet mit isolirt stehenden, bis hanfkorngrossen Blutungen. Dieselben reichen nur bis an den Pylorusring. Schleimhaut des Duodenum gallig imbibirt, gelockert. Im ganzen Dünndarm gallig gefärbte Chymusmassen, Plaques nicht verändert. Die mesenterialen Lymphdrüsen deutlich sichtbar prominent, etwas (auf Bohnengrösse) geschwollen, succulent. Im Dickdarm reichliche gallige, ungeformte Fäcalien, in der gelockerten Schleimhaut zahllose punktförmige Hämorrhagien durch den ganzen Dickdarm.

Die Synovialmembranen beider Kniegelenke sehr lebhaft geröthet, mit reichlichem klaren, gelblichen, Faden ziehenden Schleim bedeckt.

Die am 18. März, am Tage des Todes, vorgenommene bacteriologische Blutuntersuchung ergab reichliche Reincultur von Pestbacillen.

Bacteriologischer Befund.

1. Das peritoneale Exsudat über der tiefen inguinalen Lymphdrüse am inneren Schenkelringe linkerseits (nicht völlig steril entnommen) zeigt neben vereinzelten, typisch geformten Pestbacillen ebenfalls spärlich sich mit alkalischem Methylenblau intensiver färbende, schlanke Bacillen.

In den Culturen finden sich wenig zahlreich Colonien des Pestbacillus, reichlicher Colonien des Pyocyaneus. In den Deckglaspräparaten von den Pestcolonien (Glycerinagar, 48 Stunden alt) finden sich neben den typischen Formen ziemlich zahlreich längere Fäden, oft gewunden und ungleich dick.

2. In Präparaten von der Milz finden sich ausschliesslich Pestbacillen in sehr reichlicher Menge, meist einzeln liegend, vorwiegend in ovoiden und runden Formen, seltener in Stäbchenform; neben den gut und bipolar gefärbten typischen Formen finden sich reichlich schwach gefärbte, rundliche, ringförmige und bläschenartige, grössere Formen.

Die Aussaat zeigt eine reichliche Reincultur von Pestcolonien.

3. Die tiefe inguinale Lymphdrüse am inneren Schenkelring linkerseits zeigt mikroskopisch weniger reichlich Pestbacillen als die Milz; neben rundlichen, ovoiden und stäbchenförmigen, gut und bipolar gefärbten Formen finden sich noch zahlreicher als in der Milz schwach gefärbte, rundliche Formen in allen Übergängen bis zu grossen, schattenhaften Gebilden.

In den Culturen reichlich Pestcolonien und eine Colonie von Bacterium coli.

4. Culturen aus der Synovialflüssigkeit vom rechten Kniegelenke bleiben steril.

Histologischer Befund.

1. Tiefe inguinale Lymphdrüse von links. Das die Lymphdrüse umgebende Binde- und Fettgewebe in weitem Umkreise durchsetzt und auseinandergedrängt von feinst granulirt oder feinfädig aussehenden Massen, denen sehr zahlreiche polynucleäre Leukocyten beigemengt sind, die stellenweise das Gewebe dicht infiltriren. Daneben finden sich ausgedehnte Hämorrhagien. Die Bindegewebsbündel vielfach in homogene Balken ohne Kernfärbung umgewandelt.

Sehr zahlreiche Lymphgefässe sind stark erweitert, mit polynucleären Leukocyten und denselben geronnenen Massen vollgefüllt, die das Gewebe durchsetzen. Ihre Wand glänzend homogen, ebenso die

Digitized by Google

vieler kleiner und grösserer, mit Blut prall gefüllter Blutgefässe, in deren Umgebung sich zahlreiche polynucleäre Leukocyten finden. In den Nervenscheiden häufig Blutaustritte, die die Nerven sehr stark abplatten. Die Lymphdrüse selbst fast vollständig von einem homogen glänzenden, schmalen Streifen, dem innersten Antheile der fibrösen Kapsel entsprechend, eingesäumt.

Vom Parenchym der auf dem Schnitte fast wallnussgrossen Lymphdrüse nichts mehr erhalten, indem sich nur regellos untereinandergemengt enorme, zusammenhängende Bacterienmassen und ausgedehnte Blutungen finden; zwischen denselben Anhäufungen von polynucleären Leukocyten oder homogenwandige Gefässe, die oft in breiter Schichte von Blutungen umgeben sind. Die Leukocyten zeigen stellenweise feinen, körnigen Zerfall der Kerne. Die Bacterienmassen bestehen nur aus Pestbacillen, die dichtgedrängt, rasenbildend, aneinander liegen. Sie haben vorwiegend die runde Form, doch sind die einzelnen verschieden gross und verschieden stark, oft sehr blass mit Methylenblau gefärbt. Sie finden sich nicht nur im Bereiche des Lymphdrüsenparenchyms, hier am reichlichsten, sondern auch in den Blut- und Lymphgefässen und in dem von Ödem auseinandergeworfenen Bindegewebe, das die Lymphdrüse einschliesst.

2. Eine über bohnengrosse Lymphdrüse, die retroperitoneal zur Seite der grossen Gefässe gelegen ist, zeigt im Allgemeinen dieselben Veränderungen wie die vorstehende. Nur fällt in Allem der viel geringere Grad der Veränderungen in der Lymphdrüsenkapsel und ihrer Umgebung auf. Auch hier ist das Lymphdrüsenparenchym vollständig substituirt durch Pestbacillenrasen und Blutungen.

Bei einer zweiten, ebenso grossen, retroperitonealen Lymphdrüse fehlen die Veränderungen in dem pericapsulären Bindegewebe vollständig, nur einzelne mit Pestbacillen und Leukocyten vollgefüllte Lymphgefässe finden sich. Dagegen sind sämmtliche Lymphsinus wie injicirt mit Bacillen, und zwar findet sich dabei sehr wenig zellige Beimengung polynucleärer Leukocyten und spärliche, ganz isolirte, protoplasmareiche Zellen mit sehr blass gefärbten Kernen. Mit der Immersion sieht man in beiden Lymphdrüsen ausschliesslich Pestbacillen, von der runden coccenähnlichen Form in colossaler Menge. Sie haben meist ein bläschenähnliches Aussehen, häufig ziemlich deutliche Ringform, indem sich ihre Peripherie etwas stärker färbt. Sie finden sich in der zuletzt beschriebenen hauptsächlich in den Sinus, sehr spärlich in den angrenzenden Partien des adenoiden Gewebes.

3. Schnitte durch eine mandelgrosse Lymphdrüse vom rechten inneren Schenkelringe zeigen Erweiterung und starke Blutfüllung der Gefässe der Kapsel und ihrer Umgebung. Die Lymphdrüse ist in ihrem Bau vollständig erhalten. Die Rindenfollikel nicht vergrössert, dagegen sind die Keimcentra gross, das Reticulum ihrer Zellen sehr deutlich, die Sinus breiter als die Markstrahlen, als lichte, zum Theile mit Blut gefüllte Bahnen sehr gut vom adenoiden Gewebe abgrenzbar. Sie bestehen aus grossen, protoplasmareichen Zellen, zwischen denen sich homogene, mit Eosin lichtrosa gefärbte Gerinsel oder oft sehr zahlreiche rothe Blutkörperchen und spärliche Leukocyten finden.

Am ganzen Schnitte starke Erweiterung und Füllung der kleinen Blutgefässe, besonders der Capillaren und vereinzelte Blutungen, die auch in die Follikel hineinreichen.

Sowohl in den Blutungen wie auch in den erweiterten Gefässen mehr oder weniger zahlreiche Pestbacillen vorhanden, die bald rund, bald ovoid sind. Vereinzelt findet man sie auch in kleinen Häufchen innerhalb der Sinus, häufig intracellulär gelagert.

4. Ganz ähnlichen Befund ergeben zwei erbsengrosse oberflächliche Lymphdrüsen aus der rechten Inguinalgegend. Blutungen fehlen hier. Die Bindegewebskapsel aus schön welligem Bindegewebe in wesentlich verdickter Lage bestehend, auch die Adventitia kleiner Arterien verdickt. Im adenoiden Gewebe zahlreiche Hämatoidinkörnchen enthaltende Zellen. In allen Capillaren und Blutgefässen auf mit Methylenblau gefärbten Schnitten oft sehr zahlreiche Pestbacillen, die häufig in Diplobacillenform liegen, seltener die runde Form besitzen.

5. Desgleichen zeigt eine Lymphdrüse aus der linken Axilla im Allgemeinen denselben mikroskopischen Befund wie 3: Enorme Hyperämie und auffallend starke Erweiterung der scharf begrenzten

Digitized by Google

Sinus. Besonders prägnant erscheint die Schwellung der Sinuszellen und die blasse Färbbarkeit ihrer sehr grossen Kerne. In den Sinus ist stellenweise sehr viel Blut enthalten.

6. Eine noch stärkere und fast allgemeine hämorrhagische Infiltration der Sinus zeigen zwei untersuchte Lymphdrüsen von der Seite der linken grossen Halsgefässe. Die Follikel und Markstrahlen auffallend klein oder schmal, wie comprimirt durch die Erweiterung der Sinus. Kapsel und umgebendes Bindegewebe hyperämisch, sonst nicht verändert.

In den Blutgefässen zahlreiche typische Pestbacillen, ebenso finden sich reichliche in den Sinus, besonders, wo viel Blut ausgetreten ist. Ausserdem hier aber auch Häufchen von Coccen, die mitunter zu langen Ketten angeordnet und manchmal etwas lanzettförmig gestaltet sind.

7. Tonsille von links. Dieselbe zeigt ebenso wie die Lymphdrüsen starke, gleichmässig verbreitete Hyperämie.

Die Keimcentren sehr gross, enthalten viele polynucleäre Leukocyten. Das Epithel überall erhalten. Innerhalb der Epitheleinsenkungen zahlreiche Bacterienhaufen. Das Plattenepithel hier vielfach zu Grunde gegangen. Die Blutgefässe der benachbarten Gaumenschleimhaut stark mit Blut gefüllt. Die Drüsenschläuche mit Schleim gefüllt, desgleichen die erweiterten Ausführungsgänge. Auch hier finden sich innerhalb der Blutgefässe zahlreiche Pestbacillen. Die Bacterienmassen innerhalb der Epitheleinsenkungen stellen ein Gemisch von Bacillen und Coccen vor.

8. Schnitte durch zwei kleinbohnengrosse Lymphdrüsen aus dem hinteren Mediastinum zeigen im umgebenden Binde- und Fettgewebe sowie in der fibrösen Kapsel der Lymphdrüsen reichliche Hämorrhagien. Die Drüsen selbst von ausserordentlich reichlichen Pestbacillenmassen infiltrirt, so dass nur in einem ganz kleinen Bezirke die Structur erhalten ist, im Übrigen finden sich zwischen den zusammenhängenden Bacillenmassen isolirte, mit Blut vollgefüllte Blutgefässe und kleine Reste von Follikeln. Der zugleich auf den Schnitten getroffene Ductus thoracicus ist leer (offenbar bei der Präparation ausgeflossen).

Mit starker Vergrösserung finden sich nur Pestbacillen in enormer Menge und von meist rundlicher, bläschenähnlicher Form, sowohl in den Lymphdrüsen, wie im Blute der Gefässe.

9. Schnitte durch die Vena cava (nahe der Leber) zeigen zahlreiche kleinere und ausgedehntere Blutungen in der Adventitia sowohl, als auch in der Media und Intima bis unter das Endothel reichend. Dieses vielfach verloren gegangen. Innerhalb der Blutungen vereinzelte Häufchen typischer Pestbacillen.

10. Milz. Die Follikel von entsprechender Grösse. Die Pulpa besteht aus regellos untereinander geworfenen Blut- und Zellmassen, und zwar sind es vor Allem polynucleäre Leukocyten, die die ganze Milz in sehr grosser Anzahl durchsetzen; ferner zahlreiche grosse Pulpazellen, die ohne bestimmte Anordnung in den Blutmassen liegen, indem von den Pulparäumen nichts mehr zu erkennen ist. Sie besitzen einen grossen, rundlich-ovalen, sehr blass gefärbten Kern oder einen gelappten Kern. Mässig zahlreich finden sich kleine Herde, deren Centrum aus granulirten oder scholligen, mit Eosin roth gefärbten Massen besteht, das noch den Längs- oder Querschnitt eines kleinen Gefässes erkennen lässt und umgeben ist von kernlosen, schattenhaften Zellleibern oder von zahlreichen langgeschwänzten, stark gefärbten Kernen.

Die Milz überall übersäet von zahllosen oft ganz dicht aneinander gedrängten Pestbacillen, die extra- und intracellulär gelagert sind, und die rundliche, oft ganz bläschenähnliche oder die stäbchenähnliche, ovoide Form besitzen. Auch deutlich bipolare Färbung und Diplobacillenanordnung findet sich. Keine Streptococcen.

11. Niere. Die Epithelien wie angeschwollen, von unregelmässiger Form, das Protoplasma fein granulirt, der Kern gross und blass. Die Glomeruli blutüberfüllt. In einzelnen Harnkanälchen Haufen von verschieden grossen, dunkelblauviolett gefärbten Kugeln verschiedener Grösse. Sonst keine pathologischen Veränderungen. In allen Capillaren und Blutgefässen, auch in den Schlingen der Glomeruli, zahlreiche Pestbacillen.

12. Die Synovialzotten des linken Kniegelenkes hyperämisch, ihre obersten platten Zellenlagen erhalten, auch die Gefässe des Binde- und Fettgewebes der Synovia sind überfüllt. In allen Capillaren und Blutgefässen manchmal sogar zahlreiche Pestbacillen nachweisbar, jedoch keine solchen in den Schichten der obersten rundlichen oder platten Zellenlagen, ebenso nicht im Bindegewebe der Gelenkshaut.

Digitized by Google

Epikrise.

Der in der linken Leistengegend sitzende primäre Bubo betrifft die Gruppe der tiefen inguinalen Lymphdrüsen, hauptsächlich jene, die am inneren Schenkelringe gelagert ist. Von da aus zieht zur Seite der grossen Bauchgefässe eine Kette retroperitonealer Lymphdrüsen nach aufwärts, die ebenfalls schwer verändert sind.

Über der früher erwähnten stark in den Peritonealraum vorgebauchten Lymphdrüse ist es zur umschriebenen fibrinösen Peritonitis, die direct von der Lymphdrüse aus weiter geleitet und durch den Pestbacillus erregt ist, gekommen. In geringem Grade sind die oberflächlichen inguinalen Lymphdrüsen derselben Seite betroffen.

Ausserdem zeigen fast sämmtliche anderen Lymphdrüsen Hyperämie und bald mehr, bald weniger ausgesprochene markige Schwellung. Sie sind auf dem Wege der Blutbahn inficirt, indem sich in allen Capillaren und Blutgefässen der untersuchten Organe reichliche Pestbacillen vorfinden.

Der Befund von Streptococcen in den Lymphdrüsen am Halse ist auf eine Secundärinfection zu beziehen, die höchst wahrscheinlich von den Tonsillen aus erfolgt und local geblieben ist. In der Milz ziemlich zahlreiche Herde charakteristischer Form, erzeugt durch Nekrose von Capillaren, mit Coagulation derselben und ihrer Umgebung und eigenartigem Körnchenzerfall der umgebenden Zellen. Blutungen finden sich im Periost des Schädeldaches, in der Pleura und im Epicard, in der Wand der Gallenblase und in der Schleimhaut des Magens und Dickdarmes.

Die Form der Pestbacillen in den Schnittpräparaten ist vorwiegend die rundliche, coccenähnliche. Nur wo sie spärlicher (weniger dicht gedrängt und nicht Rasen bildend) liegen, besitzen sie die ovoide Stäbchenform als Diplobacillen, häufig mit bipolarer stärkerer Färbung.

Culturell resultiren Reinculturen von Pestbacillen aus der Milz und dem primären Bubo. Den wenig reichlichen Colonien von Pestbacillen auf den Platten aus dem peritonealen Exsudate sind spärlich Colonien von Pyocyaneus beigemengt, die jedenfalls Verunreinigungen darstellen, da einerseits das Exsudat nicht einwandsfrei entnommen wurde, andererseits sich nirgends ein Grund für ihre Anwesenheit finden lässt.

Fall 32/XXVII.

Badhlu, 40jähriger Hindu, Wäscher, ins Spital aufgenommen am 20. März um 10 Uhr 30 Minuten Vormittags, am III. Krankheitstage, gestorben am 21. März um 7 Uhr 50 Minuten, am IV. Krankheitstage.

Die Section wurde am 22. März um 9 Uhr 30 Minuten Vormittags, ungefähr 14 Stunden post mortem vorgenommen.

Körper 169 *cm* lang, von kräftigem Knochenbau, ziemlich gut entwickelter Musculatur, mager Todtenflecke undeutlich wahrnehmbar. Todtenstarre vorhanden. Gesicht verfallen, Hornhäute getrübt, Pupillen mittelweit, beiderseits gleich weit, Conjunctivae etwas injicirt, Mundschleimhaut pigmentirt, fast blutleer, Zähne anscheinend gesund. Halz kurz, kräftig, in seinen Gruben keine Drüsen tastbar, auch nicht in der Achselhöhle. Thorax von entsprechenden Dimensionen, symmetrisch, gut gewölbt, in seiner unteren Apertur etwas ausgeweitet. Abdomen im Niveau des Thorax; Bauchdecken gespannt. In beiden Leistengegenden und zwar am Poupart'schen Bande, besonders rechterseits, Paquete von harten, nicht ganz scharf abgrenzbaren, länglichen, bohnengrossen Lymphdrüsen tastbar. Die Haut über denselben nicht besonders verändert, in der rechten Schenkelgrube eine circa 4 *cm* lange, längliche, harte Lymphdrüse tastbar.

Am äusseren Genitale nichts Pathologisches. In beiden Kniekehlen nichts palpabel. An der oberen und unteren Extremität ausser älteren Narben nichts Pathologisches.

Weiche Schädeldecken mässig blut- und fettreich. Über dem linken Scheitelbein findet sich in denselben ein unregelmässig begrenzter, frischer Blutaustritt.

Digitized by Google

Schädeldach länglich-oval, symmetrisch, im Längsdurchmesser $18^1/_2$ *cm*, im queren $12^1/_2$ *cm* und in der Peripherie 53 *cm* messend, im Allgemeinen dünn, kaum $^1/_2$ *cm* dick, Tabula externa und interna nirgends verdickt, Spongiosa blutreich, fast überall erhalten, ebenso die Nähte; Innenfläche der Tabula interna glatt, Gruben und Furchen seicht.

Im Sichelblutleiter reichliche flockige Cruormassen. Dura mater gut gespannt, durchscheinend, ziemlich blutreich, glatt, glänzend. Leptomeningen an der Basis zart, wenig blutreich, Gefässe zartwandig, Meningen an der Convexität stärker durchfeuchtet, die Venen strotzend mit Blut gefüllt, geschlängelt. Rinde graugelblich, gleichmässig schmal, Marklager von ziemlich spärlichen Blutpunkten durchsetzt. Ventrikel enge, Gehirnsubstanz etwas weicher, Stammganglien normal gebildet; diese, sowie Kleinhirn, Pons und Medulla ziemlich blutleer; Meningen an der Convexität der Medulla leicht pigmentirt.

Zwerchfellstand rechts am unteren Rande der dritten Rippe, links etwas höher.

Schilddrüse klein, am Durchschnitte colloid, fein gekörnt, wenig blutreich.

Die Lymphdrüsen beiderseits längs der grossen Halsgefässe etwas vergrössert, röthlichgrau. Auf dem Durchschnitte ebenso gefärbt, wenig succulent.

Schleimhaut des Gaumens und Pharynx trüb geröthet. Beide Tonsillen etwas vergrössert, auf dem Durchschnitte saftig, grauröthlich. Alle Balgfollikel am Zungengrunde klein. Schleimhaut des Larynx und der Trachea röthlich-gelblich, mit reichlichen Schleimtröpfchen übersäet.

Im linken Pleuraraume kein pathologischer Erguss, an der Pleura diaphragmatica einige Ecchymosen. Ebensolche an der Pleura des Unterlappens. Diese sonst überall glatt, glänzend. Die linke Lunge fühlt sich flaumig an, auf dem Durchschnitte blutreich, vollständig lufthältig, wenig ödematös. Rechte Pleurahöhle ebenfalls fast leer, in der Pleura des Unterlappens reichliche Ecchymosen, sonst ist diese überall glatt, glänzend, auf dem Durchschnitte ziemlich blutreich, Oberlappen mehr ödematös, vollständig lufthältig.

Die pericardiale Flüssigkeit etwas vermehrt, an der Innenfläche des sehr zarten Pericards ganz kleine, spritzerartige Blutaustritte; reichliche grössere, zum Theile confluirende, am Epicard über der unteren Hohlvene und den Lungenvenen; dasselbe fettarm. Herz ziemlich schlaff und klein. Im rechten und linken Ventrikel Fibringerinsel und ziemlich reichliche Cruormassen. Beide Ventrikel etwas schlaffer, alle Klappenapparate sehr zart und schlussfähig, Myocard braun-gelblich.

Ductus thoracicus etwas erweitert.

Leber vergrössert, Consistenz etwas verringert, Oberfläche glatt, auf dem Durchschnitte graubraun, Läppchenzeichnung etwas weniger deutlich, blutreich, Gallenblase gut mit dunkler Galle gefüllt.

Milz vergrössert, 14 *cm* lang, 11 *cm* breit, ziemlich flach, Kapsel leicht getrübt, auf dem Durchschnitte gleichmässig dunkelblutrothe, einzelne mehr schwarzrothe, nicht ganz scharf abgegrenzte Herde zeigend. Pulpa vorquellend, nur etwas abstreifbar, wie chagrinirt, grobes Stroma vermehrt, von den Follikeln nichts zu sehen.

Nebennieren klein.

Nieren vergrössert und plump. Kapsel leicht abziehbar, Oberfläche glatt, graugelblich, morsch. Rinde etwas vorquellend, röthlich gestreift, Pyramiden in ihrer Peripherie etwas gefasert, aber ziemlich scharf von der Rinde abgesetzt. Das Gewebe morsch. Nierenbecken unverändert.

Harnblase mässig mit Harn gefüllt, in derselben etwas trüber, gelber Urin, Schleimhaut blassgelblich.

Die oberflächlichen und tiefen Lymphdrüsen der rechten Inguinalgegend etwas vergrössert, hart, isolirt, auf dem Durchschnitte nicht succulent, nicht weiter verändert.

Die Lymphdrüsen in der rechten Axilla in derselben Weise leicht vergrössert, bis bohnengross, die der linken Axilla ebenso gross, isolirt, blutreicher und consistenter.

Die oberflächlichen inguinalen Lymphdrüsen links, gerade über der Schenkelgrube, in hämorrhagisch infiltrirtes, sulzig-ödematöses Bindegewebe gehüllt, sie selbst ebenfalls schwarzroth, hämorrhagisch, aber nicht über erbsengross. Die oberflächlichen inguinalen Lymphdrüsen am Poupart'schen Bande mehr an der Aussenseite etwas vergrössert, ziemlich derb, auf dem Durchschnitte gelblich, nicht weiter verändert. Die tiefen inguinalen Lymphdrüsen an der medialen Seite der linken Vena femoralis hinter dem Poupart'schen

Digitized by Google

Bande zu einem taubeneigrossen Paquet vereinigt, ziemlich derb. Auf dem Durchschnitte scheint das Paquet aus zwei grösseren und einer kleineren Drüse zu bestehen; ihr Parenchym quillt vor, erscheint ganz unregelmässig, röthlich-gelblich gefleckt, in der Rinde fast fein granulirt, sehr reichlichen trüben, serösen Saft gebend, an manchen Stellen fleckig hämorrhagisch. In der Wand der Vena femoralis reichliche circumscripte Blutungen. Die dem horizontalen Schambeinaste angelagerte Drüse beträchtlich vergrössert, weicher, reichlichen, milchig-bröckeligen Saft gebend, ebenfalls eigenthümlich gesprenkelt. Die Lymphoglandulae iliacae derselben Seite kaum etwas geschwollen, die lumbalen Lymphdrüsen längs der grossen Gefässe hauptsächlich linkerseits beträchtlich vergrössert, bis bohnengross, zu einem taubeneigrossen Paquet vereinigt, das sie einhüllende Bindegewebe sulzig-ödematös, die Drüsen auf dem Durchschnitte dunkelgrauroth gefärbt, vorquellend, reichlichen Saft gebend und stellenweise an der Peripherie wie granulirt aussehend.

Die mesenterialen Lymphdrüsen nicht vergrössert.

Im Magen spärliche flüssige, kaffeesatzähnlich gefärbte Massen. Schleimhaut dünn, längs der grossen Curvatur in Falten gelegt, übersäet von zahllosen bis punktgrossen, isolirt stehenden Ecchymosen. Schleimhaut des Duodenum mit reichlichem Schleim bedeckt, sonst nicht verändert. Im Ileum reichliche gallig gefärbte Chymusmassen. Schleimhaut und Plaques nicht besonders verändert; ebenso im Jejunum. Im Dickdarm gallige, schleimige, ungeformte Fäcalien; Schleimhaut etwas gelockert. Keine Blutungen.

Die am 20. März, am III. Krankheitstage, vorgenommene bacteriologische Blutuntersuchung ergab eine verunreinigende Colonie, aber keine Pestcolonien. Am nächsten Tage Vormittags (d. i. am IV. Krankheits-, dem Todestage) wiederholt, ergab die Blutuntersuchung eine Reincultur von vier Pestcolonien.

Bacteriologischer Befund.

1. Die Milz zeigt mikroskopisch spärlich Pestbacillen, meist einzeln liegend, oft in etwas plumpen Formen.

Die Aussaat enthält eine ziemlich reichliche Reincultur von Pestcolonien.

2. Aussaaten vom Harn ergeben keine Pestcolonien, wohl aber einige Colonien einer Staphylococcenart und eines diphtherieähnlichen Bacillus.

3. Aussaaten von der Galle zeigen reichlich Colonien von Bacterium coli; keine Pestcolonien.

4. Deckglaspräparate von einer tiefen inguinalen Lymphdrüse der linken Seite zeigen reichlich Pestbacillen, vorwiegend in rundlichen, spärlicher in ovoiden, noch spärlicher in Stäbchenformen, meist einzeln liegend.

Neben gut und bipolar gefärbten Exemplaren finden sich reichlich schwach tingirte, rundliche, sowie Ringformen und grössere rundliche oder stäbchenartige, wie gebläht aussehende Gebilde.

Aussaaten zeigen eine reichliche Reincultur von Pestcolonien.

Histologischer Befund.

1. Flache, etwa olivengrosse Lymphdrüse aus der Gruppe der tiefen inguinalen von links. Das die Lymphdrüse einhüllende Binde- und Fettgewebe ist an vielen Stellen von massenhaften polynucleären Leukocyten und Bacterienmassen infiltrirt, auch erweiterte und mit denselben ganz angefüllte Lymphgefässe finden sich hier. Fast nirgends ist die Bindegewebskapsel der Lymphdrüsen vollständig abgrenzbar, vielfach kann man nur mehr einzelne, durch Infiltrate auseinander gedrängte Bindegewebsbündel erkennen, die mit mächtig erweiterten, von Ödemflüssigkeit, Leukocyten und Bacterienmassen erfüllten Gefässen zusammenhängen.

Im Bereiche der Lymphdrüse selbst die gewöhnliche Structur derselben nur ganz undeutlich erkennbar, indem Alles von polynucleären Leukocyten und Bacterien überschwemmt ist. Nur stellenweise

Digitized by Google

markiren dichte Rasen von Bacterien den Verlauf der Sinus, besonders der Randsinus. An diesen Stellen ist das Gewebe zu Grunde gegangen, man findet mehr weniger reichlichen Körnchenzerfall, namentlich um Gefässe, die das charakteristische Netzwerk der stark roth gefärbten Balken, entweder ebenfalls homogen ihrer Wand angelagert oder ihr Lumen erfüllend oder sie in Form zarterer Netze umgebend, aufweisen. Dazwischen kleinere Hämorrhagien. Nirgends ausgedehnterer Gewebszerfall.

Die genannten Bacterienmassen bestehen aus vorwiegend sehr blass gefärbten Pestbacillen, die rundliche Formen zeigen, und zwar von sehr verschiedener Grösse. Manche haben bläschenähnliches Aussehen. An anderen Stellen sind sie typische Diplobacillen. Oft liegen sie intracellulär, eingeschlossen in grosse, runde Zellen, deren Kern zur Seite gedrängt ist und die den Sinuszellen entsprechen.

2. Schnitte durch eine über bohnengrosse Lymphdrüse aus einem Paquet retroperitonealer (lumbaler) Lymphdrüsen zeigen das umgebende Gewebe und die Kapsel von einer sehr bacterienreichen, homogen geronnenen Ödemflüssigkeit durchsetzt. Selten finden sich kleinere Blutungen, zahlreiche Blutgefässe sind mächtig erweitert. Auch mit Leukocyten und Bacterienhaufen vollgefüllte Lymphgefässe liegen an der Peripherie der Drüse. Im Übrigen ist die auffallendste Veränderung die Erweiterung der Sinus, welche ausser zahlreichen Leukocyten und rothen Blutkörperchen wie gebläht aussehende Sinuszellen enthalten, deren Protoplasma kleinste Fetttröpfchen enthält oder unregelmässig granulirt ist. Die zahlreichen Capillaren der Sinus mit Blut vollgefüllt.

Pestbacillen finden sich nach Methylenblaufärbung im Lymphdrüsengewebe selbst mässig reichlich, und zwar in den Sinus, besonders in den Randsinus. Sie liegen vorwiegend in kleinen Häufchen zu wenigen beisammen und sehr häufig intracellulär in den geblähten Sinuszellen. Sehr reichlich liegen sie im periglandulären Gewebe und innerhalb der Lymphgefässe. Auch im Blute der Capillaren finden sie sich. Sie zeigen dieselben Degenerationsformen wie bei 1.

3. Die Milz ergibt den gewöhnlichen Befund. Nur sind Pestbacillen äusserst spärlich und sehr blass gefärbt nachweisbar.

Epikrise.

Der primäre Bubo betrifft die linksseitigen inguinalen Lymphdrüsen, und zwar hauptsächlich die tiefen, unter welchen wieder die dem horizontalen Schambeinaste aufgelagerte die grösste und am intensivsten veränderte ist. Ganz geringe Schwellung zeigen die Lymphoglandulae iliacae derselben Seite, viel stärkere die lumbalen. Bis zu ihnen hinauf zieht sich längs der grossen Gefässe ein sulzig-hämorrhagisches Ödem.

Die rechtsseitigen inguinalen Lymphdrüsen sind nur wenig vergrössert, sehr blutreich. Ähnliche Veränderungen zeigen die axillaren und die Halslymphdrüsen beiderseits von den grossen Halsgefässen und die Tonsillen. Blutungen finden sich im Periost des linken Scheitelbeines, in der Pleura, dem Peri- und Epicard und in der Schleimhaut des Magens.

Histologisch und bacteriologisch erscheint der Fall als reine Pestinfection.

Während auf den Schnitten von der Milz sich nur spärliche Pestbacillen auffinden lassen, ergibt das culturelle Verfahren reichliche Reinculturen.

Die Pestbacillen zeigen in den Schnitten ausgesprochene Degenerationsformen und liegen häufig intracellulär, besonders in den Sinuszellen.

Fall 33/XXXII.

Dhondu Appa,[1] 40jähriger Hindu, Arbeiter, wurde ins Spital am 23. März, am VI. Krankheitstage, aufgenommen und starb am 25. März, am VIII. Krankheitstage, um 2 Uhr 20 Minuten Nachmittags. Die Section wurde am selben Tage um 6 Uhr 30 Minuten Nachmittags, vier Stunden post mortem, vorgenommen.

[1] Vergl. Krankengeschichte II. A. p. 49.

Digitized by Google

Männliches Cadaver, 165 *cm* lang, von ziemlich kräftigem Knochenbau, kräftig entwickelter Musculatur, schlecht genährt. In der rechten Schläfengegend eine 2 *cm* lange, oberflächliche, vertrocknete Excoriation. Linke Conjunctiva bulbi lebhaft injicirt, rechte weniger; Hornhäute durchsichtig, Pupillen mittelweit, beiderseits gleichweit; Mund- und Lippenschleimhaut etwas cyanotisch, Zähne erhalten und gesund.

Hals kurz und kräftig, in seinen Gruben und in beiden Axillen nichts Pathologisches tastbar. Thorax von entsprechenden Dimensionen, gut gewölbt, symmetrisch, Abdomen im selben Niveau, Bauchdecken gespannt. Am äusseren Genitale nichts Pathologisches.

Entsprechend der rechten Schenkelgrube ein über hühnereigrosser, stark prominenter Tumor, über dem die Haut verdickt, schwer faltbar erscheint, derselbe gegen seine Umgebung und in der Tiefe nicht abgrenzbar, hart.

In beiden Kniekehlen nichts Auffallendes. In der Gegend des linken Malleolus externus eine völlig reactionslose, ganz oberflächliche Excoriation mit blossliegendem Corium. Sonst an den Füssen nichts Pathologisches.

Die Lymphdrüsen der linken Inguinalgegend palpabel, aber nicht besonders vergrössert.

Die weichen Schädeldecken fettarm, ziemlich blutreich. Schädeldach länglich-oval, symmetrisch, der Knochen ziemlich gleichmässig circa 8 *mm* dick, Spongiosa überall erhalten, ebenso die Nähte. Die Gruben der Pacchioni'schen Granulationen mässig tief; der Längsdurchmesser misst $17^1/_2$ *cm*, der quere 13 *cm* und die Peripherie 50 *cm*.

Sichelblutleiter fast leer, Dura mater gut gespannt, blutarm, durchscheinend. Leptomeningen an der Convexität ziemlich blutarm, aber stark ödematös, ebenso wie an der Gehirnbasis sehr zart. Gefässe an der Basis zartwandig, Rinde gleichmässig breit, grau, Marklager von spärlichen Blutpunkten durchsetzt, teigig weich; Ventrikel enge; Stammganglien normal gebildet, sehr blutarm, ebenso Pons und Medulla.

Zwerchfellstand rechts an der vierten Rippe, links ebenfalls.

Schilddrüse klein, blutarm, gelblich, gekörnt.

Die Lymphdrüsen längs der grossen Halsgefässe nicht vergrössert.

Schleimhaut des Gaumens und Pharynx grauröthlich. Beide Tonsillen ziemlich klein, auf dem Durchschnitte grauroth, wenig succulent; auch die Balgfollikel am Zungengrund nicht vergrössert. Schleimhaut des Larynx und des Anfangsstückes der Trachea blutleer, gelblich.

Linke Lunge frei, ebenso die rechte; im Pleuraraum beiderseits kein pathologischer Erguss. Pleura des linken Oberlappens glatt und glänzend, an der des Unterlappens Gruppen von Ecchymosen. Das Lungengewebe an vielen Stellen bläulich, eingesunken. An diesen Stellen fühlt sich die Lunge wie infiltrirt an, sonst lufthältig, etwas gebläht. Auf dem Durchschnitte des Oberlappens erscheint das Lungengewebe, diesen Stellen entsprechend, schwarzroth infiltrirt, an manchen Stellen fein granulirt. Ähnliche solche luftleere, sehr blutreiche und zum Theile hämorrhagische Herde finden sich im Unterlappen. Diese auf dem Durchschnitte stellenweise ebenfalls feinst granulirt oder stärker prominent, graugelb und deutlich gekörnt.

Ähnliche Befunde, aber mehr extensiv, in der rechten Lunge. Auf dem Durchschnitte des Unterlappens der Lunge erscheint das Gewebe wie blutig infiltrirt, collabirt, luftleer und zugleich durchsetzt von zahlreichen graugelben oder hämorrhagisch infiltrirten Herden. Ähnliche solche stark feuchte und hämorrhagische Herde im Ober- und Mittellappen. Pleura über denselben nur ganz leicht getrübt, wie aufgelockert.

Herzbeutel zart, in ihm wenige Tropfen klaren Serums enthalten. Epicard fettarm, keine Ecchymosen. Linker Ventrikel contrahirt, rechter schlaffer. In ihm wenig Fibringerinsel, alle Klappenapparate zart. Myocard gelblich, leichter zerreisslich.

Leber etwas vergrössert, vordere Ränder etwas plumper, Oberfläche glatt, Kapsel zart, Farbe graubraun, etwas morscher, auf dem Durchschnitte blutarm, Läppchenzeichnung erhalten; Gallenblase klein, schlecht mit Galle gefüllt.

Digitized by Google

Milz durch Bindegewebsmembranen mit dem Peritoneum parietale verwachsen, vergrössert, plump, $16^1/_2$ *cm* lang, 11 *cm* breit, ziemlich weich. Auf dem Durchschnitte blutroth, Pulpa vorquellend, abstreifbar, Follikel als graue, hirsekorngrosse Punkte mit graurothem Hofe sichtbar, das grobe Stroma nicht vermehrt.

Beide Nieren etwas vergrössert, plumper, schlaffer, Oberfläche glatt, Kapsel leicht abziehbar. Rinde braungelblich gefleckt, verbreitert, ebenso die Columnae Bertini. Pyramiden ziemlich klein, schwärzlich in der Peripherie pigmentirt, ziemlich blutreich, gut von der Rinde abgesetzt. Im Nierenbecken beiderseits vereinzelte Blutaustritte. Harnblase fast bis zum Nabel reichend, prall mit Harn gefüllt, in der Schleimhaut Gruppen von bis hirsekorngrossen, frischen Blutaustritten.

Die retroperitonealen Drüsen von lockerem, etwas stärker durchfeuchteten Bindegewebe umgeben, vergrössert, bis über bohnengross, röthlich-gelblich, succulent, auf dem Durchschnitte etwas vorquellend, röthlich-gelblich fleckig, medullar. Ebenso zwei oder drei Lymphdrüsen längs der rechten Vasa iliaca.

Die tiefe inguinale Lymphdrüse am rechten inneren Schenkelring taubeneigross, stark prominent, hart. Das sie bedeckende Peritoneum glänzend, aber von durchscheinenden Blutaustritten blauroth gesprenkelt. Auf dem Durchschnitte erscheint die Rinde verbreitert, dunkelroth hämorrhagisch, das Centrum gelblich-röthlich, etwas einsinkend, sehr stark morsch und reichlich eiterähnlichen Saft gebend. Die oberflächlichen und die übrigen tiefen inguinalen Lymphdrüsen der rechten Seite zu einem fast hühnereigrossen Paquet vereinigt. Ihre bindegewebige Kapsel und das sie umgebende Fett- und Bindegewebe bis ins Corium der Haut hinein sulzig-eitrig und stark hämorrhagisch infiltrirt. Auf dem Durchschnitte erscheint das Drüsenpaquet aus mehreren über haselnussgrossen, aber nicht scharf abgrenzbaren Drüsen zu bestehen; dieselben sind fast vollständig starr hämorrhagisch infiltrirt, am Durchschnitte vorquellend, an manchen Stellen die Rinde wie gesprenkelt aussehend, an anderen mehr homogen, gelblich-röthlich, morsch (vergl. Tafel VI, Fig. 2).

Magen contrahirt, spärliche gallige, schwärzlich gesprenkelte, schleimige Flüssigkeit enthaltend. Seine Schleimhaut stark in Falten gelegt, an der grossen Curvatur finden sich spärliche kleinste Blutaustritte. Im Duodenum und im ganzen Jejunum galliger Schleim. Plaques nicht verändert. Im Dickdarm breiige, reichlich gallige Fäcalien, in der Mitte des Quercolon eine Anzahl von ungefähr $1-2$ *cm* langen, quergestellten, dunkelblutrothen, etwas prominenten Blutaustritten, daneben einige kleinere, hanfkorn- bis erbsengrosse. Sonst die Schleimhaut dünn, wenig injicirt.

Die mesenterialen Lymphdrüsen nicht verändert.

In der rechten Axilla circa bohnengrosse, röthlichgelbe, wenig succulente Drüsen.

Die Lymphdrüsen der linken Axilla hart, etwas grösser, auf dem Durchschnitte gelblich, dunkelroth gefleckt, hart.

In der rechten Poplitea nichts Pathologisches auffindbar.

Pankreas derbe, gekörnt.

An beiden Nebennieren nichts Besonderes.

Die oberflächlichen inguinalen Lymphdrüsen der linken Seite durchschnittlich bohnengross, graugelb, auf dem Durchschnitte in der Rinde schwärzlich pigmentirt; das Centrum gelblich, keinen Saft gebend. Ebenso die tiefen.

Am 24. und 25. März, am VII. und VIII. Krankheitstage, wurde das Blut bacteriologisch untersucht; die Aussaaten blieben steril.

Bacteriologischer Befund.

1. Deckglaspräparate von einem hämorrhagisch infiltrirten Herd der rechten Lunge zeigen spärlich Pestbacillen, einzeln liegend, gut und bipolar tingirt. Ebenso spärlich finden sich extracellulär liegende Diplococcen. In manchen Leukocyten mehr weniger reichlich Bacterien nachweisbar, von

Digitized by Google

denen einige Ringformen darstellen, andere feinen Stäbchen mit ungefärbter Mitte oder schlecht tingirten Diplococcen gleichen, wieder andere als Coccen in Tetraden angeordnet erscheinen.

In den angelegten Culturen keine Pestcolonien nachweisbar; fast völlige Reincultur eines Bacillus der Coligruppe.

2. In der Milz sind mikroskopisch keine Bacterien nachweisbar.

Auch die Aussaaten bleiben steril.

3. Aussaaten von der Galle bleiben steril.

4. Ebenso bleiben auch die Aussaaten vom Harne steril.

5. Aussaaten vom Dickdarminhalt zeigen reichlich Colonien von Darmbacterien, überwiegend solche von Bacillen der Coligruppe.

Pestcolonien nicht nachweisbar.

6. In Deckglaspräparaten von einer oberflächlichen inguinalen Drüse rechterseits finden sich ziemlich reichlich Pestbacillen, meist einzeln und extracellulär liegend, vorwiegend in typischen gut und bipolar gefärbten Formen.

Histologischer Befund.

1. Pneumonische Herde des Unterlappens der rechten Lunge und des Oberlappens der linken Lunge. Die Alveolen mässig erweitert, ihre Septa sehr blutreich; in ganz unregelmässiger Anordnung sind sie erfüllt zum Theil von Blut, zum Theil von Exsudat, das in ganz wechselnder Menge aus Fibrin, polynucleären Leukocyten und desquamirten Alveolarepithelien besteht, zum Theile aber auch von sich bläulich mit Hämatoxylin färbenden, grösstentheils aus Bacterien zusammengesetzten Massen. An der Peripherie dieser Herde sind die Alveolen von homogen oder fein granulirt geronnenen Massen ausgefüllt. Auf mit Methylenblau gefärbten Präparaten sieht man sehr ungleichmässig vertheilt grosse Mengen von verschiedenen Bacterien. Sie liegen in manchen Gruppen von Alveolen sehr reichlich, die einzelnen Alveolen ausfüllend, in anderen recht spärlich und intracellulär gelagert. Sie stellen entweder kleine rundliche oder lanzettförmige, oder grössere in Tetragenusform gruppirte Coccen vor, oder Kurzstäbchen von plump-ovaler Form, die auch nach ihrer Lagerung in Form kleiner Rasen als Pestbacillen angesprochen werden könnten. Dieselben Formen auch in den von Blut und Leukocyten erfüllten Bronchien.

Präparate, nach der Gram-Weigert'schen Methode gefärbt, zeigen die Coccen und einen Theil der Bacillen intensiv blau gefärbt, die plumperen, dicht gedrängt liegenden, sind entfärbt.

2. An der sehr blutreichen Milz ist histologisch nur eine geringe, nicht gleichmässig vertheilte Infiltration der Pulpa und der Markstränge von Blut bemerkenswerth. In mit Methylenblau gefärbten Schnitten irgendwelche Bacterien mit Sicherheit nicht zu erkennen.

3. Leber. Die einzelnen Leberepithelien durchaus nicht von einander abzugrenzen, ihre Kerne gross, rund, blassblau gefärbt. Sonst keine pathologischen Veränderungen. Auch in der Leber finden sich keine Bacterien.

4. Auch die Nierenepithelien zeigen nur geringe Zeichen der Degeneration und mässige Hyperämie der Rinden- und Marksubstanz. Sonst nichts Auffallendes. Nur in den Gefässschlingen einzelner Glomeruli sehr spärliche lanzettförmige Diplococcen auffindbar. In anderen Capillaren oder grösseren Gefässen sind keine Bacterien zu erkennen.

5. Eine nicht vergrösserte Lymphdrüse aus der linken Axilla zeigt keinerlei pathologische Veränderung mit Ausnahme einer Blutung, die einen kleinen Theil der Drüse und zwar Sinus, sowie Follikel und Markstrahlen durchsetzt. Mikroorganismen nicht mit Sicherheit nachweisbar.

6. Dickdarm. Die Schleimhaut in grösseren Strecken hämorrhagisch infiltrirt, so dass nur wenige Krypten erhalten sind, deren Epithel abgestossen ist. Die oberste Schichte in ein gröberes oder feineres Balkenwerk untermengt mit verschieden grossen Schollen und Bröckeln umgewandelt, wo jede Kernfärbung fehlt, oder es ist die Schleimhaut in ihrer ganzen Dicke derartig verändert. Das Bindegewebe der-

Digitized by Google

selben reichlich von polynucleären Leukocyten infiltrirt. In den Drüsenschläuchen liegen zahlreiche gutgefärbte, ziemlich schlanke und lange Stäbchen, vereinzelte solche in den Blutungen. Wo die Schleimhaut necrosirt ist, findet sich ein ausserordentlich reichliches Gemisch von Bacterien der verschiedensten Form.

In den erweiterten Gefässen der Darmwand nirgends irgend welche Bacterien vorzufinden. Hauptsächlich zwischen Längs- und Quermuscularis finden sich kurze Spalten, die mit grossen, ganz Drüsenepithel-ähnlichen Zellen vollständig ausgefüllt sind. Sie entsprechen zweifellos Endothelien von Lymphgefässen, in der Form und Anordnung, wie es Orth in seinem Lehrbuch (I. p. 797) als Lymphangioitis hyperplastica beschreibt.

7. Etwa wallnussgrosse Lymphdrüse aus dem Paquet der rechtsseitigen inguinalen Lymphdrüsen. Das periglanduläre Binde- und Fettgewebe ist ziemlich reichlich von Leukocyten infiltrirt, die vorwiegend mononucleäre Form besitzen. Doch finden sich auch mehrkernige Leukocyten und runde Zellen mit einem bläschenähnlichen Kern und grossem Protoplasmaleib. Die Bindegewebskapsel der Lymphdrüse ist nirgends mehr deutlich abzugrenzen, indem ihre Bindegewebsbündel durch Leukocyten und Blut auseinandergedrängt sind. In unmittelbarer Umgebung der Drüse sieht man einige sehr weite Lymphgefässe, die mit Leukocyten, Blut und zahlreichen kleinen Körnchen vollgefüllt sind, aber auch reichliche feine Fibrinnetze enthalten. Auch zahlreiche erweiterte Capillaren und Blutgefässe finden sich neben Hämorrhagien. In der Lymphdrüse selbst ist eine Structur nicht mehr zu erkennen, indem sie von dichter, zelliger Infiltration durchsetzt ist. Nur einzelne, von der Kapsel gegen das Centrum ausstrahlende Bindegewebsdissepimente sind deutlich abgrenzbar.

Hauptsächlich in den peripheren Schichten finden sich ausgedehntere Hämorrhagien und hier kann man auch noch Züge von grossen, oft polygonalen Zellen erkennen, die den Sinuszellen entsprechen und zwischen denen zahlreiche Leukocyten liegen. Die centralen Antheile der Lymphdrüse zeigen reichlichen Gewebszerfall. Vielfach haben die Zellkerne ihre Färbbarkeit verloren und die Zellleiber sind als blass mit Eosin gefärbte Scheiben oder unregelmässig geformte Schollen noch zu erkennen, zwischen denen sich feine, verschieden grosse, blaugefärbte Körnchen finden. Auch zahlreiche feine und gröbere Fibrinnetze durchsetzen das Gewebe, und viele Blutcapillaren sind von solchen erfüllt, die sich nach der Weigert'schen Methode färben lassen.

Neben vorwiegend mononucleären Leukocyten sieht man auch in den centralen Antheilen grosse, epithelähnliche Zellen (den Sinuszellen entsprechend), die häufig Leukocyten eingeschlossen haben und eine bestimmte Anordnung nicht erkennen lassen.

Auf mit Methylenblau gefärbten Schnitten sind innerhalb der Lymphdrüse keine Bacterien mit Sicherheit auffindbar. In den nekrotischen Herden, die durch reichlichen Körnchenzerfall ausgezeichnet sind, kann man diese oft sehr blass gefärbten Körnchen nicht von degenerirten Bacterien differenziren. Nur in dem infiltrirten periglandulären Fettgewebe finden sich fast durchwegs intracellulär gelagerte, recht schwach gefärbte und spärliche Diplobacillen von plumper, ovaler oder mehr runder Form und zwar in den einzelnen Zellen mitunter in grosser Anzahl. Andere Bacterien nicht auffindbar.

Epikrise.

In der rechten Inguinalgegend findet sich ein primärer Bubo von erheblicher Grösse, der sowohl die tiefen wie auch die oberflächlichen inguinalen Lymphdrüsen betrifft. Auch die rechtsseitigen Lymphoglandulae iliacae und lumbales sind stark geschwollen und hämorrhagisch oder medullar.

In beiden Lungenunterlappen finden sich lobulärpneumonische Herde, die ein Gemenge von Bacterien aufweisen, in welchem Pestbacillen zweifellos am Deckglaspräparate und im Schnitte zu erkennen sind. Den Pneumonien scheint die Bedeutung zuzukommen, dass sie den letalen Ausgang jedenfalls früher herbeigeführt haben, bevor es zu reichlicher Überschwemmung des Organismus durch Pestbacillen gekommen ist. Sowohl die zweimal intra vitam vorgenommene bacteriologische Blutuntersuchung, als auch die bacteriologisch-histologische Untersuchung verschiedener Organe des Cadavers ergibt in Bezug auf Pest-

Digitized by Google

bacillen ein negatives Resultat: nur im primären Bubo sind sie mässig reichlich nachweisbar (ebenso in den schon erwähnten pneumonischen Herden).

Dementsprechend sind auch die Lymphdrüsengruppen der übrigen Körperregionen kaum bemerkenswert verändert. Auch Blutungen finden sich sehr spärlich nur in der Schleimhaut des Magens und Dickdarmes, in letzteren ein Gemenge verschiedenster Bacterien.

In dem Blute der Gefässe und in der Milz sind Pestbacillen nirgends aufzufinden.

Fall 34/XXXV.

Bala Ishram,[1] 30jähriger Hindu, wurde am 24. März, am III. Krankheitstage, ins Spital aufgenommen und starb am 29. März, am VIII. Krankheitstage, um 3 Uhr 15 Minuten Nachmittags. Section am 29. März, 5 Uhr Nachmittags, zwei Stunden post mortem.

Männliches Cadaver, 160 *cm* lang, von gracilem Knochenbau, ziemlich kräftiger Musculatur, schlecht genährt.

Todtenflecke undeutlich, röthlich-violett, an den abhängigen Körperpartien, Todtenstarre stark ausgesprochen.

Hornhäute glänzend, Pupillen mittelweit, beiderseits gleichweit. Linke Conjunctiva injicirt, rechte blutleer, Lippen cyanotisch, ebenso die Mundschleimhaut; aus dem Munde entleert sich schaumige, mit gelblichen Bröckeln untermengte Flüssigkeit. Etwas hinter den beiden Unterkiefern erscheint die Haut beiderseits etwas prominent und etwas verdickt; unter derselben lassen sich harte, undeutlich abgrenzbare, ungefähr taubeneigrosse, etwas verschiebliche Tumoren tasten.

Hals kurz und kräftig, in den Gruben ober- und unterhalb der Schlüsselbeine nichts Pathologisches palpabel, auch nicht in den Axillen.

Thorax lang, schmal, symmetrisch, ziemlich gut gewölbt.

Abdomen im Niveau des Thorax, Bauchdecken straff gespannt.

Entsprechend dem rechten Poupart'schen Bande eine längliche, ungefähr hühnereigrosse Geschwulst, über welcher die Haut verdickt, schlecht faltbar, etwas weniger verschieblich erscheint. Die Geschwulst nach keiner Richtung deutlich abgrenzbar. Nach oben zu gegen die Bauchdecken vermehrte Consistenz. Die Haut hier und an der Aussenseite der Geschwulst verdickt, ödematös, so dass der Fingereindruck schon bei leichtem Druck stehen bleibt. Bei kräftigerem Palpiren in der Tiefe der Schenkelgrube eine längliche, harte Drüse tastbar.

In der linken Leistengegend unter dem Poupart'schen Bande eine harte, bohnengrosse Drüse tastbar.

An den unteren Extremitäten keine Ödeme.

In den Kniekehlen nichts tastbar.

Ausser einigen alten Hautnarben keine pathologischen Veränderungen an der Haut der unteren Extremitäten nachweisbar.

Die weichen Schädeldecken ziemlich fettarm, blutreich. In denselben über den Scheitelbeinen zerstreute, bis hirsekorngrosse Blutaustritte. Schädeldach länglich-oval, im Längsdurchmesser 18 *cm*, im queren 13 *cm* und in der Peripherie 50 *cm* messend, asymmetrisch, indem der rechte Scheitelbeinhöcker etwas flacher erscheint; Schädelknochen 7 *mm* dick, Spongiosa erhalten, 4 *mm* dick, ziemlich blutreich; Furchen und Gruben der sonst glatten Tabula interna deutlich sichtbar.

Der obere Sichelblutleiter leer, Dura mater gut gespannt, glatt, glänzend, durchscheinend, blutreich. Die inneren Meningen an der Gehirnbasis zart, blutarm, Gefässe zartwandig, enge; Meningen an der Convexität stark durchfeuchtet, längs der Venen etwas getrübt und verdickt, leicht abziehbar. Rinde röthlichgrau, gleichmässig breit, Marklager von spärlichen Blutpunkten durchsetzt, Consistenz, der Frische ent-

[1] Vergl. Krankengeschichte, II. A. p. 13.

Digitized by Google

sprechend, eine ziemlich derb teigige, Ventrikel enge, klares Serum enthaltend; am rechten Plexus lateralis zwei circa erbsengrosse Cysten. Stammganglien, Kleinhirn, Pons und Medulla normal gebildet, ziemlich blutarm.

Zwerchfellstand rechts am unteren Rande der fünften Rippe, ebenso links.

Die Lymphdrüsen beiderseits längs der grossen Halsgefässe, besonders aber rechterseits bis über bohnengross, mit einander zu Ketten vereinigt, derb, auf dem Durchschnitte gelblich-röthlich gefleckt, markig, vorquellend, ausserordentlich succulent. Die Lymphdrüsen in beiden Submaxillargruben bis in die Ohrgegend bis taubeneigross, ebenfalls sehr hart, wie mit einander verwachsen, auf dem Durchschnitte ausserordentlich viel trüben, blutigen Saft ergiessend, vorquellend, gelblich-roth gefleckt, zum Theil fein granulirt.

Die Lymphdrüsen an der linken Seite des Halses etwas kleiner, mehr gelblich, sonst ebenso verändert.

Schleimhaut des weichen Gaumens düster geröthet, beide Tonsillen gross, stark prominent, von der linken nur die peripheren Antheile erhalten, indem sich im Centrum ein tiefer Substanzverlust zeigt von 2 *cm* Länge, dessen Ränder von einer geschwollenen, gerötheten, überhängenden Schleimhaut gebildet werden und in dessen Tiefe kleine, mit Eiter gefüllte Hohlräume klaffen. Die rechte Tonsille ist belegt mit gelblichen, leicht abziehbaren, schleimigen Membranen. Nach Entfernung derselben erscheinen die centralen Partien der Tonsille von Schleimhaut entblösst, fein granulirt, röthlich-gelblich saftig. Auf dem Durchschnitte ist das Gewebe vorquellend und ebenso verändert. Die Balgfollikel des Pharynx sind im Allgemeinen sehr stark prominent und hart, auf dem Durchschnitte starr infiltrirt, ebenfalls röthlich-gelblich gefleckt, einzelne gelbe Follikel etwas mehr prominent. In analoger Weise verändert erscheinen die Balgfollikel am Zungengrunde, welche in Form von zwei stark prominenten, kronenstückgrossen Plaques zu beiden Seiten des Ligamentum glosso-epiglotticum mediale angeordnet sind. Der linke Plaque grösser als der rechte, die sie überziehende Schleimhaut hochgradig aufgelockert, ebenfalls eigenthümlich gelblich-röthlich gefleckt, wie feinst granulirt aussehend. Auf dem Durchschnitte erscheint die Zone des adenoiden Gewebes prominent, sehr saftig und ebenfalls röthlich und gelblich gefleckt. Unter denselben findet sich ein unregelmässig begrenzter, zackiger Streifen mehr gelblichen, weniger prominenten Gewebes, welches zwischen die einzelnen Muskelbündel hineinreicht. Schleimhaut an der oralen Seite der Epiglottis gelblich, hochgradig ödematös, ebenso hochgradig die rechte ary-epiglottische Falte und die Schleimhaut des Larynx an der entsprechenden Seite. Schleimhaut der Trachea gelblich, blutleer.

Linke Lunge im Bereiche des Oberlappens angewachsen, im Oberlappen gebläht, luftkissenartig; im Unterlappen fühlt sie sich kleinknollig an, indem an ihrer Peripherie bis haselnussgrosse, dichtere Herde durchfühlbar sind. Die Pleura des Oberlappens glatt, glänzend, die des Unterlappens ebenfalls nur über dem erwähnten derben Antheil etwas getrübt, dunkelblauroth, von Ecchymosen durchsetzt. Im Pleuraraum kein pathologischer Erguss.

Auf dem Durchschnitte erscheint der Unterlappen blutarm, wenig durchfeuchtet, durchsetzt von bis kreuzergrossen, umschriebenen Herden von dunkelblutrother, sehr saftreicher Peripherie und gelblich-röthlichem, feinst granulirten Centrum. Schleimhaut der kleinen Bronchien geröthet, geschwollen, mit eitrigem Schleim gefüllt. Oberlappen etwas mehr durchfeuchtet, vollständig lufthältig.

Rechte Lunge etwas kleiner, im Bereiche des Oberlappens angewachsen, ihre Pleurahöhle leer. Vordere Ränder und Spitze sind emphysematös gebläht. Pleura im Allgemeinen glatt, glänzend. Weniger im Oberlappen, aber ziemlich reichlich im Mittel- und Unterlappen sind dieselben Herde palpabel wie linkerseits, die Pleura über ihnen ebenso verändert. Auf dem Durchschnitte ergeben sie denselben Befund wie rechterseits; sonst ist die Lunge lufthältig.

Herzbeutel zart, in ihm wenige Tropfen klaren, gelben Serums enthalten, Epicard fettarm, sehr zart, Herz klein, ziemlich schlaff, in beiden Herzhöhlen mässig reichliche Fibringerinsel und Cruormassen. Alle Klappenapparate zart und schlussfähig. Myocard gelblich, morsch. Intima der Aorta zart, gelblich.

Schleimhaut der grossen Bronchien geröthet, mit blutigem Schleim bedeckt.

Digitized by Google

Die Lymphdrüsen an der Bifurcation flach, über guldenstückgross, anthracotisch, die Rinde stellenweise grauroth und sehr saftig, weich.

Schleimhaut des Ösophagus grauweiss.

Leber etwas vergrössert, ihre Ränder plumper, Oberfläche glatt, Kapsel zart, Consistenz vermindert, am Durchschnitte ziemlich blutarm, graubraun, die einzelnen Läppchen gross, aber undeutlich abgrenzbar.

Gallenblase mit dünner Galle gefüllt.

Milz 15 *cm* lang, 12 *cm* breit, 4 *cm* hoch, plump, Kapsel zart, ziemlich stark gespannt, Schnittfläche blutroth, stark glänzend, die Follikel als graue Punkte ziemlich zahlreich wahrnehmbar, Pulpa leicht ausstreifbar, wenig vorquellend, das grobe Stroma nicht vermehrt.

Pankreas derbe, gekörnt.

Beide Nieren nicht besonders gross, plump, schlaff, ihre Kapsel leicht abziehbar, Oberfläche glatt, gelbbraun, Rinde etwas vorquellend, verbreitert, Pyramiden blutreich.

Schleimhaut des Nierenbeckens und der Ureteren intact.

Das Bindegewebe um die Harnblase sulzig, blutig infiltrirt, desgleichen erscheint das subperitoneale Bindegewebe der Bauchdecken ungefähr bis Handbreite unterhalb des Nabels von frisch ausgetretenem Blut durchsetzt.

Auch beide Recti und die übrige Bauchmusculatur der rechten Seite blutig infiltrirt.

In der Harnblase mässig reichlicher gelber, klarer Urin.

Entsprechend dem früher beschriebenen Tumor längs des rechten Poupart'schen Bandes finden sich die oberflächlichen und tiefen inguinalen Lymphdrüsen zu einem hühnereigrossen, harten Paquet vereinigt das in sulzig-hämorrhagisches, starr infiltrirtes Bindegewebe gehüllt ist. Diese Infiltration durchsetzt alle Schichten bis ins Corium der Haut und reicht noch eine Strecke abwärts längs der vorderen und äusseren Schenkelfläche und nach aufwärts über die Spina anterior superior des rechten Schambeines hinauf. Auf dem Durchschnitt erscheinen die einzelnen Drüsen des Paquetes theils schwarzroth blutig infiltrirt, stark vorquellend und reichlich Saft gebend, theils ist ihr Centrum gelblich-röthlich, mehr trocken und morsch. Die einzelnen Lymphdrüsen nur undeutlich von einander abgrenzbar. Die tiefe inguinale Lymphdrüse am inneren Schenkelringe taubeneigross, rund, das sie überziehende Peritoneum stark gespannt, aber glänzend, auf dem Durchschnitte erscheint sie stark vorquellend, gelblich und roth gesprenkelt und gefleckt, zum Theile wie fein granulirt, reichlichen Saft gebend.

Die Lymphdrüsen längs der rechten Vasa iliaca länglich, ungefähr olivengross, isolirt und ziemlich hart, auf dem Durchschnitte ebenfalls stark vorquellend und ebenso beschaffen wie die früher beschriebene Drüse. Desgleichen die etwas kleineren, zu starren Ketten durch das sulzige, sie umgebende Bindegewebe vereinigten retroperitonealen (lumbalen) Lymphdrüsen längs der grossen Bauchgefässe.

Die linke tiefe inguinale Lymphdrüse am inneren Schenkelringe ungefähr haselnussgross, ziemlich derb, auf dem Durchschnitte etwas medullar und saftig. Die übrigen inguinalen Lymphdrüsen kaum etwas geschwollen, grösser und saftiger am Durchschnitte.

In der rechten Fossa poplitea nichts Pathologisches.

Magen etwas von Gasen gebläht, schleimige Massen enthaltend. Seine Schleimhaut längs der grossen Curvatur in Falten gelegt, geröthet.

Schleimhaut des Duodenum etwas gelockert, gallig imbibirt.

Im Jejunum und Ileum gallig gefärbte, reichliche Chymusmassen.

Im ganzen Ileum finden sich zerstreute, mässig reichliche, stark prominente Herde, die gelblich-röthlich gesprenkelt sind und von einem lebhaft rothen Hof umgeben erscheinen. Dieselben sind circa linsengross, stehen entweder einzeln oder in länglichen Gruppen, den einzelnen Solitärfollikeln eines Plaques entsprechend. Die Serosa über ihnen ist nicht verändert. Schleimhaut ihrer Umgebung im Allgemeinen dünn, wenig injicirt, nur gerade vor der Bauhini'schen Klappe, wo sich eine Gruppe von circa 8 bis erbsengrossen, derartig geschwollenen Follikeln findet, trüb, geröthet, gelockert.

Digitized by Google

Die zugehörigen mesenterialen Lymphdrüsen nicht über haselnussgross, aber stark prominent und hart. Auf dem Durchschnitt ebenfalls röthlich-gelblich, gesprenkelt, sehr stark vorquellend, reichlichen Saft gebend und weich.

Im Dickdarm gallig gefärbte, breiige, weiche Fäces. Schleimhaut nicht weiter verändert.

Die Lymphdrüsen beider Achselhöhlen circa haselnussgross, isolirt, derbe, auf dem Durchschnitt theils blutigroth, saftig, theils von hämorrhagischen, schwarzrothen Herden durchsetzt. Das sie einhüllende Bindegewebe sehr stark durchfeuchtet.

Die bacteriologischen Blutuntersuchungen ergaben folgende Befunde:

Am 24. März, am III. Krankheitstage, 9 Colonien von Pestbacillen in Reincultur.
» 25. » » IV. » 12 » » » » »
» 26. » » V. » 8—10 Colonien von Pestbacillen in Reincultur.
» 27. » » VI. » 15—18 » » » » »
» 28. » » VII. » 4 » » » » »
» 29. » » VIII. » neben wenigen Pestcolonien sehr reichliche Streptococcencolonien.

Bacteriologischer Befund.

1. In einer Lymphdrüse der rechten Halsseite finden sich mikroskopisch reichlich Pestbacillen in allen Formen, einzeln oder als Diplobacillen, in grösseren Haufen und auffallend reichlich in Kettenanordnung, theils gut und bipolar, theils blass gefärbt.

Ausserdem finden sich noch ziemlich reichlich Coccen als Diplococcen und in kürzeren Ketten, sowie feinere Stäbchenformen.

2. Eine etwas kleinere Lymphdrüse derselben Halsseite ergibt culturell ein Bacteriengemenge, bestehend aus Colonien des Diplococcus pneumoniae und Streptococcus pyogenes, sowie solchen von feinen Stäbchen in reichlicher Menge, und spärlichen Pestcolonien.

3. Deckglaspräparate von der Oberfläche eines Balgfollikels an der linken Zungenseite zeigen sehr reichlich Pestbacillen, die in Form, Anordnung und Färbbarkeit im Allgemeinen denselben Befund geben, wie bei Nr. 1, nur findet sich in diesen Präparaten keine Anordnung zu Ketten. Ausserdem finden sich noch Coccen als Diplococcen und in kurzen Ketten, ferner schlankere und plumpere Stäbchenformen, doch stehen alle diese Arten an Zahl weit hinter den Pestbacillen.

In den Aussaaten sind Pestcolonien jedoch nicht nachweisbar, wohl aber reichlich Colonien des Staphylococcus pyogenes aureus, Streptococcus pyogenes und einer Kapselbacillenart.

4. In der linken Tonsille finden sich mikroskopisch ebenfalls sehr reichlich Pestbacillen wie bei Nr. 2, ausserdem Kapsel- und Kettencoccen und diphtherieähnliche Bacillenformen.

In den Aussaaten sind Pestcolonien nur in spärlicher Menge nachweisbar, reichlicher Colonien des Staphylococcus pyogenes aureus und albus, Streptococcus pyogenes und eines der Diphtheriegruppe zugehörigen Stäbchens.

5. In den Aussaaten vom Secret eines Bronchus der rechten Lunge sind Pestcolonien nicht mit Sicherheit nachweisbar, reichlich jedoch Colonien des Staphylococcus pyogenes aureus und Diplococcus pneumoniae.

6. Deckglaspräparate aus einem pneumonischen Herd vom Unterlappen der linken Lunge zeigen sehr reichlich Pestbacillen in allen Formen und Grössen, gut und schlecht tingirt, vorwiegend extracellulär, spärlicher Diplococcen und Coccen in kurzen Ketten.

In den Aussaaten finden sich nur spärlich Pestcolonien, reichlicher Colonien des Diplococcus pneumoniae und einer Kapselbacillenart.

Digitized by Google

7. In den Aussaaten vom Urin finden sich Colonien des Pestbacillus in mässiger Menge, einige Colonien des Streptococcus pyogenes und eine Colonie einer weissen Staphylococcenart.

8. In den Aussaaten aus der Milz sind spärlich Colonien des Pestbacillus, reichlicher solche des Streptococcus pyogenes nachweisbar.

9. Die Aussaaten aus der Galle bleiben steril.

10. In den Aussaaten aus dem Inhalte vom Coecum sind Pestcolonien nicht nachweisbar; die angegangenen Colonien gehören sämmtliche der Coligruppe an.

11. In Deckglaspräparaten einer oberflächlichen inguinalen Lymphdrüse der rechten Seite finden sich reichlich Pestbacillen, einzeln liegend, fast ausschliesslich in blassgefärbten, rundlichen Formen verschiedener Grösse.

Die aus dem nekrotischen, centralen Antheile dieser Drüse angelegten Aussaaten bleiben steril.

Histologischer Befund.

1. Oberflächliche inguinale Lymphdrüse der rechten Seite sammt der sie bedeckenden Haut. Das Oberflächenepithel überall erhalten, seine Basalzellenschicht intensiv schwarzbraun pigmentirt. Das Bindegewebe des Corium auseinandergeworfen, zwischen den einzelnen Zellen des Corium fein granulirt oder feinfädig geronnene Ödemflüssigkeit und polynucleäre Leukocyten, in den tieferen Schichten dasselbe zwischen den auseinandergeworfenen Bündeln collagenen Bindegewebes.

Die Gefässe eingescheidet von polynucleären Leukocyten, welche auch die Schweissdrüsen und das subcutane Fettgewebe infiltriren. In den tieferen Schichten wird diese Leukocyteninfiltration immer dichter, derselben sind viele rothe Blutkörperchen beigemengt und die Bindegewebsbündel sind vollständig aus dem Zusammenhange gerissen und homogen. Ferner sieht man hier schon mit der schwachen Vergrösserung grosse Bacterienmassen in zusammenhängenden Rasen dem Exsudate beigemengt.

In noch tieferen Schichten, die bereits dem periglandulären Fett- und Bindegewebe der Lymphdrüsen entsprechen, sieht man in dem überaus dichten, aus Bacterien, polynucleären Leukocyten und Blut bestehenden Exsudate nur mehr vereinzelte homogene Bindegewebsbündel ohne Kerne, wenige Fettzellen und erweiterte Blutgefässe erhalten. Die kleineren derselben sind von homogenen, stark mit Eosin gefärbten Balken, groben Fäden oder Schollen ganz erfüllt, auch ihre Wand ist homogen, die Kerne derselben nur spärlich gefärbt, und stellenweise finden sich dieselben homogenen Balken auch ausserhalb der Gefässe, unmittelbar im Zusammenhang mit der Wand.

Die Bindegewebskapsel der Lymphdrüse an vielen Stellen so dicht von Leukocyten infiltrirt, dass sie gegen ihre Umgebung nicht abgrenzbar erscheint, an anderen ist sie in ein reichliches homogenes Balken- oder Netzwerk umgewandelt, das sich besser abgrenzt. In der auf dem Schnittpräparate über haselnussgrossen Lymphdrüse ist von adenoidem Gewebe überhaupt nichts mehr zu sehen Entweder findet sich dasselbe im Vorstehenden beschriebene Exsudat mit reichlichem Körnchenzerfall der Leukocyten oder es ist mehr feinfädiges Fibrin nachweisbar.

An solchen Stellen findet sich auch ein reiches feineres oder gröberes Balkenwerk, das homogen glänzend aussieht und mit Eosin stark gefärbt ist.

Im Centrum haben die meisten Leukocyten ihre Kernfärbung verloren und sind diffus mit Eosin gefärbt, von einander schlecht abgrenzbar. Dazwischen stellenweise reichlicher feinkörniger Zerfall der Kerne und oft ausgedehnte Blutungen.

Auf mit polychromem Methylenblau gefärbten Schnitten sieht man in den von Ödemflüssigkeit durchsetzten Schichten des Corium nur spärliche Pestbacillen. Dagegen finden sie sich enorm reichlich in dem subcutanen, infiltrirten Fettgewebe, zusammenhängende Rasen bildend. Hier haben sie die typische, plumpe, kurze Stäbchenform, häufig mit ausgesprochen bipolarer Färbung. An anderen Stellen sieht man das Gesichtsfeld übersäet von manchmal weniger dicht beisammen liegenden Pestbacillen, die ausgesprochene Coccenform besitzen, vollständig rund und ganz verschieden stark gefärbt sind. Daneben Übergangsformen oval-ovoider Gestalt.

Digitized by Google

In den centralen Antheilen der Lymphdrüse, besonders dort, wo die Nekrose ausgebreitet ist, sind gut gefärbte Pestbacillen sehr spärlich nachweisbar, wohl aber sieht man in grosser Anzahl äusserst blass gefärbte, ganz schattenhafte, runde Formen im Detritus des zerfallenen Gewebes.

In den erweiterten Blutgefässen ziemlich spärliche Pestbacillen. Auf nach Weigert gefärbten Schnitten ziemlich spärliche Coccen, die manchmal lange Ketten bilden, manchmal auch lanzettähnliche Form haben.

2. Die tiefe inguinale Lymphdrüse vom rechten inneren Schenkelring und eine dem Psoas angelagerte Lymphoglandula iliaca (beide über haselnussgross) bieten im Wesentlichen dieselben Veränderungen, wie die vorstehende. Im Fettgewebe ihrer Umgebung, das von reichlicher homogen oder fädig geronnener Ödemflüssigkeit, Leukocyteninfiltration und Hämorrhagien durchsetzt ist, zahlreiche enorm erweiterte Lymphgefässe, die mit polynucleären Leukocyten, Bacillen und wenig Blut vollgepfropft sind. Im Allgemeinen sind weniger Pestbacillen vorhanden; besonders was die dem Psoas angelagerte Lymphdrüse betrifft, finden sie sich hier, zu grösseren Massen angeordnet, nur in den Lymphgefässen der Kapsel und ihrer Umgebung.

Auf nach Gram-Weigert gefärbten Schnitten in der ersteren spärliche Coccen nachweisbar, entweder in Form lanzettförmiger Diplococcen oder längerer Ketten, in der letzteren nach der Gram-Weigert'schen Methode keine Coccen aufzufinden.

3. Schnitte durch zwei retroperitoneale (lumbale) Lymphdrüsen (beide über mandelgross) zeigen an vielen Stellen weit geringere Veränderung. Neben allgemein ausgebreiteter, hochgradiger Hyperämie kann man vielfach Follikel und Markstrahlen noch abgrenzen. Die Sinus sind stark erweitert und vollgefüllt mit polynucleären Leukocyten und grossen, sehr protoplasmareichen Zellen, die polygonal oder rundlich sind, einen unregelmässigen, sehr blassen Kern mit ein oder zwei Kernkörperchen besitzen. An vielen Stellen aber sieht man in den Sinus herdweise reichlichen Körnchenzerfall der Kerne oder ziemlich ausgebreitet Kernschwund der Zellen, wo man deren Leiber kaum noch zwischen fein granulirten, schwach mit Eosin gefärbten Massen abgrenzen kann. Ausserdem finden sich kleinere Blutungen.

An anderen Stellen greift diese Veränderung weit über die Sinus hinaus, so dass grössere derartige Zerfallsherde entstehen. Innerhalb derselben Blutgefässe, die dieselben Veränderungen zeigen wie bei 1. In dem die Lymphdrüse umgebenden Binde- und Fettgewebe ziemlich reichliche Infiltration von polynucleären Leukocyten und auch vielfach fädig oder homogen geronnene Ödemflüssigkeit, welche die Bündel welligen Bindegewebes auseinander drängt, und zahlreiche mit Leukocyten und Körnchen vollgefüllte Lymphgefässe.

Pestbacillen sind auf mit Methylenblau gefärbten Schnitten in den Sinus nicht sehr reichlich aufzufinden. Sie liegen in grösseren Haufen beisammen; in weiten Strecken, wo reichlicher Zerfall der Leukocyten herrscht, sind sie nur ganz vereinzelt zu constatiren. Sie zeigen alle den Pestbacillen eigenthümlichen Formen und lassen Übergänge zwischen der runden und der exquisiten Stäbchenform der Diplobacillen erkennen. Auch ganz blass gefärbte, runde, etwas grössere, sogenannte schattenhafte Formen finden sich.

Nach Gram-Weigert gefärbt tritt prompte Entfärbung ein, und lassen sich auf den untersuchten Schnitten keine anderen Mikroorganismen auffinden.

4. Schnitte durch eine Gruppe von drei circa bohnengrossen Lymphdrüsen der linken Axilla lassen im umgebenden Fettgewebe ausser Erweiterung und Blutüberfüllung der Gefässe nichts Pathologisches erkennen. Das Parenchym ist nicht nur stark hyperämisch, sondern es sind die Sinus fast durchwegs von Blut infiltrirt, und überall finden sich zahlreiche meist polynucleäre Leukocyten. Pestbacillen liegen besonders reichlich in den Randsinus in Form plumper Diplobacillen, in den mehr central gelegenen Sinus sind sie spärlicher und liegen deutlich innerhalb der grossen, protoplasmareichen Sinuszellen. Im Blute der erweiterten Gefässe nur ganz vereinzelte nachweisbar. Auf nach Gram-Weigert gefärbten Schnitten keine anderen Bacterien aufzufinden.

Digitized by Google

5. Rechte Tonsille. Im Bereiche der adenoiden Substanz derselben ist das Oberflächenepithel fast überall verloren gegangen, nur wenige kleine Inseln sind erhalten, zwischen den einzelnen Plattenepithelien polynucleäre Leukocyten. Die oberste Schichte des so entstandenen Geschwürsgrundes wird an vielen Stellen von einer Lage von Bacterien gebildet oder es finden sich dicht gedrängte, polynucleäre Leukocyten, die allenthalben Körnchenzerfall ihrer Kerne zeigen und oft homogene Schollen oder Balken einscheiden.

Vielfach sind auch kleinere mit Blut gefüllte Gefässe ganz blossliegend, deren Endothelzellkerne erhalten sind, aber deren Wand von homogenen, stark mit Eosin gefärbten Balken gebildet wird, welche, ein Netzwerk bildend, das wie enorm verdickt aussehende Gefässrohr umgeben. In unmittelbarer Umgebung desselben dichtgedrängte, stark blau gefärbte Körnchen. Dazwischen sieht man kleinere Hämorrhagien und enorme Massen von Bacterien nebst reichlicher Infiltration von polynucleären Leukocyten, zwischen denen massenhafte, blau gefärbte, kleinere und grössere Körnchen liegen, so dass vom adenoiden Gewebe überhaupt nichts mehr zu erkennen ist. Überall findet sich an den Gefässen die früher erwähnte Veränderung. Ausserdem sieht man, besonders in den tiefen Schichten, sehr zahlreiche kleine Lymphgefässe, die so mit Bacterien vollgepfropft sind, dass sie wie blauviolett injicirt aussehen.

Die Bindegewebskapsel des adenoiden Gewebes nicht überall gut erhalten; an einigen Stellen ist sie dicht infiltrirt und dann setzt sich diese Infiltration von polynucleären Leukocyten und Bacterien reichlich in das Bindegewebe um die Bündel der Gaumenmusculatur fort, oder dasselbe sieht stark aufgelockert aus, indem es von feinkörnigen oder -fädigen, geronnenen Massen durchsetzt ist.

Auf nach Gram-Weigert gefärbten Schnitten finden sich in den oberflächlichen, weniger in den tieferen Schichten sehr zahlreiche Coccen, die häufig lanzettförmig zu Zweien gelagert sind oder längere Ketten bilden, und spärliche schlanke Stäbchen. Sie finden sich äusserst spärlich in den an die Bindegewebskapsel angrenzenden, tiefsten Partien der Tonsille, jedoch sehr reichlich in den erweiterten Lymphgefässen. Hingegen liegen hier geradezu enorme, zusammenhängende Massen von typischen Pestbacillen rundlicher, coccenähnlicher Form. Sie finden sich ebenfalls in sehr grossen Mengen über die ganze Tonsille zerstreut, liegen auch an den Rändern des Geschwüres zwischen den noch erhaltenen Epithelzellen und bedecken in gleichmässiger Schichte an manchen Stellen den Geschwürsgrund.

Auch innerhalb der die bindegewebigen Interstitien zwischen der Gaumenmusculatur durchsetzenden Leukocyteninfiltration sind sie reichlich nachweisbar. Nach der Gram-Weigert'schen Methode entfärben sie sich.

In nichts Wesentlichem weichen die Befunde der auf den Schnitten bedeutend verbreiterten und zu Plaques in Folge der reichlichen Infiltration vereinigten Balgfollikel des Zungengrundes ab. Das Bindegewebe zwischen den Bündeln der Zungenmusculatur überall — wie bei einer Phlegmone — von polynucleären Leukocyten- und Pestbacillenmassen infiltrirt, die auch längs der Bindegewebszüge in grossen Massen zwischen die Acini der Schleimdrüsen eindringen. Daneben, hauptsächlich in den mehr oberflächlichen Schichten, zahlreiche Häufchen von Kettencoccen und runden, etwas grösseren Coccen (nach Gram-Weigert intensiv blau gefärbt).

6. Über bohnengrosse Lymphdrüse von der rechten Halsseite. Dieselbe ist ungemein dicht von fast durchwegs polynucleären Leukocyten infiltrirt, so dass nur mehr ganz vereinzelte kleine Reste vom adenoiden Gewebe der Follikel erhalten sind. Die Kerne der Zellen desselben gross, blassgefärbt, mit einem oder zwei Kernkörperchen.

Die kleinen Blutgefässe stellenweise erweitert. Die Kerne der polynucleären Leukocyten herdweise, besonders in der Umgebung der Gefässe, in Körnchenzerfall begriffen. Letztere vielfach von homogenen Balken erfüllt und umgeben, die sich stark mit Eosin färben. Die Kapsel der Lymphdrüse überall deutlich abgrenzbar, nur stellenweise von Leukocyten infiltrirt.

Über die ganze Lymphdrüse verbreitet finden sich, zu grossen, zusammenhängenden Massen oder zu kleineren Häufchen angeordnet, auch vielfach intracellulär liegend, Pestbacillen, die überwiegend die plumpe, ovale oder ovoide Stäbchenform und die Anordnung zu Diplobacillen besitzen. Sie sind im Allgemeinen gut

Digitized by Google

mit Methylenblau gefärbt. Besonders in den Randpartien sieht man auf nach Gram-Weigert gefärbten Schnitten sehr zahlreiche Coccen, die entweder längere Ketten bilden oder zu Zweien gelagert sind und auch Lanzettform zeigen. Sie finden sich äusserst spärlich in den centralen Partien.

7. Zwei weit über haselnussgrosse Lymphdrüsen von der linken Halsseite zeigen viel stärkere Hyperämie und zahlreiche Blutungen. Ausserdem fällt der enorme Reichthum an Bacterien auf, indem nämlich die ganze Peripherie der Lymphdrüse von einer breiten, bläulich-violett mit Hämalaun gefärbten Schichte von Bacterien gebildet ist, in welcher sich intensiv violett gefärbte, kleine Haufen differenziren. Zwischen denselben zahlreiche, wie aus dem Gewebsverbande gerissene, erweiterte Blutgefässe, welche die bei der vorstehenden Lymphdrüse beschriebenen Veränderungen in noch exquisiterer Weise zeigen.

Im Übrigen derselbe Befund wie bei 6. Nur haben die Pestbacillen hier vorwiegend die runde, coccenähnliche Form mit sehr blasser Färbung. Den früher erwähnten, schon durch die einfache Hämalaunfärbung stärker hervorgetretenen Bacterienhäufchen entsprechen auf nach Gram-Weigert gefärbten Schnitten dichtgedrängte Massen von Kettencoccen oder kleinere Haufen von runden Coccen und Stäbchen. Die noch abgrenzbare Kapsel gleichmässig von poly- und mononucleären Leukocyten infiltrirt, zwischen denen sich reichliche Pestbacillen und auch (etwas geringer an Zahl) Streptococcen finden.

8. Von den lobulären Pneumonien des Unterlappens der linken Lunge wurden mehrere histologisch untersucht. Im Allgemeinen sind die Alveolen, auch dort wo kein Exsudat liegt, erweitert, ihre Wand sehr dünn, zwischen den einzelnen oft weite Communicationsöffnungen. In der Peripherie der pneumonischen Herde sind die Alveolen mit homogen oder fein und gleichmässig granulirt geronnenem Serum erfüllt, dem stellenweise reichlich Blut beigemengt ist oder in dem grosse, runde, anthrakotische Zellen oder spärliche, polynucleäre Leukocyten suspendirt sind. Je näher man an den eigentlichen pneumonischen Herd kommt, um so reichlicher wird die Leukocyteninfiltration, und man findet grosse, bläulich-violett gefärbte Bacterienmassen in den erweiterten Alveolen.

Fibrin ist äusserst spärlich nachweisbar. Grössere und kleinere Bronchien sind erfüllt mit Eiterkörperchen und enormen Mengen von Bacterien, ihr Epithel desquamirt. An einzelnen kleineren kann man ihre Wand nicht mehr begrenzen, indem alles von Blut, Bacterien und Leukocyten infiltrirt ist.

Am Auffallendsten sind viele Alveolarsepten verändert, sie sind etwas verbreitert und in Balken, Schollen oder Fäden umgewandelt, die bald mehr homogen, bald mehr granulirt aussehen, einzelne rothe Blutkörperchen einschliessen und noch spärliche grosse, blaugefärbte Zellkerne erkennen lassen. Manchmal lässt sich noch ein schmales Gefässrohr mit erhaltenen, grossen Endothelkernen und verbreiterter Wand erkennen, das wie »hyalin« thrombosirt aussieht.

Zu beiden Seiten eines solchen Septum sieht man einen schmalen Saum von vielkernigen Leukocyten oder von gröberen oder feineren Körnchen. Auch birnförmige oder spermatozoënähnliche, noch gut gefärbte Kerne finden sich hier.

Überall im Bereiche der Pneumonie enorme Mengen von Pestbacillen. Auch in den von Ödemflüssigkeit erfüllten Alveolen der Umgebung ausserordentlich zahlreiche Pestbacillen, wenig dicht gelagert, wie in derselben suspendirt. Ebenso finden sie sich massenhaft in den Bronchien. Dazwischen an vielen Stellen Häufchen von Coccen, zu kurzen oder längeren Ketten angeordnet.

9. Milz. Die Pulpa nicht nur hochgradig hyperämisch, sondern wie infiltrirt von Blut. Die grossen, epithelähnlichen Pulpazellen vielfach aus dem Verbande gerissen, von ganz verschiedener Form, ihr Kern gross, blass gefärbt, rundlich-oval oder mehrfach gelappt mit mehreren Kernkörperchen. Leukocyten nicht auffallend reichlich nachweisbar.

Die Follikel kaum etwas vergrössert, in ihnen ebensolche epithelähnliche Zellen auffindbar. Die Wand kleiner Arterien sieht leicht verdickt und stellenweise homogen aus, die Endothelzellenkerne gross, blass gefärbt.

Digitized by Google

Im Blute grösserer Gefässe vereinzelte Diplobacillen, typischen Pestbacillen entsprechend, und ebenso vereinzelte kurze, stärker gefärbte Ketten von Coccen. Weder auf mit Methylenblau, noch nach Gram-Weigert gefärbten Schnitten grössere Anhäufungen von Bacterien.

10. Leber. Die Capillaren eng, wenig mit Blut gefüllt. Die Epithelzellen häufig schlecht von einander abgrenzbar, homogen, ihre Kerne rund, gross, blass gefärbt. In der Glisson'schen Kapsel kleine Anhäufungen von Rundzellen.

In den Capillaren finden sich vereinzelte Pestbacillen.

11. Niere. Die Epithelien, besonders der Rinde, stark angeschwollen, springen buckelig in das Lumen des Harncanälchens vor. Ihr Protoplasma färbt sich gut mit Eosin, ist feinst granulirt, der Kern gross, blass und rund. Blutgefässe und Capillaren überall erweitert, sonst nichts Pathologisches. In denselben ziemlich reichlich Pestbacillen und Coccen, als Diplococcen und kurze Ketten angeordnet, nachweisbar.

12. Schnitte durch einige Plaques des unteren Ileum mit gelblicher Schwellung einer Gruppe von Follikeln ergeben den interessanten Befund, dass die Plaques von breiten Bacterienrasen durchsetzt sind, zwischen denen das adenoide Gewebe erhalten, aber reichlich von polynucleären Leukocyten durchsetzt ist. Das umgebende Bindegewebe ganz unverändert. In einzelnen Gefässen homogene Balken oder Schollen, die sich auch in der Umgebung derselben netzartig finden. Nur in den Zotten sieht man kleinere Blutungen neben reichlichen Bacterienmassen, die oft die stark verbreiterten Zotten vollständig infiltriren.

Das Oberflächenepithel verloren gegangen, stellenweise sind die Zotten mit Schleim bedeckt, welcher homogene oder zu Balken zusammengetretene Zelltrümmer enthält. Die Bacterienmassen aus dicht gedrängten Pestbacillen bestehend, die vorwiegend die rundliche, blass gefärbte Form besitzen. Spärliche Diplococcen sind ihnen beigemengt.

13. Eine hanfkorngrosse mesenteriale Lymphdrüse, die im Fettgewebe ganz in der Nähe der im Vorstehenden beschriebenen Darmstelle sich findet, und zwei etwa bohnengrosse aus der Radix mesenterica zeigen histologisch starke, gleichmässig vertheilte Hyperämie. In den Sinus überall dieselben grossen Massen von Bacterien. Die Kapsel vollständig unverändert, im umgebenden Fettgewebe nichts Auffallendes. Abgesehen von den ausschliesslich aus Pestbacillen bestehenden Bacterienmassen, sind in den Blutgefässen auch spärliche Diplococcen zu constatiren.

Epikrise.

Der in der rechten Leistengegend sitzende primäre Bubo ist von erheblicher Grösse und betrifft die oberflächlichen und tiefen inguinalen Lymphdrüsen. Er ist ausgezeichnet durch starre hämorrhagische Infiltration, die auch die Umgebung durchsetzt, durch weit über die Grenzen des Bubo hinausreichendes Ödem und durch centrale reichliche Nekrose.

Durch directe regionäre Metastasirung sind die retroperitonealen Lymphdrüsen (iliacae et lumbales) derselben Seite intensiv ergriffen, viel weniger die tiefen inguinalen Lymphdrüsen von links. Intensive nekrosirende Entzündung und Ulceration zeigen beide Tonsillen und die zu Plaques confluirten Follikel am Zungengrund. Dementsprechend sind auch die regionär benachbarten Lymphdrüsen beider Unterkiefergruben und am Halse längs der grossen Gefässe stark markig-hämorrhagisch angeschwollen. Von dieser Ulceration der Tonsillen aus ist es nun zu reichlicher Invasion von Streptococcen in die Blutbahn, zu einer Secundärinfection durch dieselben gekommen; sie finden sich auf den Schnitten reichlich neben enormen Massen von Pestbacillen und den durch dieselben erzeugten charakteristischen Gewebsveränderungen. Zweifellos liegt der Anlass für diese Secundärinfection in der früher auf metastatischem Wege erfolgten Infection der Tonsillen und Follikel durch den Pest-Erreger.

In beiden Lungen finden sich weiters lobulär-pneumonische Herde fast ausschliesslich in den Unterlappen und zwar in den hinteren Partien, aller Wahrscheinlichkeit nach entstanden aus eiteriger Bronchitis, die ihren Ursprung der Aspiration des Secretes der ulcerirten Tonsillen verdankt.

Digitized by Google

Histologisch zeigen sie die der Pestpneumonie eigenartigen Veränderungen der Alveolarsepten neben enormen Massen von Pestbacillen, aber auch zahlreichen Haufen von Streptococcen. Letztere finden sich in sehr wechselnder Menge fast in allen histologisch untersuchten Organen theils im Blute, theils im Gewebe neben Pestbacillen. Auch in den Lymphdrüsen des primären Bubo, hier allerdings recht spärlich, dagegen sehr reichlich in den Halslymphdrüsen, wohin sie wohl zunächst direct von den Tonsillen aus gelangt sind.

Ausser diesen ebengenannten Lymphdrüsen zeigen mehr weniger hochgradige, auf metastatischem Wege durch die Blutbahn entstandene Schwellung und Hämorrhagien die axillaren und die mesenterialen Lymphdrüsen.

Sehr bemerkenswerth sind die gelblichen Schwellungen der Follikel zahlreicher Plaques im Ileum neben geringen entzündlichen Veränderungen der Schleimhaut. Sie sind sicherlich ebenfalls auf metastatischem Wege entstanden zu denken und nicht durch Verschlucken des Sputum, weil jede intensivere Veränderung der Darmwand und der Mesenteriallymphdrüsen fehlt.

Ebenso zeigen die Lymphdrüsen an der Bifurcation der Trachea Erscheinungen frischer medullarer Schwellung. In der acut geschwollenen — entsprechend der Misch- oder Secundärinfection sehr weichen — Milz ebenso spärliche Pestbacillen als Streptococcen nachweisbar.

Blutungen finden sich in den weichen Schädeldecken, in der Pleura und in den Musculi recti abdominis.

Fall 35/XXXVII.

Dajee Vittu Sawant, 45jähriger Hindu, Gärtner, wurde am 26. März, am II. Krankheitstage, um 3 Uhr 25 Minuten Nachts ins Spital aufgenommen und starb am 31. März, am VII. Krankheitstage, um 8 Uhr 10 Minuten Früh.

Section am selben Tage um ungefähr 12 Uhr Mittags, 4 Stunden post mortem.

Männliches Cadaver, 164 *cm* lang, von gracilem Knochenbau, schlecht entwickelter Musculatur, hochgradig abgemagert.

Todtenflecke undeutlich an den abhängigen Körperpartien, Todtenstarre schwach entwickelt.

Auf der Stirne vertrocknete Excoriationen, Pupillen mittelweit, beiderseits gleich, Hornhäute glänzend.

Hals kurz und kräftig, in seinen Gruben keine Lymphdrüsen, auch nicht in der rechten Axilla, linkerseits jedoch verschiebliche, bohnengrosse, ziemlich harte tastbar.

In beiden Leistengegenden ebenso grosse, ziemlich harte, in der rechten Schenkelgrube eine olivengrosse, ebenfalls harte Lymphdrüse palpabel.

In beiden Kniekehlen nichts Pathologisches tastbar.

An den unteren Extremitäten keine Ödeme.

An den Extremitäten keine nachweisbaren Wunden und Narben.

Die weichen Schädeldecken ziemlich fettreich, blutarm, in denselben stellenweise punktförmige Hämorrhagien. Schädeldach länglich-oval, symmetrisch, geräumig, im Längsdurchmesser $18^1/_2$ *cm*, im queren 13 *cm* und in der Peripherie 51 *cm* messend. Spongiosa fast überall verschwunden, Schädelknochen dünn, 4 *mm* dick, Tabula interna glatt, Furchen und Gruben sehr seicht.

Dura mater gut gespannt, zart, durchscheinend, ziemlich blutreich, im Sichelblutleiter reichliches, frisch geronnenes Blut. Die inneren Meningen an der Gehirnbasis zart, wenig blutreich, ziemlich stark durchfeuchtet, mehr noch an der Convexität, Gefässe zartwandig, Rinde schmal, grauroth, das weisse Marklager von spärlichen Blutpunkten durchsetzt, teigig weich, Ventrikel etwas mehr Serum enthaltend Ependym zart, Stammganglien und Kleinhirn normal gebildet, ziemlich blutreich, ebenso Medulla und Pons.

Zwerchfellstand rechts am unteren Rande der vierten Rippe, ebenso links.

Schilddrüse klein, blutreich, gekörnt, colloid.

Digitized by Google

In der rechten Submaxillargrube einige kleine, bohnengrosse, harte Lymphdrüsen, die auf dem Durchschnitte grauroth, sehr saftig erscheinen.

Schleimhaut des weichen Gaumens und des Pharynx trübe geröthet, beide Tonsillen ziemlich gross, reichlich Pfröpfe enthaltend. Schleimhaut des Larynx und der Trachea gelblich.

Linke Lunge frei, im Pleuraraum ein Paar Esslöffel gelben Serums, Pleura glatt, glänzend. Die Lunge fühlt sich vollständig lufthältig an, auf dem Durchschnitte entleert sich aus dem Gewebe und den grossen Bronchien reichliche schaumige, rasch abfliessende Flüssigkeit. Oberlappen mässig, Unterlappen sehr blutreich. In den grossen Bronchien reichlicher gelblicher Schleim.

Ductus thoracicus nicht erweitert, an einer Stelle etwas geröthet.

Rechte Lunge angewachsen, lufthältig beim Anfühlen, Pleura des Unterlappens ecchymosirt. Oberlappen ziemlich blutreich, weniger der Unterlappen, im Ganzen weniger ödematös als die linke, vollständig lufthältig.

Herzbeutel zart, in ihm ein Paar Esslöffel klaren Serums enthalten. An seiner visceralen Fläche, hauptsächlich linkerseits, Gruppen von kleinsten Ecchymosen.

Epicard zart, mässig fettreich; im linken Herzen wenige Cruormassen, im rechten reichliche Fibringerinsel. Beide Ventrikel schlaff, Herz klein, Myocard bräunlichgelb, morscher, alle Klappenapparate zart.

Die Lymphdrüsen des hinteren Mediastinalraumes unter dem Bogen der Aorta vergrössert, hart, isolirt, in etwas ödematöses Bindegewebe gehüllt, auf dem Durchschnitte dunkelblutroth, vorquellend, saftig.

Das Bindegewebe um die bronchialen Lymphdrüsen gelblich-ödematös, dieselben anthracotisch.

Leber gross, ihre vorderen Ränder etwas plumper, schlaffer, Oberfläche glatt, Kapsel zart, von bräunlichgrauer Farbe, auf dem Durchschnitte blutreich, braungrau, Läppchenzeichnung undeutlich, einzelne Herde fettgelb gefärbt, von unregelmässiger Begrenzung und verschiedener Grösse.

Gallenblase gut gefüllt, in derselben grünlichgelbe, schleimige Galle.

Milz 16 *cm* lang, 8 *cm* breit, ziemlich plump, Kapsel leicht getrübt, gut gespannt, auf dem Durchschnitt gleichmässig blutroth, etwas vorquellend, zwischen dem etwas vermehrten Stroma wie feinst chagrinirt, Follikel zahlreich sichtbar, als kleinste, graue Punkte mit dunkelrothem Hof. Pulpa leicht ausstreifbar.

Beide Nieren vergrössert, plump, schlaffer, Kapsel leicht abziehbar, Oberfläche glatt, Rinde und Columnae Bertini verbreitert, röthlichgelb gestreift. Pyramiden etwas dunkler blutroth, nicht scharf von der Rinde abgesetzt. Nierenbecken beiderseits nicht verändert.

Beide Nebennieren gross.

Pankreas derbe, gekörnt.

Harnblase gut mit gelbem, klaren Harn gefüllt. In der sonst dünnen, gelblichen Schleimhaut vereinzelte hirsekorngrosse Blutaustritte. Schleimhaut der Urethra blutarm.

Die oberflächlichen inguinalen Lymphdrüsen rechterseits in sulzig-ödematöses, gelbliches Bindegewebe gehüllt, isolirt, von Bohnen- bis Olivengrösse, ebenso die tiefen inguinalen Lymphdrüsen. Die grösste unter ihnen, die tiefe inguinale Lymphdrüse am inneren Schenkelringe, über olivengross, auf dem Durchschnitte gleichmässig gelblich vorquellend, trüben, deutlich schleimigen Saft gebend, ihre Schnittfläche stark glänzend, aber glatt, desgleichen die oberflächlichen inguinalen Lymphdrüsen am Durchschnitte.

Die Lymphdrüsen längs der Vasa iliaca derselben Seite wenig vergrössert, aber in sulziges, etwas blutig infiltrirtes Bindegewebe gehüllt, hart und isolirt, besitzen eine ebenso glatte, glänzende, etwas schleimige Schnittfläche.

Die retroperitonealen (lumbalen) Lymphdrüsen zu beiden Seiten der grossen Bauchgefässe in ganz analoger Weiser verändert; sowohl in der Vena femoralis, als auch iliaca und in der oberen Hohlvene bis vier Querfinger oberhalb der Theilungsstelle ziemlich reichliche Gruppen von kleinen, punktgrossen Blutaustritten.

Digitized by Google

Die inguinalen Lymphdrüsen linkerseits nur etwas vergrössert, bohnengross, auf dem Durchschnitte etwas succulenter und blutreich.

Magen ziemlich contrahirt, in ihm wenige lichte, gallig gefärbte Schleimmassen enthalten, längs der grossen Curvatur ist die Schleimhaut in Falten gelegt, État mamellonné zeigend und übersäet von frischen, lebhaft- bis schwarzrothen gruppirten Blutungen, die sich aus kaum punktförmigen zusammensetzen.

Schleimhaut des Jejunum gelockert und geschwollen, auf den Höhen vieler Plicae lebhaft rothe, kleinste Blutaustritte; Schleimhaut des Ileum nicht verändert. Der ganze Dünndarm mit schleimig galligen Chymusmassen gefüllt.

Im Dickdarm breiige, gallig gefärbte Fäcalien, in der Schleimhaut spärliche punktförmige Blutungen.

Die mesenterialen Lymphdrüsen etwas vergrössert und etwas mehr prominent, auf dem Durchschnitte gelblich, leicht vorquellend und etwas medullar.

Die Lymphdrüsen in beiden Achselhöhlen vergrössert, in der rechten bis über bohnengross, dunkelgrauroth aussehend, auf dem Durchschnitte sehr stark blutreich, succulent, vorquellend, ihre Umgebung leicht ödematös.

Oberhalb des Malleolus internus rechterseits findet sich eine ungefähr linsengrosse, eingefallene Blase, auf derem Durchschnitte man unter der abgehobenen Epidermisschichte das röthlichgrau aussehende Corium erkennen kann, welches bis zu einer Tiefe von ungefähr $^1/_2$ *cm* röthlich infiltrirt erscheint.

In der linken Poplitea eine etwa bohnengrosse Lymphdrüse, die auf ihrem Durchschnitte sehr stark blutreich ist und vorquellendes Parenchym zeigt.

In der rechten Poplitea ist die correspondirende Lymphdrüse kaum vergrössert, jedoch blutreicher.

Die wiederholt vorgenommene bacteriologische Blutuntersuchung ergab folgende Befunde:

Am 27. März, am III. Krankheitstage, sechs Colonien von Pestbacillen in Reincultur,
am 28. März, am IV. Krankheitstage, mässig reichliche Reincultur von Pestbacillen,
am 29. März, am V. Krankheitstage, mässig reichliche Reincultur von Pestbacillen,
am 30. März, am VI. Krankheitstage, reichliche Reincultur von Pestbacillen.

Bacteriologischer Befund.

1. Aussaaten aus der Galle bleiben steril.

2. Aussaaten aus dem Harn bleiben ebenfalls steril.

3. In der Milz finden sich mikroskopisch sehr reichlich Pestbacillen, in einigen Präparaten einem dichten Ausstrich einer Reincultur gleichend, meist einzeln und extracellulär liegend, vorwiegend in gut und bipolar gefärbten, ovalen oder länglich-ovalen Formen.

Die Aussaaten enthalten sehr reichlich Pestcolonien und vereinzelt Colonien von Bacillen der Coligruppe.

4. In Deckglaspräparaten einer oberflächlichen inguinalen Drüse der rechten Seite sieht man enorme Mengen von Pestbacillen, fast gar keine zelligen Elemente. Form und Anordnung der Pestbacillen sind wie bei Nr. 3.

Die Aussaaten zeigen sehr reichlich Pestcolonien und einige Colonien der Coligruppe.

In den aus der drei Tage alten Cultur auf Glycerinagar angefertigten Deckglaspräparaten der Pestcolonien finden sich neben völlig blass gefärbten, ovalen und rundlichen Formen in auffallend reichlicher Menge grosse, rundliche, hefezellenähnliche Gebilde.

5. In den Aussaaten aus dem Dickdarminhalte sind Pestcolonien nicht nachweisbar.

In Deckglaspräparaten von einigen verdächtigen Colonien finden sich allerdings Stäbchen, die bipolar gefärbt sind und in Form und Grösse völlig den Pestbacillen gleichen; doch erweisen sich diese Bacillen bei

Digitized by Google

weiterer genauer Prüfung in der Cultur und im Thierexperiment als nicht zu den Pestbacillen gehörig. (Solche Bacillen wurden übrigens des Öfteren aus dem Darminhalte durch das Culturverfahren erhalten.)

6. Deckglaspräparate aus einer Lymphdrüse der linken Achselhöhle zeigen Pestbacillen in mässig reichlicher Menge, sowohl in gut und bipolar gefärbten, als auch blassen Formen.

Histologischer Befund.

1. Schnitte von oberflächlichen inguinalen Lymphdrüsen der rechten Seite und von der tiefen inguinalen am inneren Schenkelringe derselben Seite ergeben ganz denselben Befund. Das Drüsengewebe ist so vollständig von Pestbacillen infiltrirt, dass nur mehr wenige Follikel erhalten sind. Die Drüse ist gleichsam in eine Reincultur von Pestbacillen umgewandelt, zwischen denen relativ recht spärliche mono- und polynucleäre Leukocyten oder grosse, blassgefärbte, ovale Kerne, deren zugehöriger Zellleib nicht abgrenzbar ist, oder spärliche rothe Blutkörperchen suspendirt sind. Nirgends grössere Hämorrhagien und Körnchenzerfall der Kerne.

Die Kapsel überall abgrenzbar, nur an wenigen Stellen von Bacillen und Leukocyten durchsetzt. Desgleichen die Umgebung der Lymphdrüsen, wo das Bindegewebe durch Ödemflüssigkeit, der spärliche rothe Blutkörperchen beigemengt sind, auseinandergeworfen ist. Ziemlich zahlreiche Lymphgefässe der Kapsel und des sie umgebenden Bindegewebes mit Bacillen vollgefüllt. Die Bacillenmassen aus zusammenhängenden Rasen von Pestbacillen von sowohl stäbchenförmigem als rundlichem Aussehen bestehend, andere Bacterien mikroskopisch nicht aufzufinden. In den Blutgefässen sind sie ebenfalls ziemlich zahlreich.

2. Retroperitoneale (lumbale) Lymphdrüse. Dieselbe ist auffallend blutleer, nirgends sind gefüllte Gefässe zu finden. Die Sinus stark erweitert, ihre Zellen gross und protoplasmareich; die Kerne derselben ebenfalls gross, oval, blassgefärbt, in den Sinus reichlichere, meist polynucleäre Leukocyten enthalten.

Ferner finden sich in denselben stellenweise zahlreiche Pestbacillen in Form von Diplobacillen, im adenoiden Gewebe keine solchen nachweisbar. Dagegen ziemlich zahlreiche in den Blutgefässen, spärliche in den Lymphgefässen des umgebenden Fettgewebes.

3. Die bohnengrosse Lymphdrüse aus der linken Poplitea ergibt einen nicht wesentlich von dem vorstehenden abweichenden Befund. Nur ist sie viel blutreicher. In den Sinus finden sich wenig Pestbacillen, zahlreichere in den Blutgefässen, der Wand angelagert, manchmal zweifellos in Endothelzellen eingeschlossen, deren Kern sehr gross ist.

4. Vergrösserte Lymphdrüsen aus dem hinteren Mediastinalraume ergeben denselben Befund. Die Hyperämie ist hochgradig, die Sinuszellen sehr gross. Die Kerne der Endothelien besonders gross, manchmal sieht die Gefässwand der Capillaren etwas breiter aus, wie aus homogenen Balken bestehend. In der Umgebung der Lymphdrüsen einige erweiterte, mit Leukocyten ausgefüllte Lymphgefässe. Reichliche Pestbacillen in den Blutgefässen, spärliche in den Sinus.

5. Haselnussgrosse Lymphdrüse aus der linken Axilla. Dieselbe zeigt etwas schwerere Veränderungen. Zunächst ist das pericapsuläre Gewebe von reichlicher Ödemflüssigkeit, dem Blut und sehr viele Bacillen beigemengt sind, durchsetzt, desgleichen die Kapsel an vielen Stellen. Auch die Rindenschichte der Lymphdrüse ist von dieser zum Theile fein granulirt, zum Theile feinfädig oder ganz homogen geronnenen Ödemflüssigkeit durchtränkt, die zelligen Elemente der Sinus sind in derselben wie aufgeschwemmt und dadurch die Sinus selbst noch stärker erweitert, manche ganz vollgefüllt mit Bacillen. Die Follikel und Markstrahlen zum grössten Theile erhalten. Überall geradezu massenhafte Pestbacillen, die häufig intracellulär liegen.

6. Schnitte durch den Ductus thoracicus zeigen, dass derselbe collabirt ist und wenig homogen geronnene Massen enthält. Dagegen sind zwei kleine Lymphgefässe seiner Umgebung ganz vollgefüllt mit Pestbacillen und polynucleären Leukocyten. Ihre Wand nicht besonders verändert.

Digitized by Google

7. Die Milz von Blut und sehr reichlichen polynucleären Leukocyten infiltrirt, eine bestimmte Structur nicht mehr zu erkennen. Die Follikel sehr klein, häufig durchsetzt von homogenen Balken oder Klumpen, die wie Gerinsel aussehen. Die Trabekel sehr breit, ihre Kerne erhalten, grösser und blässer, besonders auf den Querschnitten bestehen sie ebenfalls aus homogenen, stark glänzenden Schollen, Klumpen oder Balken.

Auf mit Methylenblau gefärbten Schnitten ist das Milzgewebe dicht von Pestbacillen infiltrirt, die vielfach intracellulär liegen, meist die Form plumper Diplobacillen haben. Andere Bacterien nicht aufzufinden.

8. Eingefallene Blase von der Innenfläche des rechten Unterschenkels (vergl. Tafel X, Fig. 1). Das Oberflächenephitel im Centrum der Blase abgehoben, die Schichten der Verhornung intact, die Basalzellenschichte und der grösste Theil des Stratum lucidum sind zum Theile in ein homogenes Netz- oder Balkenwerk umgewandelt, das grössere Lücken begrenzt, zum Theile sind innerhalb grob granulirter Massen noch blasse Zellkerne zu erkennen, oder das braune Pigment der Basalzellen.

Das eigentliche Lumen der Blase oder der ebengenannten Lücken im Epithel leer.

Ähnliche derartige Lücken finden sich im Epithel an der Peripherie der Blase, das noch im Zusammenhange mit dem Corium ist, und sind stellenweise fächerartig durch ausgezogene, homogen aussehende Epithelien abgegrenzt (ähnlich wie bei Variola).

Die Coriumpapillen ragen dort, wo das Epithel zur Blasenbildung abgehoben ist, vollständig ihres Epithelüberzuges entblösst, isolirt vor und sind bläulichviolett gefärbt, indem sie vollständig von Pestbacillen infiltrirt sind.

Nur wenige mit Eosin gefärbte, granulirte Gewebsreste und die Gefässschlingen sind hie und da erhalten. Die erweiterten Spalten der tieferen Schichten des Corium, des subcutanen Binde- und Fettgewebes von zusammenhängenden, enormen Massen von Pestbacillen infiltrirt, denen nur spärliche polynucleäre Leukocyten beigemengt sind. Nirgends Hämorrhagien, nirgends grössere Ansammlungen von Leukocyten.

Auch die Schweissdrüsen von einem dichten Mantel von Bacillen umgeben.

Auf mit Methylenblau gefärbten Schnitten erweisen sich die Bacillenmassen überall als bestehend aus Pestbacillen, die sowohl die Form von Diplobacillen, als auch sehr reichlich die runde, manchmal ganz bläschenähnliche Form haben.

An der Peripherie der Hautblase, wo das Oberflächenephitel mit dem Corium noch im Zusammenhange ist, sieht man grosse Schwärme oder Colonnen zwischen den unveränderten Epithelzellen liegen, und zwar bis an das Stratum corneum. In den kernlosen Lamellen desselben sind keine aufzufinden.

Dort wo das Epithel bei der Blasenbildung abgehoben wurde, liegen sie massenhaft, sowohl in den Lücken als zwischen den Epithelzellen, als auch der Oberfläche in Form von Häufchen aufgelagert, nicht aber zwischen den Hornlamellen.

9. Leber. Die Leberepithelien zeigen das gewöhnliche Bild trüber Schwellung bei erhaltenen, blass tingirten, grossen Kernen. An einer Stelle findet sich ein scharf umschriebener, runder Herd von der Durchschnittsgrösse eines miliaren Tuberkels, der sich in seiner Hauptmasse mit Hämatoxylin bläulichviolett färbt. In seinem Centrum finden sich zerstreut kurze Balken ganz homogener und kernloser Leberzellen, die vielfach zu ebenso aussehenden Bröckeln zerfallen sind. Dazwischen ausserordentlich spärliche Leukocyten, die etwas reichlicher an der Grenze des ganz intacten Lebergewebes liegen, oder auch sehr spärliche ausgetretene, rothe Blutkörperchen. Nach Färbung mit Methylenblau sieht man, dass dieser Herd fast nur aus Pestbacillen besteht, die an der Peripherie viel reichlicher liegen als im Centrum. Auch in den Capillaren überall zahlreiche Pestbacillen.

10. Herz. Die einzelnen Muskelfasern schmal, zeigen manchmal eine undeutliche Querstreifung, und das Protoplasma sieht etwas granulirt aus.

Dem Endocard sind einige grössere Gerinsel aufgelagert, die vorwiegend aus polynucleären Leukocyten und zwischen diesen aus fein granulirten Massen bestehen. Auch zahlreiche eosinophile Zellen

Digitized by Google

finden sich. Nach Methylenblaufärbung sieht man zwischen den Leukocyten zahllose Pestbacillen extracellulär gelagert.

11. Die Magenschleimhaut vielfach von Blutungen durchsetzt, die das interstitielle Gewebe zwischen den Schläuchen zerstören und vielfach confluiren. An einigen Stellen sieht man ungefähr in der Mitte der Schleimhautdicke kleinste Herde, in deren Bereich die Zellkerne sich nicht oder nur ganz schattenhaft färben, oder in feine blaue Körnchen zerfallen sind, und welche Herde von rothen Blutkörperchen und Leukocyten eingefasst sind. Im Bereiche derselben finden sich zahlreiche äusserst blass gefärbte, theils kugelige, theils stäbchenförmige und zu Zweien gelagerte, plumpe Pestbacillen Ebensolche auch im Bereiche der Blutungen und innerhalb der Blutgefässe reichlich auffindbar.

Epikrise.

Reine Pestinfection. Nach der Grösse der Lymphdrüsentumoren (sowohl der oberflächlichen wie der tiefen) in der rechten Inguinalgegend, nach der starken Ausbildung des Ödems in ihrer Umgebung und nach den Blutungen in der Wand der Vena femoralis und iliaca dextra, ist es zweifellos, dass es sich hier um den primären Bubo handelt. Von ihm aus zieht sich eine Kette stark vergrösserter, rechtsseitiger, retroperitonealer Lymphdrüsen nach aufwärts. Auffallend ist das fast vollständige Fehlen der Blutungen innerhalb aller Bubonen und das makroskopische Bild derselben, indem sie auf der Schnittfläche gleichmässig lichtgelb erscheinen und einen fadenziehenden, fast schleimigen Saft geben. Dem entspricht mikroskopisch ein geradezu colossaler Reichthum an Pestbacillen, eine wahre Reincultur derselben, ohne dass die Gewebsveränderung eine dementsprechend schwere wäre, ein Umstand, der entweder aus verminderter Virulenz der Bacillen, oder aus hoher Widerstandsfähigkeit der Gewebe zu erklären ist.

Dasselbe tritt evident mikroskopisch bei der Hautblase vom rechten Unterschenkel zu Tage, wo die histologischen Veränderungen minimale sind, im Gegensatze zu dem enormen Reichthume an Pestbacillen.

Bei derselben ist es schwer zu entscheiden, ob dieselbe als Primäraffect oder als secundär metastatisch zu betrachten ist.

Sicher ist nach dem mikroskopischen Befunde die vergrösserte Lymphdrüse der rechten Poplitea metastatisch auf dem Wege der Blutbahn inficirt worden und es ist nach Allem sehr wahrscheinlich, dass auch obgenannte Hautaffection als secundär entstanden aufzufassen ist, zumal es sich um siebentägige Krankheitsdauer handelt, nach welcher Zeit doch jedenfalls ein ausgebreiteter Carbunkel zu erwarten wäre.

Bemerkenswerth sind die metastatischen Pestherde in der Leber und der Magenschleimhaut, die der Hauptsache nach aus Bacilleninfiltration mit einfacher Zellnekrose bestehen.

Blutungen finden sich nur spärlich in den Schädeldecken und im Pericard, ebenso spärlich in der Dickdarmschleimhaut, reichlich in der des Magens, dagegen ist die Vergrösserung und Schwellung der Lymphdrüsen fast eine allgemeine zu nennen, indem sie die inguinalen, retroperitonealen, mesenterialen, axillaren die hinteren mediastinalen und jene in beiden Submaxillarregionen betreffen.

Fall 36/XXXIX.

Sonoo Rana, 28jähriger Hindu von unbekannter Beschäftigung, wurde am 2. April, am II. Krankheitstage, um 11 Uhr Vormittags ins Spital aufgenommen und starb um 1 Uhr Nachmittags desselben Tages.

Section um 5 Uhr 30 Minuten, $4^1/_2$ Stunden post mortem.

Männliches Cadaver, 153 *cm* lang, von gracilem Knochenbau, ziemlich schlecht genährt. Todtenstarre namentlich an den unteren Extremitäten stark ausgeprägt, Todtenflecke besonders an der hinteren Seite gut entwickelt.

Hornhäute leicht getrübt, Schleimhaut der Lippen und Conjunctiven blutleer. Die Zähne gut erhalten nur der obere äussere Schneidezahn fehlend.

Hals schlank, längs der Gefässe keine Drüsen tastbar. Thorax lang, proportionirt, gut gewölbt.

Digitized by Google

In beiden Axillen etwas vergrösserte, verschiebliche, ziemlich feste Drüsen tastbar, an beiden Vorderarmen je sechs Impfnarben.

Abdomen etwas unter dem Niveau des Thorax.

Die Haut in der linken Leistengegend etwas verdickt, durch dieselbe einige Drüsen undeutlich fühlbar.

Die rechte Leistengegend stark prominent. Die Haut daselbst mächtig verdickt, nicht abhebbar, vorgewölbt durch ein fast faustgrosses Paquet vereinigter Drüsen.

Scrotum und Penis mächtig ödematös geschwollen.

An den unteren Extremitäten keine Ödeme.

Am Fussrücken der rechten unteren Extremität eine vertrocknete, circa linsengrosse Excoriation. Eine gleiche ebenso beschaffene an der Innenseite des linken Fusses etwas unterhalb des Malleolus und am Rücken des linken kleinen Fingers, entsprechend den beiden Phalangealgelenken, je eine rundliche, linsengrosse Excoriation.

Die weichen Schädeldecken fett- und blutarm. Das Schädeldach asymmetrisch, indem der rechte Scheitelbeinhöcker stärker prominent ist. Der Längsdurchmesser beträgt 16 *cm*, der quere 13 *cm* und die Peripherie 47 *cm*, Schädelknochen bis 5 *mm* dick, Diploe überall vorhanden, Tabula interna glatt.

Im oberen Sichelblutleiter geringe Mengen von Fibringerinsel. Dura mater gespannt, nicht verdickt, blutarm, glatt, glänzend. Die Meningen an der Gehirnbasis zart, Gefässe enge, zartwandig, Meningen an der Convexität zart. Rinde gleichmässig breit, blassgrau, die weisse Marksubstanz ziemlich fest, von spärlichen Blutpunkten durchsetzt, Ventrikel nicht erweitert, ihr Ependym zart und glatt; Stammganglien, Kleinhirn, Pons und Medulla ohne pathologische Veränderungen.

Die Lymphdrüsen längs der Gefässe am Halse nicht vergrössert, auf ihrem Durchschnitte gelblichweiss.

Schilddrüse klein, gekörnt, gelblich, colloid.

Die Follikel am Zungengrunde etwas vergrössert, derb; beide Tonsillen ebenfalls leicht vergrössert, auf ihrem Durchschnitte etwas succulenter. Schleimhaut des Pharynx trübe geröthet, die des Larynx und des oberen Theiles der Trachea blutarm.

Zwerchfellstand beiderseits am unteren Rande der vierten Rippe.

Linke Lunge allenthalben frei, der Pleuraüberzug zart, glänzend, die Lunge völlig lufthältig, auf ihrem Durchschnitte sehr blutreich. Denselben Befund zeigt die rechte Lunge.

Herzbeutel zart, in demselben geringe Mengen klarer Flüssigkeit. Herz nicht vergrössert, spärlich mit Fett bewachsen; linker Ventrikel contrahirt, rechter schlaff. Am Epicard des linken Ventrikels und Vorhofes vereinzelte Blutaustritte. Alle Klappenapparate zart und schlussfähig. Myocard braunroth, ziemlich fest.

Leber leicht vergrössert, die vorderen Ränder des linken Lappens scharf, des rechten stumpf; Kapsel zart, Oberfläche glatt und glänzend. Das Leberparenchym stellenweise stärker gelblich gefärbt und daselbst die acinöse Structur undeutlich; an anderen Partien stärker blutreich, brüchig.

Gallenblase prall gefüllt mit dickflüssiger, dunkler Galle.

Milz 14 *cm* lang, 10 *cm* breit, 4 *cm* hoch. Ihr Kapselüberzug zart, Pulpa weicher, leicht abstreifbar, wie feinst chagrinirt, blutreicher, Trabekel deutlich sichtbar.

Beide Nebennieren etwas blutreicher.

Nieren etwas vergrössert, plumper, ihre Kapsel leicht abziehbar, Oberfläche glatt, Rinde etwas breiter, gelb gestreift, Glomeruli deutlich vorspringend, von der Marksubstanz gut abgegrenzt.

Harnblase prall gefüllt mit klarem Urin, ihre Schleimhaut blutarm.

Das retroperitoneale Bindegewebe ist mächtig ödematös geschwollen. Die Lymphdrüsen entlang der Gefässe sind vergrössert, bis über bohnengross, isolirt, auf ihrem Durchschnitte succulent, theils gelblichsulzig, theils blutreicher. An der linken Seite der Aorta zeigt eine Lymphdrüse eine Länge von 7 *cm*, auf ihrem Durchschnitte erscheint diese glatt, blutarm, jedoch succulenter, gelblich. Die Intima der Vena femoralis, iliaca und cava inferior zeigt keine Veränderung.

Digitized by Google

Die erwähnte Vorwölbung in der rechten Inguinalgegend zeigt auf ihrem Durchschnitte ein Conglomerat von Drüsen, das sowohl die oberflächlichen als auch die tiefen inguinalen betrifft. Diese Drüsen sind zum Theile wenig verändert; so die unter dem Poupart'schen Bande gelegenen oberflächlichen inguinalen Drüsen, die wohl leicht vergrössert erscheinen, jedoch nicht besonders blutreich und wenig succulent sind. Die oberhalb des Poupart'schen Bandes gelegenen oberflächlichen und die tiefen inguinalen Lymphdrüsen sind stark geschwollen, zum Theile derb, zum Theile weicher, auf ihrem Durchschnitte succulent, blutreich, manche hämorrhagisch infiltrirt. Das Bindegewebe zwischen den Drüsen ist infiltrirt, ödematös. Getrennt von den zu einem Paquet vereinigten tiefen inguinalen Drüsen steht die mächtig geschwollene Drüse am inneren Schenkelringe, die über wallnussgross und weich anzufühlen ist, auf dem Durchschnitte das Parenchym beinahe hervorquellen lässt und rothe und gelbe Sprenkelung zeigt.

Die Infiltration des succulenten Bindegewebes erstreckt sich auch über die nächste Umgebung dieses Drüsenpaquetes hinaus und zwar entlang des Poupart'schen Bandes aufwärts bis an den unteren Rand des Musculus latissimus dorsi.

Die Lymphdrüsen der rechten Leistengegend sind wenig verändert, die oberflächlichen fast gar nicht vergrössert, auf ihrem Durchschnitte wenig blutreich, gelblich, jedoch succulenter. Grösser erscheinen die tiefen inguinalen rechterseits, zeigen sonst aber im Allgemeinen denselben Befund. Wohl aber erscheint das subcutane Bindegewebe in der Umgebung der rechten inguinalen Lymphdrüsen ziemlich stark ödematös, gelblich, sulzig.

Ebenso stark ödematös erscheint das Bindegewebe des Scrotum und des Penis.

Der Magen ist fast leer, seine Schleimhaut zeigt stark ausgesprochenes État mamellonné. Duodenum, Jejunum und Ileum enthalten geringe Mengen gallig gefärbter Chymusmassen, ihre Schleimhaut ist blutleer und ohne Veränderungen. Im Dickdarm finden sich geringe Mengen dünnflüssiger, grünlichgelb gefärbter Faeces; Schleimhaut desselben fast blutleer, ohne Veränderung.

Die mesenterialen Lymphdrüsen etwa bohnengross, derb, auf ihrem Durchschnitte blutleer, gelblich, etwas succulent.

Die Lymphdrüsen in beiden Achselgruben sind vergrössert, auf dem Durchschnitte succulenter und blutreicher, zumal die der linken Seite.

Die Fossa poplitea rechterseits zeigt nichts Abnormes.

Die Synovia beider Kniegelenke ist etwas stärker injicirt.

Schleimhaut des Oesophagus blass.

Die bronchialen Lymphdrüsen sind nicht vergrössert, stark anthracotisch.

Die Schleimhaut der Bronchien zeigt keine Veränderung.

Bacteriologischer Befund.

1. Aussaaten aus der Galle bleiben steril.

2. In Deckglaspräparaten aus der Milz finden sich Pestbacillen in mässig reichlicher Menge, meist einzeln liegend, von länglicher Form, theils gut und bipolar gefärbt, theils schlecht tingirt.

In den Aussaaten finden sich ausschliesslich Pestcolonien in mässig reichlicher Menge.

3. Die Aussaaten aus dem Harn bleiben steril.

4. Deckglaspräparate aus einer tiefen inguinalen Drüse der linken Seite (primärer Bubo) zeigen reichlich Pestbacillen in allen Formen und Grössen von ovalen, gut und bipolar gefärbten bis zu schattenhaft aussehenden, grösseren Gebilden.

In den Aussaaten finden sich reichlich Colonien des Pestbacillus und einige wenige Colonien von Bacillen der Coligruppe.

Histologischer Befund.

1. Schnitte durch eine oberflächliche und tiefe inguinale Lymphdrüse (beide olivengross) der linken Seite zeigen die gewöhnlichen dem primären Bubo zukommenden Veränderungen.

Digitized by Google

Im Centrum bereits vorgeschrittener Zerfall des Gewebes und zwar sieht man die Kerne der Leukocyten in zahlreiche, verschieden grosse und verschieden geformte Körnchen zerfallen, sowohl bei erhaltenem Zellleib als auch frei, oder die Kerne sind gross, blassblau gefärbt, nicht scharf contourirt, so dass sie den ganzen Zellleib einzunehmen scheinen, oder man sieht nur mehr blass mit Eosin gefärbte Zellleiber. Vom adenoiden Gewebe überhaupt nichts mehr erhalten. Die Gefässe zeigen die gewöhnlichen Veränderungen, sie sind oft innerhalb von grossen und zahlreichen Hämorrhagien oder innerhalb enormer, zusammenhängender Pestbacillenmassen isolirt in ihrer Form erhalten. Die Kapsel nicht abzugrenzen, indem sich dieselben Veränderungen in das umgebende Bindegewebe fortsetzen. Auf den Schnitten durch die oberflächliche inguinale Lymphdrüse ist das sie bedeckende, subcutane Bindegewebe dicht von polynucleären Leukocyten und enormen Pestbacillenmassen wie bei einer Phlegmone infiltrirt, das Corium von homogen geronnener Ödemflüssigkeit auseinandergeworfen.

Auf mit Methylenblau gefärbten Schnitten sieht man in den nekrotisch zerfallenen, ganz centralen Antheilen der Drüsen äusserst spärliche Pestbacillen, dagegen unmittelbar peripheriewärts von denselben enorme, dichtgedrängte Massen typischer Pestbacillen (vorwiegend Diplobacillen von plumper, ovaler Form).

Sie sind sehr häufig intracellulär gelagert. Auf Schnitten durch die oberflächliche inguinale Lymphdrüse ist ein kleiner Rindenantheil einer noch in ihrer Form erhaltenen benachbarten Lymphdrüse vorhanden. In den Randsinus derselben sieht man nun die ausserordentlich grossen Sinuszellen derselben ganz vollgefüllt mit Pestbacillen. Ferner ist nicht nur das subcutane Bindegewebe ganz dicht von Pestbacillen infiltrirt, auch das Corium mit seinen Papillen. Auch zwischen die tieferen Schichten des Epithels sind sie stellenweise eingedrungen.

2. Oberflächliche inguinale Lymphdrüse der rechten Seite. Die Sinus stark erweitert, viele von ihnen mit homogen geronnener Ödemflüssigkeit erfüllt, welche auch das die Drüse umgebende Bindegewebe durchsetzt; das Parenchym blutarm, die Sinuszellen und ihre Kerne sehr gross. Das Bindegewebe der Umgebung ödematös. Pestbacillen ausschliesslich in den Sinus, und zwar mässig reichlich und vorwiegend intracellulär, in den eben erwähnten Zellen eingeschlossen.

3. Schnitte durch das ödematöse Scrotum zeigen das gesammte subcutane Bindegewebe bis ans Corium von homogen geronnener Ödemflüssigkeit durchsetzt, die einzelnen Bindegewebsbündel dadurch wie auseinandergeworfen. Wenige Leukocyten um die erweiterten Gefässe gruppirt. Überall ziemlich gleichmässig vertheilt Pestbacillen nachweisbar.

4. Retroperitoneale Lymphdrüse (längs der Aorta abdominalis gelagert). Die Sinus so stark erweitert, dass die Markstrahlen zwischen ihnen als schmale Streifen adenoiden Gewebes verlaufen, und die Follikel ganz klein erscheinen. Sie enthalten entweder sehr dicht gedrängte Bacillenmassen, denen wenige Leukocyten beigemengt sind, oder die Bacillen liegen mehr schütter, indem sie gleichsam in homogen geronnenem Serum suspendirt sind. Dasselbe durchdringt auch das umgebende Fett- und Bindegewebe.

Die genannten Bacillenmassen bestehen aus typischen Pestbacillen in Reincultur, die auch bereits vielfach das noch erhaltene adenoide Gewebe durchsetzen, ebenso wie die Kapsel und das Bindegewebe der Umgebung.

5. Eine bohnengrosse, mesenteriale Lymphdrüse ergibt im Wesentlichen denselben histologischen Befund wie die untersuchte oberflächliche inguinale Lymphdrüse von links. Kapsel und Umgebung vollständig intact. Innerhalb der Sinuszellen spärliche blassgefärbte und mehr rundliche Pestbacillen auffindbar.

6. Axillare Lymphdrüsen von links (Gruppe von zwei kleinbohnengrossen Lymphdrüsen). An denselben fällt die gleichmässig ausgebreitete, hochgradige Hyperämie auf, während der sonstige Befund von dem vorstehenden nicht abweicht. Im Blute der erweiterten Gefässe spärliche Pestbacillen, keine in den Sinus nachweisbar.

Digitized by Google

7. Milz. Der histologische Befund weicht in nichts von dem gewöhnlichen ab. Herde von zerfallendem Gewebe fehlen. Hämorrhagien (respective hämorrhagische Infiltration) sind reichlich. Pestbacillen finden sich meist intracellulär innerhalb von Pulpazellen oder polynucleären Leukocyten, sind im Ganzen mässig reichlich.

8. Leber. Die Leberepithelien zeigen die Veränderungen hochgradiger parenchymatöser Degeneration. In den Capillaren sind die polynucleären Leukocyten ziemlich beträchtlich vermehrt, sie durchsetzen stellenweise auch die Wand grösserer Gefässe und dringen in die Spalten des Bindegewebes der Glisson'schen Kapsel ein. Im Blute der Capillaren sind Pestbacillen ziemlich reichlich. Sie liegen sowohl extracellulär, als auch häufig eingeschlossen in Leukocyten und in Endothelzellen, die sehr gross sind und einen sehr grossen Kern besitzen.

9. Niere. Dieselbe ist ziemlich stark hyperämisch, indem besonders die Capillaren zwischen den gewundenen Harnkanälchen der Rinde stark erweitert sind. Das Epithel zeigt exquisit die Veränderungen starker parenchymatöser und stellenweise auch fettiger Degeneration. Sonst nichts Besonderes. Auch die Glomeruli hyperämisch. Im Blute der Gefässe recht spärliche Pestbacillen vorhanden.

10. Herz. Ausser reichlicher Fragmentirung der Muskelfasern zeigen letztere ganz allgemein eine grosse Undeutlichkeit ihrer Querstreifung, manche sind geradezu homogen und stärker mit Eosin färbbar. An den Kernen nichts Besonderes zu erkennen.

Epikrise.

Der primäre Bubo betrifft den grösseren Theil der oberflächlichen und tiefen inguinalen Lymphdrüsen der linken Seite, am stärksten die tiefe inguinale Lymphdrüse am inneren Schenkelring. Besonders reichlich ist das Ödem der Umgebung entwickelt, das sich weit hinauf in das retroperitoneale Gewebe (entlang den Ketten der regionär metastatisch geschwollenen Lymphdrüsen), in die Haut des äusseren Genitales, sogar bis in die rechte Inguinalgegend fortsetzt.

Ausser den genannten zeigen die Lymphdrüsen der rechten Inguinalgegend, die Tonsillen und Follikel am Zungengrunde nur ganz leichte Hyperämie und Schwellung, eine etwas hochgradigere die Lymphdrüsen beider Axillae. Blutungen fehlen, abgesehen von den im Bereiche des primären Bubo vorhandenen und einigen Ecchymosen des Epicards. Auch die grossen Venenstämme dieser Gegend sind frei. Die im primären Bubo ausserordentlich reichlichen Pestbacillen durchsetzen in Form dichter Rasen weithin die Umgebung der inficirten Lymphdrüsen und dringen zwischen die Epithelien des sonst intacten Rete Malpighii ein. Sie liegen sehr häufig intracellulär. In Milz und Blut sind sie spärlich.

Fall 37/XLI.

Khuman Sunih, 26jähriger Hindu, wurde am 13. April um 3 Uhr Nachmittags in das Wari Bunderspital aufgenommen und starb am 14. April um 3 Uhr 15 Minuten Früh.

Die Leiche wurde ins Arthur Road Spital gebracht und die Section daselbst am 14. April um 9 Uhr 30 Minuten (6 Stunden post mortem) vorgenommen.

Männliches Cadaver, 151 *cm* lang, von gracilem Knochenbau, schlecht entwickelter Musculatur, schlecht genährt; Todtenstarre gut entwickelt, Todtenflecke nicht deutlich wahrnehmbar.

Das Gesicht bedeckt mit zahlreichen vertrockneten, unregelmässig geformten, schwarzroten Excoriationen; beide Augenlider blutig suffundirt, Oberlippe bedeckt mit schwarzrothen Blutkrusten, geschwollen, ebenso die Unterlippe.

Beide Conjunctiven lebhaft blutroth suffundirt, sehr stark geschwollen, zum Theile gelblich-sulzig; Hornhäute trübe, Pupillen weit, Mund- und Lippenschleimhaut mit missfärbigen, abstreifbaren, dicklichen Massen belegt.

In den Gruben des Halses und in beiden Axillen keine Lymphdrüsen tastbar. In beiden Ellbogengegenden, am rechten Dorsum manus, an der linken Palma reichliche vertrocknete Excoriationen.

Digitized by Google

Hals lang, schlank.

Thorax von entsprechenden Dimensionen, symmetrisch, gut gewölbt; Abdomen etwas unter dem Niveau des Thorax. Bauchdecken schlaff.

Am äusseren Genitale nichts Auffallendes.

In der rechten Leistengegend unter dem Poupart'schen Bande ein harter, länglicher, ungefähr taubeneigrosser, gegen die Umgebung nicht gut abgrenzbarer, etwas prominenter Tumor palpabel, über dem die Haut sich derb und dick anfühlt und weniger leicht in Falten abhebbar ist.

An beiden Knieen reichlich vertrocknete Excoriationen, in beiden Kniekehlen Drüsen nicht tastbar, an den unteren Extremitäten keine Ödeme.

Schädeldecken fettreich, blutreich, beide Temporalmuskel und das sie umgebende Bindegewebe sehr stark ödematös und durchsetzt von zahlreichen confluirenden, frischen Hämorrhagien.

Schädeldach länglich-oval, symmetrisch; der Längsdurchmesser beträgt 19 *cm*, der quere 12 *cm* und die Peripherie 51 *cm*; Schädelknochen bis 6 *mm* dick, Spongiosa erhalten, blutreich, Tabula interna glatt, Furchen und Gruben seicht.

Im Sichelblutleiter reichliche Cruormassen. Dura mater gut gespannt, glatt, glänzend, durchscheinend.

Die inneren Meningen zart, gut injicirt, Gefässe zartwandig, enge, Rinde gleichmässig breit, das weisse Marklager von reichlichen Blutpunkten durchsetzt, weicher. Ventrikel enge, ihr Ependym zart. Kleinhirn, Pons und Medulla etwas weicher, ebenso die Stammganglien.

Dura mater der Schädelbasis, besonders in der vorderen Schädelgrube von einer dünnen Schichte frisch geronnenen Blutes bedeckt.

Im Pectoralis major bis an die Mittellinie reichend frische, schwarzrothe Blutaustritte, auch am Periost der zweiten Rippe rechts.

Die Lymphdrüsen längs der grossen Halsgefässe vergrössert, über bohnengross, dunkelblutroth, auf dem Durchschnitte sehr saftig und vorquellend. Auch einige Lymphdrüsen in beiden Submaxillargruben ebenso verändert.

Zunge mit missfärbigem, fuliginösen Belag bedeckt. Schleimhaut des Gaumens und Pharynx grauroth; rechte Tonsille vergrössert, stärker prominent, auf dem Durchschnitte gelblich-röthlich gefleckt, sehr saftig.

Schleimhaut des Larynx und der Trachea gelblich und mit schwärzlich gesprenkeltem Schleim bedeckt, in der Trachea missfärbige Flüssigkeit, Schleimhaut des Ösophagus blassgrau.

Linke Lunge fast vollständig frei, ihr Pleuraraum leer, an der Pleura diaphragmatica ein Paar Blutaustritte. Der pleurale Überzug des Unterlappens an einer thalergrossen Stelle von reichlichen Ecchymosen bedeckt, sonst glatt, glänzend.

Die Lunge selbst vollständig lufthältig, blutreich.

Ductus thoracicus nicht erweitert.

Rechte Lunge vollständig frei, ihr Pleuraraum leer, an der Pleura spärliche Ecchymosen; sonst derselbe Befund wie links.

Im Herzbeutel ein Esslöffel voll klaren, gelben Serums; an seiner Innenfläche Gruppen von kleinsten Ecchymosen, an dem fettarmen Epicard allenthalben sehr zahlreiche bis linsengrosse Ecchymosen, das linke Herzohr ist übersäet von solchen. Auch am Anfangstück der Vena cava superior finden sich solche.

Alle Klappenapparate zart, schlussfähig, Myocard gelblich, am Septum ventriculi einen Querfinger unterhalb der mittleren Pulmonalklappe eine linsengrosse Blutung.

Die bronchialen Lymphdrüsen stark anthracotisch, Schleimhaut der grossen Bronchien geröthet, mit grünlichem Schleim bedeckt.

Leber etwas vergrössert, ihre vorderen Ränder etwas stumpfer, Oberfläche glatt, Kapsel glänzend, hauptsächlich zu beiden Seiten des Ligamentum suspensorium hepatis übersäet von zahllosen, theils punktförmigen, theils bis zu kreuzergrossen, confluirenden Blutaustritten. Ebensogrosse finden sich auch in der Mitte des rechten Lappens, nahe an seinem vorderen Rande, bedeckt von älteren Bindegewebsmembranen.

Digitized by Google

Gallenblase prall mit Galle gefüllt, auch an der unteren Fläche der Leber ebensolche zahllose in der Kapsel sitzende Blutaustritte. Auf dem Durchschnitte erscheint die Leber sehr blutreich, ihre Läppchenzeichnung etwas weniger deutlich, von gelblichbrauner Farbe.

Milz plump, gross, auf dem Durchschnitte $14^1/_2$ *cm* lang, 5 *cm* dick, weich, etwas vorquellend, die Schnittfläche wie feinst chagrinirt, die Follikel stellenweise stecknadelkopfgross, deutlich sichtbar, grobes Stroma vermehrt, Pulpa ziemlich leicht ausstreifbar.

Pankreas blassgelblich, derb, gekörnt.

Am Hilus der Milz bis erbsengrosse, dunkelblutrothe Lymphdrüsen.

Das Bindegewebe um beide Nieren ziemlich reichlich von gelblichem Serum durchfeuchtet.

Beide Nebennieren blutreich.

Die Nieren plump, schlaff, ihre Rinde gelblich-röthlich gestreift, etwas vorquellend, von den blutrothen Pyramiden scharf abgesetzt, Glomeruli prominent, als rothe Pünktchen gut sichtbar; in der Schleimhaut des Nierenbeckens theils kleinere, bis hanfkorngrosse Blutaustritte, theils erscheinen die Kelche dunkelschwarzroth infiltrirt, indem eine starre hämorrhagische Infiltration das Fettgewebe des Nierenbeckens fast vollständig durchsetzt, so dass die Papillen der Pyramiden von diesem schwarzrothen Infiltrate scharf begrenzt erscheinen. Kapsel leicht abziehbar, Oberfläche glatt.

Ebenso zieht sich eine sulzig-hämorrhagische Infiltration längs der Ureteren nach abwärts, längs des Ileopsoas immer mehr und mehr zunehmend, bis in die rechte Inguinalgegend sich fortsetzend. Das Peritoneum dieser Gegend von Blutungen durchsetzt und bedeckt von reichlichen gelblichen, leicht abziehbaren Fibrinmembranen. Die ganze Gegend wie vorgewölbt. Diese hämorrhagische Infiltration scheidet so die sehr derben, zu einer Kette vereinigten Lymphdrüsen längs der rechten Vasa iliaca ein, die auf dem Durchschnitte sehr stark prominent sind, fast vollständig schwarzroth infiltrirt und deutlich gekörnt erscheinen. In dasselbe starre hämorrhagische Exsudat gehüllt erscheinen die tiefen hypogastrischen und die sacralen Lymphdrüsen.

Harnblase enthält geringe Mengen leicht blutig gefärbten Harns; ihre Schleimhaut stark geschwollen und gelockert, übersäet von kleinen, punktförmigen Blutaustritten. Das sie umgebende Bindegewebe sulzig-blutig infiltrirt.

Die oberflächlichen und die tiefen inguinalen Lymphdrüsen der rechten Seite ebenfalls vollständig hämorrhagisch, schwarzroth infiltrirt, zu einem fast hühnereigrossen Paquet vereinigt, von der ebenso infiltrirten Umgebung nicht gut abgrenzbar, die einzelnen stellenweise in ihrem Centrum mehr gelblichroth und morscher. Die Intima der rechten Vena femoralis, iliaca und der Vena cava inferior bis ungefähr zwei Querfinger unterhalb der Leber schwarzroth blutig suffundirt.

Die retroperitonealen (lumbalen) Lymphdrüsen zu beiden Seiten der grossen Bauchgefässe zu kettenartigen Paqueten vereinigt, die einzelnen fast olivengross, von starrem, hämorrhagischen Infiltrat umscheidet.

Die oberflächlichen und die tiefen inguinalen Lymphdrüsen der linken Seite ebenfalls etwas vergrössert, grauroth, auf dem Durchschnitte saftig und etwas graugelb gesprenkelt.

Im Magen reichliche gallige, schleimige, mit schwarzbraunen Flocken untermengte Massen. Schleimhaut selbst stark verschleimt und geschwollen, übersäet von zahllosen bis hirsekorngrossen Blutungen.

Vom Pylorus aus ziehen sich streifenartig angeordnet bis zum Fundus Ketten von linsengrossen, frischen, hämorrhagischen, flachen Erosionen, welche alle überdies noch einen lebhaft rothen hämorrhagischen Hof besitzen.

Schleimhaut des Duodenum aufgelockert, gallig imbibirt.

Die mesenterialen Lymphdrüsen bis auf Bohnengrösse geschwollen, theils dunkelblutroth, theils mehr gelblich gesprenkelt, saftig.

Im Jejunum schleimige, gallige Inhaltsmassen, Schleimhaut stark verschleimt und von feinsten Blutungen bedeckt.

Im Ileum gallige und kaffeesatzähnliche Massen; seine Schleimhaut dünn.

Digitized by Google

Im Dickdarm gallig gefärbte, etwas geformte Fäcalien; die Schleimhaut übersäet von zahllosen bis hirsekorngrossen Blutaustritten, am stärksten am Colon ascendens.

In der rechten ebenso wie in der linken Axilla ungefähr kleinolivengrosse Lymphdrüsenpaquete, hart, am Durchschnitte dunkelblutroth und gelb gefleckt, stark vorquellend und saftig.

Bacteriologischer Befund.

1. Aussaaten aus der Galle ergeben 15 Colonien des Pestbacillus und 1 Colonie von Bacillen der Coligruppe.

2. In Deckglaspräparaten aus der Milz findet man reichlich Pestbacillen, einzeln liegend und als Diplobacillen, meist gut und bipolar gefärbt, seltener in blassgefärbten, rundlichen, bläschenartigen Formen. Vereinzelt sieht man auch Fäden einer sich gleichmässig stärker färbenden Bacillenart.

In den Aussaaten finden sich neben reichlichen Pestcolonien etwas weniger zahlreich Colonien von Bacillen der Coligruppe.

3. In Aussaaten aus dem Harn finden sich ausschliesslich Colonien eines gasbildenden Bacillus, der in Deckglaspräparaten dem Pestbacillus ähnlich sieht.

4. Präparate aus einer Lymphdrüse vom Bubo der rechten Leistengegend zeigen reichlich Pestbacillen, vorwiegend einzeln und extracellulär liegend, theils in gut und bipolar gefärbten, ovalen, theils in blass tingirten, ovalen und rundlichen Formen.

Die Aussaaten ergeben reichlich und ausschliesslich Colonien des Pestbacillus.

Histologischer Befund.

1. Oberflächliche über haselnussgrosse Lymphdrüse aus der rechten Leistengegend. Vom Parenchym ist nichts mehr erhalten, entweder ist dasselbe von Hämorrhagien zerstört, oder die Gewebszellen zeigen zum grössten Theile keine Kernfärbung mehr, indess ihr runder Leib mit Eosin sich noch färbt und abgrenzbar ist. Zwischen ihnen finden sich noch ganz erhaltene, oft recht spärliche ein- oder mehrkernige Zellen oder Zellen mit unregelmässig zerfallendem Kern und viele kleine, blaugefärbte Körnchen. Die Blutgefässe erweitert, mit Blut gefüllt und nicht weiter verändert. Die Kapsel stellenweise nur mehr andeutungsweise erhalten, indem sich noch einige homogene Bindegewebsbündel vorfinden. An anderen Stellen ist sie durch einen bläulichen Saum von Pestbacillen markirt; ihre Umgebung überall hämorrhagisch oder von Bacillenmassen infiltrirt.

Im Inneren der Lymphdrüse finden sich — bei Untersuchung von mit Methylenblau gefärbten Schnitten mittelst der Immersion — keine gut gefärbten Pestbacillen. Wohl aber sieht man sehr zahlreiche gleichmässige Rasen bildende Pestbacillenmassen, die sich ausserordentlich blass, nur schattenhaft färben und rundliche, verschieden grosse Form besitzen. Nur an der Peripherie der Lymphdrüse treten besser gefärbte, plump-stäbchenartige Formen auf und in der die Lymphdrüse umgebenden hämorrhagischen Zone finden sich ausserordentlich reichliche Diplobacillen von plump-ovaler Form und Andeutung einer bipolaren Färbung. Sie sind auch häufig intracellulär gelagert. Andere Bacterien nicht auffindbar.

2. Eine circa olivengrosse retroperitoneale Lymphdrüse mit einem Theile der Wand der Vena cava inferior zeigt fast alle Sinus wie mit Bacillenmassen injicirt. In der Umgebung derselben durchsetzen Blutungen das Binde- und adenoide Gewebe der Lymphdrüse, welch' letzteres überall erhalten ist. Die Kapsel überall gut abgrenzbar, nur an einigen Stellen von Blutungen und Pestbacillenmassen durchsetzt. Desgleichen ist das umgebende Fett- und Bindegewebe ganz gleichmässig hämorrhagisch infiltrirt. Wo die Blutungen geringer sind, finden sich dafür grosse Massen von Pestbacillen. Diese hämorrhagische Infiltration dringt auch in die Wand der Hohlvene ein. Die Bindegewebs- und Muskelbündel sind dadurch weit auseinander gedrängt, stellenweise homogen mit ganz blassen, grossen Kernen, und die Blutmassen sind infolge dessen vielfach nur von einfacher Endothelschichte überdeckt, die auch hie und da unterbrochen ist. Die Pestbacillen innerhalb der Lymphdrüse zeigen bald stärkere, bald schwächere Färbung und sowohl die Coccen- wie die Stäbchenform. Letztere bilden wohl auch kettenartige Fäden. Sie liegen häufig intra-

Digitized by Google

cellulär und enorm reichlich. Überall dringen sie in Schwärmen in das noch erhaltene adenoide Gewebe ein. Sie liegen auch innerhalb der Blutungen reichlich. Je weiter man aber peripherwärts kommt, umso spärlicher finden sie sich, so dass sie in der Venenwandblutung, sowohl einzeln wie zu kleineren Häufchen angeordnet, sehr spärlich nachweisbar sind.

3. Platte, mandelgrosse Lymphdrüse aus der rechten Axilla. Dieselbe zeigt in ausgezeichneter Weise bis auf die Capillaren ausgedehnte, gleichmässig verbreitete Hyperämie. Die sehr weiten Sinus weisen die grossen, epithelähnlichen Zellen auf und sind reich an rothen Blutkörperchen und polynucleären Leukocyten. In den erweiterten Gefässen und Capillaren ziemlich zahlreiche Pestbacillen, die häufig der Wand derselben angelagert sind und manchmal zweifellos innerhalb der Endothelzellen liegen.

Auch in der Umgebung der Gefässe, namentlich in den Sinus zahlreiche Häufchen von Pestbacillen.

4. Milz. Dieselbe ist ganz gleichmässig von Blut- und polynucleären Leukocyten infiltrirt, feinere Structurverhältnisse sind nicht mehr zu sehen. Die Pulpazellen zumeist isolirt, sehr gross, besitzen einen auffallend gelappten Kern, der manchmal rosettenähnliche Formen besitzt. An den Trabekeln nichts Auffallendes, die Follikel sehr klein. Über die ganzen Schnitte zerstreut finden sich kleinste, nekrosirende Herde, die sich in nichts von den bei früheren Fällen beschriebenen unterscheiden.

Bei starker Vergrösserung nach Methylenblaufärbung zeigt sich die Milz von enormen Pestbacillenmengen infiltrirt, die sich überall zwischen die einzelnen Zellen eindrängen und vielfach intracellulär liegen. Sie stellen vorwiegend gut gefärbte, plump-ovale Diplobacillen vor, manchmal tritt deutlich bipolare Färbung zu Tage (vergl. Tafel XIV, Fig. 3). Andere Bacterien nicht auffindbar.

5. Leber. Die Leberepithelien kaum verändert, nur ihre Grenzen stellenweise ganz undeutlich. Die Kerne überall von entsprechender Grösse und Färbbarkeit. In den Capillaren und Blutgefässen reichliche Pestbacillen, ausserdem lange, zu Fäden angeordnete, anthraxähnliche Bacillen (Saprophyten). Im Bindegewebe der die Leberoberfläche überziehenden Glisson'schen Kapsel zahlreiche kleine Blutungen, die oft confluiren. In denselben zahlreiche Pestbacillen nachweisbar.

6. Niere. Die Pyramiden hyperämisch, die Capillaren der Rinde nur stellenweise mit Blut gefüllt und erweitert. Die Epithelien, besonders der Rinde, gross, von unregelmässiger Form und stark granulirtem Protoplasma. Die Kerne gross, undeutlich, blass. In den Harnkanälchen häufig granulirte Gerinsel enthalten, auch zwischen Glomeruli und seiner Kapsel feinkörnig geronnene Massen. Einzelne Gefässschlingen derselben ausgefüllt von mehr homogenen und grobfädigen, mit Eosin stark gefärbten Massen, die Kerne der Endothelzellen solcher Capillaren grösser und blässer als andere. In den Capillaren und Gefässen sehr zahlreiche Pestbacillen.

7. Schnitte durch das linke Herzohr zeigen Blutungen im Epicard, welche an vielen Stellen das Bindegewebe desselben vollständig infiltriren und das epicardiale Epithel abheben. In denselben sind reichlich typische Pestbacillen vorhanden.

Epikrise.

In der rechten Leistengegend findet sich der primäre Bubo, der die oberflächlichen und tiefen inguinalen Lymphdrüsen betrifft und durch intensive hämorrhagische Infiltration seiner Umgebung ausgezeichnet ist, die sich retroperitoneal bis in die Nierengegend fortsetzt. In dieser Strecke sind alle Lymphdrüsengruppen (auch die hypogastrischen und sacralen) beträchtlich geschwollen, theils hämorrhagisch, theils medullar gelb und roth gesprenkelt, und an dem sie überziehenden Peritoneum finden sich frische, fibrinöse Entzündungsmembranen. Ferner zeigen mehr oder weniger hochgradige Veränderungen die linksseitigen oberflächlichen und tiefen inguinalen, die mesenterialen, die axillaren und die Halslymphdrüsen längs der grossen Gefässe, ferner die submaxillaren Lymphdrüsen und die rechte Tonsille.

Bacteriologisch und histologisch handelt es sich um Reininfection durch den Pesterreger, der sich im Blute aller Organe reichlich nachweisen lässt, besonders reichlich in der Milz, wo sich auch zahlreiche

Digitized by Google

nekrosirende Herde finden. Blutungen finden sich in der Conjunctiva, in beiden Temporalmuskeln, an der Dura mater der vorderen Schädelgrube, im Periost der zweiten Rippe (traumatisch??), in der Pleura, dem Peri- und Epicard, in der Leberkapsel und unter dem Peritoneum der Gallenblase, in der Schleimhaut des Nierenbeckens, der Harnblase, des Magens, Jejunum und Dickdarms.

In der Wand der dem primären Bubo zugehörigen Venen reichliche Blutungen.

Im Magen finden sich grössere, aus confluirenden Blutungen hervorgegangene Erosionen.

Fall 38/LI.

Bhania Kura,[1] 25jähriger Hindu, wurde ins Spital am 18. April, am II. Krankheitstage, um 2 Uhr Nachmittags aufgenommen und starb am 21. April, am V. Krankheitstage, um 3 Uhr 15 Minuten Früh.

Section am 21. April um 10 Uhr Vormittags, 7 Stunden post mortem.

Männliches Cadaver, 164 *cm* lang, von kräftigem Knochenbau und ziemlich guter Ernährung; Todtenflecke undeutlich, diffus an den abhängigen Partien, Todtenstarre vorhanden.

Hornhäute leicht trübe, Pupillen weit, gleich; Conjunctiven stärker injicirt und von einzelnen bis stecknadelknopfgrossen Blutungen durchsetzt.

Schleimhaut der Lippen cyanotisch, einzelne fast linsengrosse Blutungen zeigend.

Zähne gesund, alle erhalten.

Hals kräftig, kurz. Thorax breit, gut gewölbt. Abdomen etwas unter dem Niveau des Thorax, Bauchdecken ziemlich schlaff.

Am Abdomen, in der Mitte zwischen Processus xiphoideus und dem Nabel, in der Mittellinie zwei scharf begrenzte, ovoide, zarte, eingesunkene Narben.

Ähnliche in der Gegend des linken Hypochondriums.

In der rechten Leistengegend isolirte, glatte, harte, circa bohnengrosse Drüsen tastbar, in der linken ist die Haut verdickt, durch dieselbe ebenfalls isolirte, jedoch grössere Drüsen fühlbar. Am äusseren Genitale nichts Auffallendes.

Die Lymphdrüsen in beiden Achselhöhlen sind als derbe, über bohnengrosse Knoten zu tasten.

Zu beiden Seiten des Halses auch kleinere, verschiebliche, derbere Drüsen tastbar.

Im Gesichte und zwar im linken äusseren Augenwinkel, an der Stirne, oberhalb der Orbitalbögen und unterhalb des linken Nasenloches unregelmässig geformte, bis über linsengrosse, mit dunkelschwarzrother Kruste bedeckte Excoriationen.

Die weichen Schädeldecken fettarm, etwas blutreicher, ziemlich reichlich übersäet von kleinsten, etwa hanfkorngrossen Blutungen; im linken Musculus temporalis einzeln stehende und confluirende, schwarzrothe Blutaustritte.

Ebenso zeigt das Periost über dem rechten Scheitelbein Blutaustritte.

Schädeldach länglich oval, im Längsdurchmesser 19 *cm*, im queren 12 *cm* und in der Peripherie 52 *cm* messend, bis 7 *mm* dick. Diploe erhalten. Innenfläche glatt; Nähte erhalten.

Im oberen Sichelblutleiter geringe Mengen flüssigen Blutes. Dura mater gespannt, nicht verdickt, wenig blutreich, an der Aussen- und Innenfläche glatt und glänzend.

Die inneren Hirnhäute zart und glänzend, etwas feuchter, leicht blutig imbibirt. Rinde gleichmässig breit, grauröthlich, Marksubstanz von ziemlich zahlreichen Blutpunkten durchsetzt, feucht. Ventrikel nicht erweitert, leer, ihr Ependym zart; Stammganglien, Kleinhirn, Pons stärker feucht, sonst ohne Veränderung.

Zwerchfellstand am oberen Rande der vierten Rippe beiderseits.

Die Lymphdrüsen zu beiden Seiten der Halsgefässe linsen- bis bohnengross, dunkel, ziemlich derb, auf dem Durchschnitte succulent, reichlich dunkelrothen Saft gebend, von grösseren und kleineren Blutungen durchsetzt. Das sie umgebende Bindegewebe ebenfalls von zahlreichen Blutungen durchsetzt.

---

[1] Vergl. Krankengeschichte II. A. pag. 22.

Digitized by Google

Beide Tonsillen sehr stark vergrössert, prominent, an der Oberfläche zerklüftet, die rechte mit einem missfärbigen Belag bedeckt, beide saftreicher, partienweise stärker geröthet. Die rechte in ihren vorderen Antheilen hämorrhagisch infiltrirt; diese Infiltration erstreckt sich auch etwas in ihre Umgebung.

Schleimhaut des Pharynx livid, in derselben sowie am Zungengrunde die Follikel stärker prominent, gelblich-weiss. Auch an der hinteren Fläche der Epiglottis und im oberen Theile der Trachea finden sich Follikel als deutlich prominente, gelblich-weisse Knötchen. Zunge mit dickem, gelblichen Belag bedeckt.

Schilddrüse rechterseits etwas grösser, sonst beide Lappen blutreicher, grob gekörnt.

Linke Lunge frei, ihr pleuraler Überzug über den unteren und hinteren Partien des Oberlappens und des ganzen Unterlappens, namentlich an der unteren Fläche des letzteren, sehr reichlich übersäet von kleinsten bis linsengrossen, distinct stehenden, hellrothen Blutaustritten.

Desgleichen zeigt auch die Pleura costalis dieser Seite, besonders aber die Pleura diaphragmatica, reichliche meist confluirende, grössere, an letzterer bis handtellergrosse, schwarzrothe Blutungen.

Die Lunge selbst ist vollständig lufthältig, sehr blutreich, in ihren vorderen Partien etwas gebläht.

Ductus thoracicus etwas weiter, makroskopisch ohne Veränderung; die ihn begleitenden Lymphdrüsen vergrössert, selbst bis Bohnengrösse und darüber, stärker geröthet, succulent.

Rechte Lunge ebenfalls frei, ihr Pleuraüberzug auch von zahlreichen Blutaustritten übersäet, ebenso auch die Pleura diaphragmatica dieser Seite; die Lunge lufthältig, sehr stark blutreich. Im Unterlappen sehr blutreiche, jedoch lufthältige Partien und vereinzelte atelectatische Stellen.

Der Herzbeutel zart, enthält ziemlich reichlich gelbliche, leicht blutig aussehende Flüssigkeit, an der Aussenfläche einzelne grössere, schwarzrothe, an der Innenfläche, namentlich in der Gegend des linken Vorhofes, kleinste, hellrothe, dicht stehende Blutaustritte.

Herz nicht vergrössert, sein epicardialer Überzug allenthalben, besonders reichlich aber über dem linken Vorhof, bis linsengrosse schwarzrothe Blutungen enthaltend.

In beiden Ventrikeln ziemlich reichliche Fibrin- und Blutgerinsel. Im Endocard des Septumantheiles des linken Ventrikels sieben schwarzrothe, bis linsengrosse, das Endocard vorwölbende Hämorrhagien. Myocard braunroth, etwas morscher, alle Klappenapparate zart und schlussfähig.

In der Intima der Aorta (in ihrem Anfangstheile) vereinzelte bis stecknadelkopfgrosse, opake, gelbliche, prominente Stellen.

Schleimhaut des Ösophagus blutarm, im oberen Theile prominente, gelbliche Follikel zeigend.

Die bronchialen Lymphdrüsen geschwollen, stark anthracotisch, in ihrem Rindenantheile blutreicher und succulenter.

Leber ziemlich gross, ihre Kapsel zart, glatt, von stecknadelkopfgrossen, hellrothen Blutungen ziemlich reichlich übersäet; grössere, schwarzrothe Blutungen finden sich im Ligamentum suspensorium hepatis. Die Oberfläche der Leber glatt, ihr Parenchym gelblich-braun, stellenweise intensiv gelblich, die acinöse Structur verwischt, Consistenz morscher. Die Wandung der grösseren Lebervenen reichlich durchsetzt von bis über linsengrossen, schwarzrothen Blutungen; ebenso enthält auch die Wand der Vena cava inferior reichliche grössere und kleinere, confluirende, schwarzrothe Blutungen.

Milz 19 *cm* lang, 12 *cm* breit, 5 *cm* hoch, plump, ihre Kapsel zart; am Durchschnitte ist die Pulpa leicht vorquellend, chagrinirt, dunkelbraunroth, Follikel deutlich vorspringend, die trabeculäre Structur deutlich.

Das Bindegewebe um die Milz und Leber reichlich durchsetzt von grösseren, schwarzrothen Blutungen.

Beide Nebennieren blutreicher.

Beide Nieren gross, plump, in eine ziemlich fettarme, von zahlreichen Blutungen durchsetzte Kapsel eingehüllt; namentlich zahlreich sind die Blutungen in dem die Ureteren einscheidenden Bindegewebe, so dass dieselben als dicke, schwarzrothe, ödematöse Stränge erscheinen. Die fibröse Kapsel der Nieren leicht ablösbar, reichlich durchsetzt von schwarzrothen, bis über linsengrossen Blutungen.

Oberfläche der Nieren glatt, Rinde verbreitert, ziemlich blutreich, von kleinsten Blutungen spärlich durchsetzt, gelblich gestreift, Pyramiden blutreicher, ebenfalls Blutaustritte zeigend, Schleimhaut

Digitized by Google

der Kelche und des Beckens leicht ödematös, wie mit Blutungen infiltrirt, welche die Schleimhaut vorwölben.

Auch in der Schleimhaut der Ureteren finden sich vereinzelte kleinste, bis über stecknadelkopfgrosse Blutaustritte.

Harnblase eingehüllt in vollständig von Blutungen durchsetztes Bindegewebe, ihre Schleimhaut etwas stärker injicirt.

Die retroperitonealen (iliacalen und lumbalen) Drüsen allenthalben geschwollen, etwas weicher, auf dem Durchschnitte ziemlich gleichmässig gelblich-röthlich gesprenkelt, in ödematöses, von Blutungen durchsetztes Bindegewebe gehüllt.

Die mesenterialen Lymphdrüsen ebenfalls leicht geschwollen, derb, am Durchschnitte saftreicher, entweder gleichmässig gelblich-weiss oder aber stellenweise stärker geröthet und injicirt.

Pankreas derb, gekörnt, das umgebende Bindegewebe, namentlich im Schweifantheile von grösseren Blutungen durchsetzt.

Auch im Omentum majus an der grossen Magencurvatur zwei grössere Hämorrhagien.

Der Magen ist gross, mit schwarzrothen Schleimmassen gefüllt, seine Schleimhaut gelockert, übersäet von bis hanfkorngrossen Blutungen.

Im Duodenum finden sich reichliche schleimige, braungelbe Chymusmassen, seine Schleimhaut gelockert, sammtartig, an den Falten stärker injicirt.

Im übrigen Dünndarm reichlich gelblich-grünliche, breiige Massen. Die Schleimhaut desselben etwas gelockert, nur von vereinzelten kleinsten Blutungen durchsetzt.

Die Plaques leicht geschwollen, ebenso die Follikel; dieselben besonders im unteren Antheile des Ileum von einigen kleineren Blutungen durchsetzt.

Im Dickdarm breiige, gelbliche Fäces, seine Schleimhaut geschwollen, gleichmässig übersäet von bis nadelkopfgrossen, hellrothen Blutungen.

Die oberflächlichen inguinalen Lymphdrüsen der rechten Seite derber, flach, bis über dattelkerngross.

Etwas stärker geröthet, saftreicher, stärker geschwollen erscheinen die tiefen inguinalen Lymphdrüsen derselben Seite, zumal die am inneren Schenkelringe.

Die inguinalen Lymphdrüsen der linken Seite bedeutend stärker vergrössert, auch derb, am Durchschnitte jedoch reichlich von Blutungen durchsetzt und in ödematöses, hämorrhagisch infiltrirtes Bindegewebe eingescheidet, welche Infiltration sich längs der Vasa iliaca nach aufwärts zu fortsetzt.

Die Vena iliaca dieser Seite wie auch die der anderen Seite enthält in ihrer Wandung reichlich schwarzrothe Blutungen.

Die Lymphdrüsen in beiden Achselgruben isolirt, geschwollen, bis über bohnengross, dunkelroth, hart, auf dem Durchschnitte saftreicher, gelbröthlich gesprenkelt, von kleinsten Hämorrhagien durchsetzt.

Das sie umgebende Bindegewebe, wie auch das die rechten inguinalen Drüsen einhüllende, unverändert.

In der linken Kniekehle keine pathologischen Veränderungen.

Bei der am 18. und 19. April, am II. und III. Krankheitstage, vorgenommenen bacteriologischen Blutuntersuchung blieben die Aussaaten jedesmal steril.

Bacteriologischer Befund.

1. Deckglaspräparate aus einer linken Halslymphdrüse zeigen mässig viele Pestbacillen, vorwiegend in gut gefärbten, meist länglichen, seltener ovalen Formen; daneben finden sich spärlich Diplococcen, oft von deutlicher Lanzettform.

2. Die rechte Tonsille lässt mikroskopisch ein reichliches Bacteriengemenge erkennen, aus Coccen, Bacillen und zu Haufen angeordneten Fäden bestehend; ziemlich reichlich finden sich auch Pestbacillen,

Digitized by Google

vereinzelt in grösseren Rasen angeordnet. Bei intensiver Färbung mit Carbolfuchsin und nachfolgender Differenzirung in Alkohol lassen sich um viele der Pestbacillen blassrothe, allerdings nicht scharf begrenzte Höfe sichtbar machen.

3. Präparate aus der Milz zeigen reichlich Pestbacillen, einzeln liegend und als Diplobacillen, gut und bipolar tingirt, theils von ovaler, theils von länglicher Form, und spärlicher Diplococcen von Lanzettform.

Die Aussaaten zeigen reichlich Colonien des Pestbacillus und spärlich Colonien des Diplococcus pneumoniae.

4. In Deckglaspräparaten aus einer mesenterialen Drüse finden sich wenig Pestbacillen in typischer Form. Coccen sind mit Sicherheit darin nicht nachweisbar.

5. Eine oberflächliche inguinale Lymphdrüse der linken Seite zeigt mikroskopisch enorme Mengen von Pestbacillen, einem dichten Ausstrich einer Reincultur gleichend, meist einzeln, seltener als Diplobacillen, vereinzelt in kurzen, ungegliederten Fäden. Die Mehrzahl der Bacillen hat ovale Form und ist gut und bipolar gefärbt, spärlicher sieht man blassgefärbte, längliche und rundliche Formen (vergl. Tafel XIII, Fig. 2).

Histologischer Befund.

1. Schnitte durch drei Lymphdrüsen der oberflächlichen inguinalen von der linken Seite zeigen vollständigen Untergang des adenoiden Gewebes unter enorm reichlicher Bacterieninfiltration, so dass die Lymphdrüsen mit grossen, von Bacterien und wenig Leukocyten erfüllten Cavernen zu vergleichen wären. Die Kapsel grösstentheils hämorrhagisch infiltrirt, ebenso wie das umgebende Binde- und Fettgewebe auf weite Strecken. Sowohl in den Bindegewebsschichten der Kapsel, wie unmittelbar nach aussen von derselben zahlreiche erweiterte, mit Bacterien und Leukocyten vollgefüllte Lymphgefässe. Auf mit Methylenblau gefärbten Schnitten sieht man enorme Massen grosse Rasen bildender Pestbacillen, die meist die blassgefärbte Coccenform haben. Andere Bacterien nicht nachweisbar.

2. Lymphdrüse aus der rechten Axilla. Dieselbe ist etwas hyperämisch, einzelne Sinus mässig erweitert und grosse Sinuszellen nebst rothen Blutkörperchen enthaltend. Kapsel und Umgebung nicht verändert. In dem Blute der Gefässe zahlreiche lanzettförmige Diplococcen, spärliche blass gefärbte, rundliche Pestbacillen und vereinzelte lange Ketten etwas grösserer Coccen.

3. Schnitte durch eine mesenteriale Lymphdrüse ergeben denselben Befund. Nur liegen hier im Blute der erweiterten Gefässe zahlreiche Pestbacillen neben ebenso zahlreichen Diplococcen.

4. Eine etwa bohnengrosse Lymphdrüse aus der rechten Halsgegend zeigt unmittelbar nach aussen von der Kapsel verschiedene kleine Hämorrhagien. Das Parenchym ist sehr hyperämisch, viele der Sinus, besonders die Randsinus stark erweitert, vorzugsweise von fein granulirter Ödemflüssigkeit erfüllt. In den Sinus zahlreiche auch intracellulär gelagerte Pestbacillen neben spärlicheren Diplococcen. Ebenso in den Blutgefässen.

5. Rechte Tonsille. Das adenoide Gewebe ist erhalten, stellenweise von kleinen Blutungen durchsetzt; in der bindegewebigen Umgebung finden sich einige grössere Blutungen. Das submucöse Bindegewebe in dem Bereiche des adenoiden Gewebes von reichlichem rothe Blutkörperchen enthaltenden Ödem durchsetzt, welches das Epithel streckenweise abhebt. Dasselbe ist aber sonst überall auf den untersuchten Schnitten intact. Im Blute der Gefässe zahlreiche Pestbacillen und Diplococcen enthalten. Dieselben liegen auch in grosser Anzahl innerhalb des adenoiden Gewebes, vielfach untermengt mit langen, plumpen Stäbchen. Auch im Blute der Hämorrhagien spärlichere Pestbacillen und Diplococcen nachweisbar.

6. Einige etwas über erbsengrosse Lymphdrüsen aus dem hinteren Mediastinalraume. In dem umgebenden Bindegewebe einige grössere Hämorrhagien. Die in demselben eingeschlossenen Lymphgefässe und der Ductus thoracicus leer. Die erweiterten Blutgefässe mit Blut vollgefüllt. In den erweiterten Sinus der Lymphdrüsen so zahlreiche Bacterien, dass sie schon mit schwacher Vergrösserung als zusammenhängende, bläulich-röthlich gefärbte Massen zu erkennen sind. Mit starker Vergrösserung

Digitized by Google

und nach Methylenblau-Färbung betrachtet, bestehen letztere aus sehr reichlichen und dichtgedrängten Pestbacillen, die durchwegs die Form plumper Diplobacillen haben. Solche sieht man auch spärlicher im Blute der Gefässe und Blutungen neben ganz vereinzelten Diplococcen.

7. Die Milz gibt histologisch ganz dasselbe Bild wie im vorigen Falle; die Wand kleiner Arterien homogen verdickt. Zahllose auch intracellulär gelagerte Pestbacillen von Stäbchenform und Diplobacillenlagerung. Diplococcen nicht mit Sicherheit aufzufinden.

8. Schnitte aus atelectatischen Stellen des Unterlappens der rechten Lunge. Die nicht erweiterten, ja stellenweise wie collabirt aussehenden Alveolen vielfach mit frisch ausgetretenem Blute vollgefüllt, zwischen solchen vollständig lufthältige Partien. Im Blute zahlreiche gequollen aussehende Alveolarepithelien eingeschlossen. Das Epithel der Bronchien ganz erhalten, in denselben wenig Schleim, dem rothe Blutkörperchen beigemengt sind, enthalten. Sonst keine besonderen pathologischen Veränderungen. Im Blute sehr spärliche Pestbacillen nachweisbar. Ebenso im Bronchialschleim.

9. Schnitte durch kleine Blutungen im Pericard zeigen, dass dieselben im sehnig fibrösen Antheile desselben, und zwar direct unter dem Epithelüberzug, sich befinden. In denselben mässig reichlich Pestbacillen vorhanden. Sehr reichliche finden sich in den Blutungen des Endocard, die auch zwischen die Bündel der Herzmusculatur hineinreichen, sonst aber nichts Besonderes zeigen.

Epikrise.

Der primäre Bubo sitzt in der linken Inguinalgegend, und zwar sind die tiefliegenden Lymphdrüsen mehr betroffen als die oberflächlichen. Die correspondirenden Lymphdrüsen der rechten Inguinalgegend (die oberflächlichen und tiefen) sind auch ziemlich beträchtlich geschwollen, fleckig geröthet und saftreicher; jedoch stehen diese Veränderungen weit hinter denen der rechten Seite zurück. Vor Allem fehlen reichliche Hämorrhagien im Parenchym und in der Umgebung der Lymphdrüsen, die auch nicht von Ödem durchsetzt ist. Auch hier ist es zweifellos von den Tonsillen aus zu einer Secundärinfection durch den Diplococcus pneumoniae gekommen. Ausser den inguinalen Lymphdrüsen zeigen acute entzündliche Veränderungen die Lymphdrüsen des Halses, beide Tonsillen und die Follikel am Zungengrunde und Pharynx, die bronchialen, axillaren und hinteren mediastinalen, die mesenterialen und retroperitonealen. Auch die Plaques des Dünndarmes sind gelblich geschwollen und zeigen kleine Hämorrhagien.

Blutungen finden sich in den weichen Schädeldecken im linken Temporalmuskel und im Periost des rechten Scheitelbeines, in der Pleura, dem Peri-, Epi- und Endocard, im Ligamentum suspensorium hepatis, in der Leberkapsel und Gallenblasenwand, im retroperitonealen Bindegewebe, in der Nierenkapsel und -Rinde, im Omentum majus und in der Schleimhaut der Conjunctiven, der Lippen, der Nierenkelche, Ureteren, des Magens und des Dünn- und Dickdarms.

Bemerkenswerth sind die zahlreichen Venenwandblutungen beider Venae femoralis, der Vena cava inferior und der Lebervenen bis in die feineren Verzweigungen.

Schliesslich wurde noch eine Lymphdrüse zur histologischen Untersuchung verwendet, welche Dr. Choksy aus der Inguinalgegend eines an Pest Erkrankten exstirpirte. Dieselbe liess sich nach erfolgter Incision mit grosser Leichtigkeit einfach als kugeliges Gebilde ausschälen.

Die periphere Schichte dieser Lymphdrüse wird von dichter Infiltration polynucleärer Leukocyten gebildet, die in Körnchenzerfall begriffen sind und zwischen denen sich zahlreiche kleinere Blutungen finden. Auch Netzwerke homogener Balken, die Leukocyten oder Körnchen einschliessen, finden sich hier. Die Leukocyteninfiltration nimmt allmählig gegen das Centrum zu ab, wo auch die erweiterten Sinus gegen die Markstrahlen zu gut abgrenzbar sind. Auch in ersteren stellenweise Blutungen und feiner Körnchenzerfall. Pestbacillen sind sowohl in der Rindenschichte wie in den beginnenden Zerfall zeigenden Sinus nicht mit Sicherheit nachweisbar.

Digitized by Google

Auch innerhalb einiger grosser Zellen finden sich Gebilde, deren Deutung als Bacillen mit Sicherheit nicht möglich ist.

Eine Lymphdrüse, die uns Dr. Yersin übersandte und die aus der frischen Leiche eines trotz Seruminjection an Pest verstorbenen Patienten stammte, wurde in absolutem Alkohol gehärtet. Es sei nur kurz erwähnt, dass sie sich in nichts von dem gewöhnlichen Befunde eines primären Bubo unterscheidet. Pestbacillen sind sehr reichlich vorhanden. Sie haben die Coccenform, sind von verschiedener Grösse und blass gefärbt, häufig bläschenähnlich (Degenerationsformen).

Die bacteriologische Untersuchung ergibt bei der ersteren Drüse mikroskopisch und culturell ein völlig negatives Resultat, bei der zweiten mikroskopisch und culturell reichliche Reincultur von Pestbacillen.

II. Fälle ohne primären Bubo.

A. Primäre Pestpneumonien.

Fall 39/XI.

Sukubai, 45jähriges Hinduweib, Fabriksarbeiterin, wurde am 8. März um 6 Uhr Nachmittags, am III. Krankheitstage, ins Spital aufgenommen und starb am 9. März, am IV. Krankheitstage, um 7 Uhr 30 Minuten Früh.

Die Section wurde am selben Tage um 10 Uhr, ungefähr $2^1/_2$ Stunden post mortem, vorgenommen.

Körper, 158 *cm* lang, von gracilem Knochenbau, wenig entwickelter Musculatur, ziemlich gut genährt. Todtenstarre nicht vorhanden. Todtenflecke auf der Rückseite ganz schwach angedeutet.

Hornhäute glänzend, Pupillen mittelweit, beiderseits gleich weit, Conjunctiven blutleer, ebenso die Mundschleimhaut. Zähne gesund und alle erhalten.

Hals schlank, in den Gruben keine Drüsen tastbar, auch nicht in beiden Achselhöhlen.

Thorax entsprechend lang und breit, gut gewölbt, symmetrisch, Brustdrüsen gut entwickelt.

Abdomen etwas unter dem Niveau des Thorax, seine Haut von reichlichen Schwangerschaftsnarben bedeckt, aus dem äusseren Genitale ein milchiger Ausfluss.

In beiden Leistengegenden erbsengrosse Lymphdrüsen tastbar, keine solchen in den Kniekehlen, kein Ödem an den unteren Extremitäten. Die Sohlenhaut stark verdickt. Ältere oder frische Verletzungen an den allgemeinen Decken nicht nachweisbar, letztere ziemlich fettreich.

Im Bindegewebe unter der Stirnhaut zahlreiche bis hirsekorngrosse Blutaustritte gruppirt. Am Periost im Bereiche der Scheitelbeine, nahe dem hinteren Ende der Sagittalnaht, einige ganz kleine Blutaustritte. Schädel symmetrisch, längs-oval, 17 *cm* im längsten, 11 *cm* im queren messend, Circumferenz 47 *cm*. Schädelknochen an den dicksten Stellen circa 8 *mm* dick, Spongiosa bis 4 *mm* dick, überall erhalten, ziemlich blutreich, Tabula interna auf der Innenfläche glatt, Furchen und Gruben ziemlich tief.

Dura mater gut gespannt, ziemlich blutreich, zart, Sichelblutleiter fast leer. In der Dura mater nirgends Blutungen. Die inneren Hirnhäute an der Gehirnbasis blutarm, Gefässe daselbst zartwandig, eng. Meningen über der Medulla oblongata bräunlich-grau pigmentirt, Meningen an der Convexität des Gehirns sehr zart, etwas stärker durchfeuchtet, leicht abziehbar. Rinde grau-gelblich, das weisse Marklager von sehr zahlreichen Blutpunkten durchsetzt. Consistenz des Gehirns trotz der Frische etwas vermindert, Seitenventrikel eng, ebenso der vierte, Kleinhirn blutarm, desgleichen Pons und Medulla auf dem Durchschnitte. Stammganglien normal gebildet, auf dem Durchschnitte blutarm, grau, Rinde grau-gelblich.

Zwerchfellstand am unteren Rande der vierten Rippe rechts und ebenso links.

Schilddrüse in ihren Seitenlappen blutarm, colloid, gekörnt, im linken Seitenlappen einen central sitzenden, scharf umschriebenen Knollen zeigend; auch der Isthmus vergrössert.

Digitized by Google

Schleimhaut des Gaumens, des Pharynx und der oberen Theile der Speiseröhre blutarm. Beide Tonsillen ziemlich gross, ihre Schleimhaut gelblich-weiss, auf dem Durchschnitte gelblich, blutarm.

Linke Lunge, besonders im Bereiche des Unterlappens, durch Bindegewebsmembranen angewachsen, entsprechend gross, fühlt sich überall lufthältig an, Pleura glatt und glänzend, an den hinteren Partien des Oberlappens einige Gruppen von Ecchymosen. Im Unterlappen, und zwar in seinen unteren Partien etwas näher dem vorderen Rande, fühlt sich eine kleinapfelgrosse Stelle etwas dichter an. Auf dem Durchschnitte erscheint diese Stelle, in guldenstückgrosser Ausdehnung, dicht, röthlich-gelblich infiltrirt, im Centrum gelblich und ganz fein gekörnt. Ähnliche solche, aber höchstens kreuzergrosse Partien im Oberlappen. Rechte Lunge gross, nur die Spitze und die angrenzenden Partien, die vorderen Ränder der Lappen und vielleicht die Hälfte des Unterlappens fühlen sich lufthältig an; die anderen Antheile der Lunge derb infiltrirt. Die Pleura des Oberlappens entsprechend den infiltrirten Partien ist getrübt, mit leicht abziehbaren, zarten Fibrinmembranen bedeckt; unter denselben übersäet mit zahllosen zum Theile confluirenden, punktförmigen Hämorrhagien, zwischen denen gelbliche Exsudatpunkte und -Streifen sich von der lichtrothen Farbe der Blutungen scharf abheben. Dieselben Veränderungen der Pleura an den hinteren, infiltrirten Partien des Unterlappens.

Auf dem Durchschnitte erscheint die Lunge sehr stark ödematös. Die hinteren Partien des Oberlappens von ungefähr guldenstückgrossen, confluirenden, luftleeren Herden durchsetzt, entsprechend den mit Fibrinmembranen bedeckten Pleuraantheilen, von einem gelblich-röthlichen Infiltrat starr infiltrirt, auf dem Durchschnitte feinst gekörnt. In seinen peripheren Antheilen lassen sich deutlich gelbe, prominente Alveolarpfröpfe erkennen; die mehr centralen Antheile sind lebhaft gelbroth gesprenkelt und undeutlicher gekörnt. Einen ähnlichen Befund ergeben die Herde des Unterlappens, beim Einschneiden von aussen her fliesst reichlich trübe Ödemflüssigkeit ab. In den Bronchien reichliche schleimige Flüssigkeit, ihre Schleimhaut geröthet. Beide Lungen mässig blutreich.

Herzbeutel sehr zart, in ihm einige Tropfen klaren, gelblichen Serums enthalten. Epicard fettreich, im linken Ventrikel zwei punktförmige Ecchymosen. Herz klein. In den Herzhöhlen spärliche frische Cruormassen enthalten; alle Herzklappen zart, schlussfähig. Herzfleisch etwas bleicher, etwas morscher.

Die bronchialen Lymphdrüsen etwas vergrössert, anthracotisch, zum Theile auf dem Durchschnitte sehr saftig und weich, blutroth, besonders die kleinerbsengrossen zu beiden Seiten der Trachea über der Bifurcation.

Leber ungefähr von normaler Grösse, Consistenz etwas verringert, etwas brüchiger, auf dem Durchschnitte blutreich, Läppchenzeichnung ziemlich erhalten.

Milz annähernd von normaler Grösse, Consistenz etwas verringert, etwas brüchiger, auf dem Durchschnitte blutroth, das grobe Stroma deutlich vermehrt, Follikel zahlreich und vergrössert, stellenweise etwas lichter, gut erkennbar. Pulpa nicht vorquellend, wie feinst chagrinirt, nicht ausstreifbar.

Nieren klein, ihre Consistenz etwas verringert, Kapsel leicht abziehbar, auf dem Durchschnitte mässig blutreich, Rinde röthlich-gelblich, erbleicht, nicht scharf von den Pyramiden abgrenzbar; ganz vereinzelt punktförmige Blutaustritte an der Oberfläche der Niere.

Beide Nebennieren nicht besonders verändert.

In der Harnblase wenig klarer Urin.

Uterus etwas retroflectirt, Musculatur gut entwickelt, Schleimhaut blutleer. Die beiden Adnexe durch Bindegewebsmembranen mit dem Peritoneum verwachsen. Beide Ovarien gross.

Die Lymphdrüsen um die grossen Bauchgefässe bis bohnengross, auf dem Durchschnitte gelblich.

An den übrigen Lymphdrüsen nichts Besonderes.

Im Magen schleimiger, wenig gallig gefärbter Inhalt. Schleimhaut nicht besonders verändert. Im Ileum gallig gefärbte Chymusmassen, seine Schleimhaut zeigt nichts Auffallendes, ebenso im Jejunum. Im Dickdarm gallig gefärbte Fäcalien, Schleimhaut dünn.

Digitized by Google

Bacteriologischer Befund.

1. Präparate vom pleuritischen Exsudat der rechten Seite zeigen ziemlich reichlich Pestbacillen, einzeln oder als Diplobacillen, ovoid oder länglich, meist gut und bipolar gefärbt. Andere Bacterien nicht nachweisbar. Bei Anwendung der Gram'schen Methode entfärben sich die Pestbacillen rasch.

2. In Präparaten aus dem pneumonischen Herd des rechten Oberlappens findet man reichlich Pestbacillen, einzeln, als Diplobacillen, vereinzelt auch in kurz-kettenförmiger Anordnung oder als kurze, ungegliederte Fäden. Neben ovoiden oder länglichen, gut und bipolar gefärbten Formen finden sich ringförmige, sowie blass gefärbte, rundliche und geblähte Exemplare. Andere Bacterien sind nicht nachweisbar.

Die Aussaaten zeigen ausschliesslich Pestcolonien in sehr reichlicher Menge.

3. Präparate aus der Milz zeigen nur Pestbacillen in geringer Anzahl, einzeln, länglich-oval, gut und bipolar gefärbt.

Die Aussaaten enthalten ausschliesslich und reichlich Pestcolonien.

Histologischer Befund.

1. Die histologische Untersuchung pneumonisch infiltrirter Antheile der rechten Lunge zeigt die ganz verschieden stark erweiterten Alveolen in wechselnder Reichlichkeit von Pestbacillen, polynucleären Leukocyten und Blutmassen vollgefüllt. In vielen derselben bilden die Hauptmasse des Exsudats die Eiterkörperchen, andere sind vollgepfropft mit Pestbacillen, die wie in einer homogen aussehenden, lichtroth gefärbten Grundsubstanz (Ödemflüssigkeit) suspendirt erscheinen. Daneben finden sich ganz leere Alveolen oder von Blutungen erfüllte, so dass auch das histologische Bild ein sehr buntes wird. Vielfach sieht man auch unter der Fülle des Exsudates zerrissene Alveolarsepta, und wo die Leukocyten- und Bacilleninfiltration sehr dicht ist, sind dieselben überhaupt nicht mehr zu sehen. An anderen Stellen sieht man die Alveolarsepta und ihre Capillaren von stark mit Eosin gefärbten, grobfädigen oder -balkigen, auch homogenen Massen erfüllt, denen Leukocyten beiderseits angelagert sind, ohne dass man die Kerne der Endothelien oder des Bindegewebes erkennen kann. Oder es sind die so entstandenen Stränge von ganz eigenthümlichen, wie in die Länge ausgezogenen Kernen oder verschieden gestalteten, blass gefärbten Körnchen umsäumt. Auch die Wand grösserer, quergetroffener Gefässe homogen gequollen, mit erhaltenen, grossen Endothelien. In ihrer Umgebung und auch in ihrem Lumen finden sich dieselben gröberen oder etwas feineren Netze von homogenen, mit Eosin stark gefärbten Balken, die sich auch längs der Alveolarsepta stellenweise fortsetzen.

Die Lungenoberfläche von einer leukocytenreichen Fibrinmembran bedeckt, die sich in nichts von einer gewöhnlichen pleuritischen Exsudatmembran unterscheidet. Die Bronchien, deren Epithel überall erhalten ist, vollgefüllt mit derselben homogen geronnenen Ödemflüssigkeit, der zahllose Pestbacillen, polynucleäre Leukocyten und rothe Blutkörperchen beigemengt sind. Ganz dasselbe findet sich auch in grösseren Blutgefässen. Auf mit Methylenblau gefärbten Schnitten zeigt sich bei starker Vergrösserung, dass die Pestbacillen so reichlich in den pneumonischen Lungenantheilen liegen, dass sie sich zwischen die einzelnen Exsudatzellen in dichten Zügen eindrängen. Andere Bacterien nicht nachweisbar. Fibrin nach der Weigert'schen Färbung nur sehr spärlich nachweisbar.

2. Schnitte von zwei makroskopisch wenig vergrösserten, aber sehr saftreichen Lymphdrüsen von der Gegend der Bifurcation der Trachea zeigen auffallende Verbreiterung der Sinus und stellenweise hochgradige Erweiterung von Blut- und Lymphcapillaren. In den Sinus finden sich zahlreiche polynucleäre Leukocyten und die grossen, epithelähnlichen Zellen mit einem oder mehreren Kernen. Die Endothelzellen der Capillaren wie angeschwollen, ihre Kerne ganz auffallend gross, bläschenförmig, oft gelappt. Die Follikel überall erhalten, kleiner, Hämorrhagien fehlen.

Digitized by Google

In den Sinus zahllose sehr häufig intracellulär gelagerte Pestbacillen. Die erweiterten Capillaren zumeist erfüllt von einer homogenen, mit Eosin leicht gefärbten, wie geronnen aussehenden Masse, in der enorme Mengen von Pestbacillen, ziemlich reichliche polynucleäre Leukocyten und wenig rothe Blutkörperchen suspendirt sind.

Nirgends Kernzerfall oder Kernschwund nachweisbar. Herdweise findet sich in dem pericapsulären Bindegewebe Infiltration von polynucleären Leukocyten, zwischen denen sich ebenfalls ziemlich reichliche Pestbacillen nachweisen lassen.

4. Die Milz zeigt histologisch eine gleichmässig verbreitete Hyperämie, indem vielfach die Pulparäume mit Blut prall erfüllt sind. Hämorrhagien oder auffallende Leukocyten-Infiltrate fehlen. Dagegen sind die Zellen der Pulparäume gross, von unregelmässiger Form, oft mehrkernig und eigenthümlich granulirt, indem sie lichtere, zweifellos Fetttröpfchen entsprechende Stellen zeigen. Die Basalmembranen der Pulparäume verbreitert, von den Zellen nicht abgrenzbar. An den Follikeln ausser grossem Kernreichthum nichts Auffallendes. Allenthalben finden sich mit Hämatoidin beladene Zellen, die Trabekel sind verdickt. Pestbacillen nur spärlich in kleinen Gruppen angeordnet nachweisbar.

Epikrise.

Die durch die Pestbacillen erzeugte Lungenaffection erscheint zweifellos als primäre, indem beide Lungen in ausgedehnter Weise von confluirenden Lobulärpneumonien, die nirgends das Bild metastatisch embolischer Pneumonien zeigen, durchsetzt sind und an keiner Lymphdrüsengruppe — mit Ausnahme der bronchialen — irgend welche durch frische Pestinfection erzeugte Veränderungen makroskopisch nachweisbar sind. Die Pestpneumonie erscheint durch das ganz eigenthümliche, lichtroth und gelb gesprenkelte Bild anatomisch wohl charakterisirt. Als Begleiterscheinung findet sich frische, fibrinös-seröse Pleuritis. Die relativ geringen Veränderungen an den Lymphdrüsen an der Bifurcation sprechen unbedingt für die secundäre Affection derselben. Kleinere Blutungen finden sich nur im subcutanen Bindegewebe der Stirnhaut, im Periost beider Scheitelbeine, im Epicard, sehr reichliche in den Pleuren und vereinzelte in der Nierenrinde.

Histologisch findet sich enorm reichliche Infiltration von polynucleären Leukocyten und gewaltige Massen von Pestbacillen, die oft fast ohne zellige Beimischung die Alveolen erfüllen.

Sehr charakteristisch sind die gröberen oder feineren Netzwerke von Balken, welche die Blutgefässe umgeben und die ebenso homogenen Balken und Schollen, die sich in den Alveolarcapillaren oft bei noch erhaltenen Endothelzellen derselben finden, sowie der reichliche Körnchenzerfall in der Umgebung derselben. Fibrin ist äusserst spärlich.

Dagegen findet sich reichlich homogen geronnene Ödemflüssigkeit, die nicht nur Bronchien, sondern auch grössere Lungengefässe erfüllt.

Dieselbe dringt auch in das Bindegewebe um die Hauptbronchien und in die peribronchialen Lymphdrüsen ein, die im Stadium ganz frischer Pestentzündung stehen. Auch die Milz zeigt eben beginnende Schwellung. In den Bronchial-Lymphdrüsen massenhaft Pestbacillen, in der Milz kleine Gruppen histologisch nachweisbar.

Bacteriologisch stellt sich der Fall als reine Pestinfection dar, indem sich sowohl im pneumonischen wie im pleuritischen Exsudat, als auch in der Milz der Pestbacillus in massenhaften Reinculturen vorfindet.

Fall 40/XXXIII.

Boodhu Chundun,[1] 50jähriger Hindu, wurde im Spitale aufgenommen am 22. März, am II. Krankheitstage, und starb am 26. März, am VI. Krankheitstage, um 9 Uhr 25 Minuten Abends.

Section am 27. März, ungefähr 12 Stunden post mortem.

---

[1] Vergl. Krankengeschichte II. A. pag. 27.

Digitized by Google

Männliches Cadaver, 164 *cm* lang, von gracilem Knochenbau, schlecht entwickelter Musculatur, hochgradig abgemagert.

Todtenstarre ausgesprochen, Todtenflecke an den abhängigen Körperpartien violett.

Hornhäute etwas getrübt, Pupillen weit, beiderseits gleich, Conjunctiven blutarm, Mundschleimhaut etwas cyanotisch; Zähne gesund, alle erhalten.

Hals lang und schlank, in seinen Gruben und in beiden Axillen nichts Auffallendes palpabel.

Thorax lang, schmal, flach, symmetrisch.

Abdomen im Niveau des Thorax, Bauchdecken gespannt.

Am Genitale nichts Auffallendes, ebenso in beiden Inguinalgegenden.

An den unteren Extremitäten keine Ödeme.

Die weichen Schädeldecken fett- und blutarm, ein unregelmässig begrenzter, circa guldenstückgrosser Blutaustritt über dem Stirnbein. Schädeldach länglich-oval, bis fast 1 *cm* dick, compact (Spongiosa nur spurenweise erhalten), im Längsdurchmesser $18^1/_4$ *cm*, im queren 13 *cm* und in der Peripherie 51 *cm* messend.

Dura mater an der ganzen Calvaria fest adhärent, ziemlich schwer abziehbar, sonst zart; im Sichelblutleiter Fibringerinsel. Meningen an der Gehirnbasis zart, blutarm, Gefässe zartwandig, Meningen an der Convexität etwas stärker durchfeuchtet und blutreicher. Ventrikel enge, Stammganglien, Kleinhirn, Pons und Medulla etwas ödematös und blutarm, sonst nicht verändert. An der Dura mater der hinteren Schädelgrube einige hirsekorngrosse, ganz frische Blutaustritte.

Bei der Eröffnung der Bauchhöhle erscheinen beide Musculi recti abdominis blutig infiltrirt, etwas ödematös, stark glänzend.

Auch das Bindegewebe um die Harnblase herum blutig infiltrirt und das Peritoneum im genannten, über handtellergrossen Bereiche blauroth, wie suffundirt.

Schilddrüse klein, blutreich, gekörnt, colloid.

Die Lymphdrüsen zu beiden Seiten der grossen Halsgefässe etwas vergrössert, bis höchstens kleinbohnengross, dunkelblutroth, ebenso die in beiden Submaxillargegenden, dieselben sind auf dem Durchschnitte gelblich-röthlich, fleckig, ziemlich blutreich und succulenter.

Schleimhaut des Gaumens und des Pharynx im Allgemeinen blutarm, gelblich, nur über einigen Gruppen von Balgfollikeln am Zungengrunde etwas lebhafter geröthet. Beide Tonsillen klein, nicht weiter verändert. Schleimhaut des Larynx und der Trachea gelblich, mit zähem, röthlichen Schleim bedeckt.

Im linken Pleuraraume nur wenige Tropfen seröser Flüssigkeit enthalten. Linke Lunge besonders im Unterlappen mit der Thoraxwand verwachsen, Oberlappen sehr stark gebläht, der Unterlappen fühlt sich an einzelnen circa haselnussgrossen, peripherisch sitzenden Stellen luftleer, wie knollig an, die Pleura darüber geröthet und zum Theile von kleinen Blutungen durchsetzt, getrübt; ein grösserer, circa taubeneigrosser Herd am vorderen Rande des Unterlappens, der sich vollständig luftleer anfühlt, über dem die Pleura stark getrübt, geröthet und von Blutungen durchsetzt ist. Auf dem Durchschnitte erscheint der betreffende Herd gleichmässig gelblich-röthlich, das Lungengewebe vollständig luftleer, auf der Schnittfläche nicht prominent und nur stellenweise feinst granulirt, sehr reichlichen Saft gebend, seine Peripherie dunkelblutroth, sehr stark durchfeuchtet, fast luftleer. Ein anderer, mehr central sitzender Herd des Unterlappens, von ungefähr Wallnussgrösse, besitzt in seiner Peripherie dieselbe Beschaffenheit, dagegen erscheint sein Centrum sehr stark prominent, gelblich-röthlich, deutlich fein granulirt und lebhaft gesprenkelt. Die kleineren Herde des Unterlappens erscheinen am Durchschnitte gleichmässig blutig infiltrirt, sehr saftig, nicht granulirt oder prominent. Im Oberlappen finden sich mehr centrale Gruppen von perlgrauen, hirsekorngrossen Knötchen, die in verdichtetem Gewebe stehen und zum Theile confluiren. Die ganze Lunge ziemlich blutreich.

Rechte Lunge besonders im Bereiche des Oberlappens fest mit der Thoraxwand verwachsen, desgleichen sind alle drei Lappen miteinander verwachsen. Entprechend der vorderen Hälfte des Mittellappens erscheint die Pleura mit gelblichem Fibrin belegt, von reichlichen Blutpunkten durchsetzt und lässt kleine, bis höchstens hirsekorngrosse, weisslich-gelbliche, knötchenähnliche, ganz dicht nebeneinander stehende

Digitized by Google

Herde, den infiltrirten Alveolen entsprechend, mit blutrother Peripherie durchscheinen. Fast der ganze Unterlappen fühlt sich infiltrirt an. Die Pleura von reichlichen abziehbaren, gelben Fibrinmembranen belegt. Nach dem Abziehen derselben erscheint durch die Pleura hindurch das Lungengewebe ebenso durchsetzt von gelblichen, bis hirsekorngrossen, dicht stehenden Knötchen oder abscessähnlichen Infiltraten, rothgelb gesprenkelt. Auf dem Durchschnitte durch den Unterlappen entleert sich eine reichliche blutige, seröse Flüssigkeit; entsprechend den früher erwähnten, röthlich und gelb gesprenkelten Pleuraantheilen ist das Lungengewebe starr, röthlich-gelblich infiltrirt, etwas prominent, eigenartig feinst granulirt. In der Umgebung dieses ungefähr das vordere untere Drittel des ganzen Unterlappens einnehmenden Bezirkes ist das Lungengewebe sehr wenig lufthältig, sulzig, dunkelblutroth infiltrirt, so dass reichliche blutrothe, seröse Flüssigkeit sich von der Schnittfläche ergiesst. Der ungefähr die Hälfte des Mittellappens einnehmende Herd erscheint auf dem Durchschnitte ebenso röthlich-gelblich gleichmässig gefärbt, eigenthümlich feinst granulirt, wie chagrinirt, ungemein saftig, sonst ebenso beschaffen wie im Unterlappen. Die etwas verschrumpften Antheile des Oberlappens nahe der Spitze erscheinen auf dem Durchschnitte schiefergrau, fibrös, luftleer. In der Mitte derselben eine haselnussgrosse, glattrandige, mit bröckeligem, käsigen Eiter belegte Caverne.

Schleimhaut der grossen Bronchien lebhaft geröthet, mit blutig tingirtem Schleim bedeckt.

Schleimhaut der Speiseröhre graugelblich.

Die Lymphdrüsen an der Bifurcation vergrössert, im Centrum fibröser, anthracotisch, die Rinde aber deutlich geschwollen, röthlich und sehr saftreich.

Auch die Lymphdrüsen längs der Trachea etwas vergrössert, in ödematöses Bindegewebe gehüllt, sonst ebenso verändert wie die an der Bifurcation.

Herzbeutel zart, wenig gelbes, klares Serum enthaltend, entsprechend der hinteren Fläche des linken Ventrikels eine Gruppe von Ecchymosen, solche auch an dem ziemlich fettarmen Epicard. Herz klein, schlaff, alle Klappenapparate vollständig zart und schlussfähig, Myocard braungelb, an der Intima der Aorta einige kleine, graugelbliche, erhabene Stellen beginnenden Atheroms.

Leber etwas vergrössert, ihre Consistenz vermindert, Oberfläche glatt, Kapsel zart, Gallenblase gut mi dunkler Galle gefüllt. Leber graubraun, auf dem Durchschnitte ziemlich blutreich, morscher, acinöse Zeichnung undeutlich.

Milz 22 *cm* lang, 14 *cm* breit, 7 *cm* dick, Kapsel etwas verdickt, Consistenz eigenthümlich teigig weich, auf dem Durchschnitte gleichmässig dunkelblutroth, etwas vorquellend, das grobe Stroma vermehrt, die Gefässe etwas sclerotisch, die Follikel stellenweise als kleinste, graue Punkte sichtbar, Pulpa ziemlich leicht ausstreifbar.

Nebennieren klein, blutreich.

Beide Nieren etwas grösser, plumper, schlaff. Kapsel sehr zart, leicht abziehbar. Oberfläche glatt, übersäet mit ziemlich reichlichen punktförmigen Blutungen, an einer Stelle der Oberfläche der rechten Niere ein circa hanfkorngrosser, gelblich-röthlicher Herd, ganz oberflächlich sitzend, von einem hämorrhagischen Hof umgeben, prominent. Sonst erscheinen die Rinde und die Columnae Bertini verbreitert und vorquellend, braun-gelblich, Pyramiden ebenfalls erbleicht, ihre Grenzen undeutlich.

Nierenbecken und Ureteren sind nicht besonders verändert.

Das Bindegewebe um die Harnblase sulzig, hämorrhagisch infiltrirt. In der Harnblase ziemlich reichlicher dunkelgelber Urin. Schleimhaut gelblich, dünn.

Die lumbalen und retroperitonealen Lymphdrüsen und sämmtliche inguinalen nicht weiter verändert.

Im Magen reichliche flüssige, gallige Massen, seine Schleimhaut grünlich-grau, in Falten gelegt, von sehr wenigen Blutungen durchsetzt.

In der Radix mesenterica, ganz in der Nähe der Valvula Bauhini, eine Gruppe von drei bis vier bohnengrossen Lymphdrüsen, die in von einzelnen Blutungen durchsetztes und sulzig-ödematöses Bindegewebe gehüllt und hart sind und auf dem Durchschnitte fast vollständig blutig infiltrirt erscheinen oder grauroth fleckig vorquellen und stark

Digitized by Google

succulent sind. In ihrer Umgebung centralwärts eine Kette von etwas vergrösserten, lebhaft rothen, harten Lymphdrüsen.

Im untersten Ileum finden sich an zwei Stellen quergestellte, seichte, scharf umrandete Geschwüre, deren Umgebung wenig injicirt erscheint. Daneben zwei hanfkorngrosse Follikel mit gelblichem Centrum und lebhaft injicirtem Hof.

Im Coecum finden sich in der Schleimhaut zerstreut ziemlich reichliche weissliche Follikel. Im Dickdarm geformte, gallige Fäcalien. Schleimhaut normal; auch die im Processus vermiformis.

Die Lymphdrüsen in beiden Axillen etwas vergrössert, hart, isolirt, dunkelblutroth, auf dem Durchschnitte gleichmässig blutroth, sehr succulent.

Die Synovia des rechten Kniegelenkes ziemlich lebhaft injicirt, die synoviale Flüssigkeit nicht vermehrt.

Die wiederholt vorgenommene bacteriologische Blutuntersuchung ergab folgende Befunde:

Am 22. März, am			II.	Krankheitstage,	steril,
» 23.	»	»	III.	»	Reincultur von spärlichen Pestcolonien,
» 24.	»	»	IV.	»	steril,
» 25.	»	»	V.	»	steril,
» 26.	»	»	VI.	»	zehn Colonien von Pestbacillen in Reincultur.

Sputum, am Todestage untersucht, zeigt mikroskopisch neben zahlreichen feinen Stäbchen und weniger reichlichen Coccenformen reichlich typische Pestbacillen. In der Cultur davon finden sich neben Colonien von Staphylococcus pyogenes aureus, Diplococcus pneumoniae und solchen feiner Stäbchen mässig reichlich Pestcolonien.

Exsudat aus dem Unterlappen der rechten Lunge, am Todestage steril durch Punction entnommen, zeigt mikroskopisch ausschliesslich Pestbacillen in sehr reichlicher Menge und culturell ebenso eine reichliche Reincultur dieser Bacterienart.

Bacteriologischer Befund.

1. Deckglaspräparate aus der Hämorrhagie im M. rectus abdominis zeigen mässig viele typische Pestbacillen, einzeln oder als Diplobacillen.

In den Aussaaten davon finden sich reichlich und ausschliesslich Pestcolonien.

2. In der submaxillar gelegenen Lymphdrüse der linken Halsseite sind mikroskopisch sehr reichlich Pestbacillen nachweisbar, vorwiegend in typischer Form, spärlicher als blassgefärbte, rundliche oder länglich-ovale Formen.

3. In einem pneumonischen Herd der linken Lunge finden sich mikroskopisch sehr reichlich Pestbacillen, meist extracellular gelegen, einzeln oder als Diplobacillen, in verschiedenen Grössen und Formen, theils in gut und bipolar gefärbten, theils in blass tingirten Formen.

Andere Bacterien sind nicht nachweisbar.

4. Die Aussaaten vom pleuritischen Exsudat der rechten Lunge (nicht steril entnommen) sind verunreinigt.

5. In den Aussaaten vom Secret des Hauptbronchus des linken Unterlappens sind Pestcolonien nicht nachweisbar; dieselben zeigen neben wenigen Coccencolonien reichlich schleimige Colonien einer Bacillenart.

6. Deckglaspräparate aus dem pneumonischen Herde des rechten Oberlappens geben dasselbe Bild wie die von Nr. 3.

Die Aussaaten zeigen ausschliesslich Pestcolonien in sehr reichlicher Menge.

7. Die Aussaaten aus der Galle enthalten neben vier Colonien der Coligruppe vereinzelte Colonien des Pestbacillus.

Digitized by Google

8. Präparate aus der Milz zeigen vereinzelt typische Pestbacillen, etwas reichlicher an Zahl blassgefärbte, längliche und rundliche Formen.

In den Aussaaten gehen ausschliesslich Pestcolonien in spärlicher Menge an.

9. Die Aussaaten aus dem Harn bleiben steril.

10. In einer mesenterialen Lymphdrüse finden sich mikroskopisch sehr reichlich Pestbacillen in allen Formen und Grössen, gut und schlecht gefärbt, einzeln und als Diplobacillen, vereinzelt auch in kurzen, ungegliederten Fäden.

Die Aussaaten zeigen sehr reichlich Colonien des Pestbacillus und eine Colonie des Bacterium coli commune.

11. Deckglaspräparate aus einer rechten Achseldrüse zeigen spärlich Pestbacillen, einzeln liegend, theils gut, theils blass gefärbt.

Die Aussaaten davon (nicht völlig steril entnommen) enthalten reichlich Colonien des Pestbacillus und circa 20 Colonien von Bacillen der Coligruppe.

12. Deckglaspräparate aus einem pneumonischen Herde des rechten Unterlappens geben denselben Befund wie die von Nr. 3 und 6.

Histologischer Befund.

1. Pneumonie vom rechten Oberlappen und vom linken Unterlappen. Die Präparate wurden von mehreren Stellen der betreffenden Pneumonien angefertigt. Alle geben im Wesentlichen denselben Befund. Das Lungengewebe zeigt das Bild schwerster acuter Entzündung. Die ziemlich stark erweiterten Alveolen sind erfüllt von polynucleären Leukocyten, Blut und Pestbacillen, und zwar in sehr wechselndem Verhältnisse; in den centralen Antheilen der Herde ist die Leukocyten-Emigration so reichlich, dass das Bild einer lobären (croupösen) Pneumonie erzeugt wird. Jedoch fehlt im Exsudate Fibrin fast vollständig. Mehr an der Peripherie herrscht der hämorrhagische Charakter vor. Die Alveolen sind hier erfüllt entweder nur von Blut oder es sind demselben enorme bläulich-gefärbte Bacillenmassen beigemengt; häufig findet sich auch homogen geronnene Ödemflüssigkeit nebst spärlichen Leukocyten und Blut. Die Kerne der Leukocyten vielfach im Körnchenzerfall.

Die Alveolarwände zeigen fast überall die eigenthümliche Veränderung, dass sie in grobschollige oder fein granulirte, manchmal auch mehr homogene oder homogen balkige, breite Stränge umgewandelt sind, die sich mit Eosin lebhafter roth färben und von zahlreichen verschieden grossen Körnchen oder wie zerbrochen aussehenden Kernen beiderseits umgeben sind. Vielfach aber ist die Structur des Lungengewebes nicht mehr erhalten und man sieht nur Bacillen und Leukocytenmassen, zwischen denen sich wie zerbrochene, oft spornartig vorragende Reste der Alveolarsepta finden. In den Bronchien dasselbe Exsudat wie in den Alveolen enthalten, das Epithel in langen Strecken abgehoben. Die Pleura ist auffallend verbreitert, indem sich zwischen den auseinandergedrängten Bindegewebszellen und um die stark erweiterten Blutgefässe feingranulirte geronnene Massen finden. Fibrin ist auch hier sehr spärlich. An der Oberfläche ist das Pleuraepithel streckenweise erhalten, nirgends ist auf den untersuchten Schnitten eine Fibrinschichte aufgelagert. In den mit Methylenblau gefärbten Präparaten finden sich überall reichliche Pestbacillen, die oft so dicht gedrängt liegen, dass nur wenige Leukocyten zwischen ihnen zu finden sind. Massenhaft finden sie sich auch in den Bronchien, sehr spärlich in den Blutgefässen. Sie liegen häufiger extra- wie intracellulär und besitzen sowohl die rundliche wie die Stäbchenform, zeigen sehr schöne bipolare Färbung und sind meist als Diplobacillen angeordnet. Andere Bacterien nicht auffindbar.

2. Bohnengrosse Lymphdrüse aus der linken Regio submaxillaris. Dieselbe ist so reichlich von fast ausschliesslich polynucleären Leukocyten infiltrirt, dass sich die Follikel nicht abgrenzen. Dagegen sind die meisten Sinus, sowohl die Randsinus wie die gegen den Terminalsinus zu verlaufenden, ganz vollgefüllt mit Pestbacillen, wie injicirt. Kapsel überall erhalten, die Capillaren und kleinen Blutgefässe überall stark erweitert und mit Blut gefüllt. Die Lymphgefässe am Drüsenhilus vollgepfropft mit Pestbacillen. Nur in einzelnen Sinus wenig rothe Blutkörperchen enthalten, nirgends eine grössere Blutung. Die ganze

Digitized by Google

Lymphdrüse erweist sich bei starker Vergrösserung von Pestbacillen so dicht infiltrirt, dass selten zwei Leukocyten nebeneinander liegen, ohne dass sich zwischen oder in denselben Pestbacillen finden; viele kleine Lymphgefässe überhaupt nur von Pestbacillen vollgepfropft. In den erweiterten Blutgefässen sind sie nur sehr spärlich nachweisbar.

3. Zwei etwa mandelgrosse Lymphdrüsen von der Bifurcation der Trachea ergeben im Wesentlichen denselben Befund wie die vorstehende. Auch hier ist die Bindegewebskapsel vollkommen unverändert, im Übrigen zeigen sie die gewöhnlichen Veränderungen mässiger Anthracose und einige typische Tuberkel, die aus Epitheloidzellen bestehen und in ihrem Centrum beginnende Verkäsung zeigen. Auch hier liegen sehr reichliche Pestbacillen hauptsächlich in den Sinus, spärlich im adenoiden Gewebe und ganz vereinzelt im Blute der erweiterten Gefässe.

4. Lymphdrüsen von der Grösse und Form einer kleinen Bohne aus der rechten Axilla zeigen starke Erweiterung und Blutfüllung ungemein zahlreicher Capillaren und Blutgefässe, sowohl innerhalb des Drüsenparenchyms als auch im umgebenden Fettgewebe. Die Sinus sehr weit, gegen die sehr zellreichen Follikel und Markstrahlen scharf abgegrenzt, enthalten sehr grosse und protoplasmareiche Zellen mit grossem, runden Kern, deren Protoplasma granulirt, von ungefärbten Tröpfchen durchsetzt erscheint. Stellenweise viele rothe Blutkörperchen, wenige Leukocyten. In den Randsinus spärliche, im Blute innerhalb der Gefässe nur ganz vereinzelte Pestbacillen nachweisbar.

5. Milz. Dieselbe ist ungemein blutreich, indem nicht nur die sogenannten Pulparäume dort, wo sie erhalten sind, erweitert und mit Blut vollgefüllt sind, sondern die Pulpa überall von Blut infiltrirt erscheint. Die Pulpa ist ziemlich zellarm, die Follikel sind sehr klein. Trotz sorgfältigen Durchsuchens der Präparate konnten Pestbacillen nicht mit voller Sicherheit aufgefunden werden, wohl aber spärliche runde Gebilde von der Grösse und Färbbarkeit derselben, deren Natur aber nicht definitiv zu entscheiden ist.

6. Niere. Die Epithelien sowohl der Rinde wie des Markes im Zustande hochgradiger trüber Schwellung und fettiger Degeneration. Besonders die Rinde sehr blutreich. In einzelnen gewundenen Harncanälchen ist Blut enthalten. Einige Glomeruli sind bindegewebig verödet. — Im Centrum des metastatischen Herdes der rechten Niere ist das Parenchym vollständig zu Grunde gegangen, statt dessen finden sich licht violett gefärbte, zusammenhängende Massen von Pestbacillen, zahlreiche intensiv blau gefärbte Körnchen und polynucleäre Leukocyten, deren Kerne im Zerfalle begriffen sind. Ausserdem drängen sich überall Blutungen dazwischen. Weiter in der Peripherie sind die Harncanälchen in ihrer Form erhalten, aber ihr Epithel ist entweder in ein zusammenhängendes, homogenes Band umgewandelt oder in homogene Schollen zerfallen. In anderen sind einzelne Epithelzellen mit ganz blass tingirtem Kern erhalten. Zwischen den einzelnen Harncanälchen sehr zahlreiche Leukocyten, die häufig Körnchenzerfall ihrer Kerne zeigen, massenhafte Bacillen und Blut.

In der peripheren Schichte sind die Harncanälchen in dicker Lage von polynucleären Leukocyten umscheidet. Im Bereiche dieses Herdes finden sich überall grosse Massen von Pestbacillen. In den centralen Antheilen sind sie ausserordentlich blass gefärbt, durchwegs rundlich, von verschiedener Grösse, in der Peripherie haben sie die typische, plump-ovoide Stäbchenform, sind bedeutend besser gefärbt und liegen häufig intracellulär, zu Diplobacillen geordnet. In den Gefässen und kleinen Blutungen der übrigen Theile der Niere nur spärliche zu kleinen Häufchen gelagerte Pestbacillen nachweisbar.

7. Herz. Die Muskelfasern etwas verschmälert, an beiden Polen der Kerne reichliches gelbes, körniges Pigment abgelagert. Fragmentatio cordis reichlich vorhanden. Keine besonderen pathologischen Veränderungen.

8. Ungefähr 1 *cm* langes Geschwür aus dem untersten Ileum. Im Bereiche desselben fehlt die Schleimhaut vollständig. In der obersten Schichte des Geschwürsgrundes finden sich neben spärlichen gleichmässig vertheilten, rothen Blutkörperchen entweder undeutlich sich abgrenzende, wie in einer Grundsubstanz eingebettete, zahlreiche und mit Eosin gefärbte Zellleiber ohne Kern, zwischen denen einige polynucleäre Leukocyten liegen, oder an manchen Stellen findet sich ein homogenes, mit Eosin gut gefärbtes Balkenwerk, das ebenfalls Leukocyten oder rothe Blutkörperchen einschliesst. In den tieferen Schichten

Digitized by Google

finden sich dieselben kernlosen, rothgefärbten Zellleiber, aber die vollständig erhaltenen, meist mononucleären Leukocyten sind viel reichlicher, und ausserdem sieht man zwischen ihnen lichtblau gefärbte Massen, die entweder mehr homogen oder mehr granulirt, in den tieferen Schichten deutlich fädig sind. Die Veränderung setzt sich bis in die oberflächlichen Schichten der Submucosa fort, deren Zellkerne und fibrilläre Structur nur ganz undeutlich zu erkennen sind. Die tiefen Schichten der Submucosa und die Muskelschichten des Darmes zeigen nur spärliche herdweise zellige Infiltration und einige erweiterte und mit Blut gefüllte Gefässe, nirgends Hämorrhagien. Die früher erwähnten, lichtblau oder violett gefärbten Gewebsmassen gehen allmälig, den Geschwürsrändern entsprechend, in adenoides Gewebe über, das typisch aus kleinen, mononucleären Zellen mit Reticulum und kleinen Blutgefässen besteht, dessen Kerne sich intensiv färben. Die Zotten der umgebenden Schleimhaut von Leukocyten infiltrirt, sonst intact, nur das Epithel ist fast nirgends mehr erhalten. In mit Methylenblau gefärbten Schnitten findet man in den obersten Schichten des Geschwürsgrundes zwischen den nekrotischen Gewebsmassen ein ziemlich reichliches Gemisch von schlankeren und dickeren Stäbchen und von Coccen. Pestbacillen nirgends mit Sicherheit zu erkennen, jedoch sieht man auch Diplobacillen von plump-ovaler Form, die meist schwach gefärbt sind.

9. Drei circa erbsengrosse Lymphdrüsen aus dem Dünndarmgekröse, die dem eben beschriebenen Geschwür entsprechen, zeigen verschiedene Veränderungen. Die am hochgradigsten ergriffene ist vollständig von Blut und Pestbacillen infiltrirt. In dieser Infiltration finden sich wenige polynucleäre Leukocyten, ganz homogenwandige, kleine Blutgefässe, deren Lumen entweder vollständig oder nur zum Theile von homogen balkigen und mit Eosin stark gefärbten Gerinseln erfüllt ist. In der Umgebung eines solchen Gefässes sehr reichlicher Körnchenzerfall der Leukocytenkerne. Vom adenoiden Gewebe ist gar nichts mehr erhalten, die Drüsengrenze ist nur dadurch deutlich, dass dieselbe von einem bläulich gefärbten Saum von Bacillen fast continuirlich eingesäumt ist. Die fibröse Bindegewebskapsel und das sie unmittelbar umgebende Fettgewebe ganz dicht von Blut und polynucleären Leukocyten, die vielfach Körnchenzerfall zeigen, infiltrirt. Hier sieht man ferner auch zahlreiche stark erweiterte Lymphgefässe, die mit Pestbacillen, Blut und Leukocyten vollgefüllt sind.

Zwei andere unmittelbar benachbarte und ebenso grosse Lymphdrüsen zeigen weit weniger intensive Veränderungen. Vor Allem ist die Bindegewebskapsel ganz intact und die Follikel und Markstrahlen erhalten. Zahlreiche Blutgefässe und Capillaren sind erweitert und prall vollgefüllt mit Blut. In den sehr weiten Sinus fällt der Reichthum an polynucleären Leukocyten und rothen Blutkörperchen auf. Die Sinuszellen sind ausserordentlich gross, ihr Kern blass gefärbt, bläschenähnlich. Ausserdem sind in den Sinus sehr zahlreich Pestbacillen auf mit Methylenblau gefärbten Schnitten nachweisbar, die fast durchwegs die Form von kurzen, plumpen, oft ovalen oder ovoiden Diplobacillen besitzen und häufig bipolare Färbung zeigen. Solche finden sich auch massenhaft in der zuerst beschriebenen Lymphdrüse, dieselbe infiltrirend, sowie in den erweiterten Lymphgefässen. Auch in den Blutgefässen sind spärliche nachweisbar.

10. Schnitte durch den hämorrhagischen Musculus rectus abdominis zeigen die einzelnen Bündel der quergestreiften Muskelfasern auseinandergedrängt von Blutaustritten, und solche finden sich auch reichlich im Fasciengewebe, das den Muskel einhüllt.

Innerhalb dieser Blutungen sieht man zahlreiche Anhäufungen von polynucleären Leukocyten. Die einzelnen Muskelfasern haben vielfach ihre Querstreifung verloren, dann sind sie angeschwollen, oder sie sehen wie in Balken oder unregelmässige Schollen zerbrochen aus. Manchmal zeigen sie auch eine Art von Vacuolenbildung. Die Kerne des Perimysiums, sowie die Muskelkerne sehr zahlreich und auffallend vergrössert, liegen häufig in Ketten oder in Haufen aneinander. Innerhalb der Blutung zahlreiche Pestbacillen von typischer Diplobacillenform.

Epikrise.

Nach dem Sectionsbefund handelt es sich im vorliegenden Falle um eine primäre Lungeninfection durch den Pest-Erreger, der sich daselbst bacteriologisch und histologisch in Reincultur vorfindet.

Digitized by Google

Hyperämie und geringe markige Schwellung zeigen nur die bronchialen, trachealen und axillaren Lymphdrüsen und die beider Submaxillargegenden. Umso auffallender sind die sich besonders histologisch an drei, allerdings kaum bohnengrossen Lymphdrüsen im Gekröse des Dünndarms vorfindenden intensiven Veränderungen, die, histologisch wenigstens, was ihre Intensität betrifft, ganz den Bildern bei einem primären Bubo gleichen. Es muss daher die Möglichkeit ins Auge gefasst werden, dass es sich hier um eine primäre Darminfection handelt, die sich mit Bildung der kleinen Geschwüre im untersten Ileum entwickelt hat, wonach es zu einer Pestpyämie mit metastatischer Pneumonie und einem metastatischen Pestherd in der Niere gekommen wäre. Gegen diese Annahme spricht vor Allem die anatomische Form dieser Pneumonien. Dieselben haben keineswegs das Aussehen metastatisch-embolischer, an der Peripherie sitzender und scharf umschriebener Pestherde in der Lunge, sondern entsprechen vollkommen dem Bilde der confluirenden, aus Bronchitis hervorgegangenen Lobulärpneumonien, die sogar fast den ganzen Unterlappen der rechten Lunge gleichmässig infiltriren. Ferner spricht entschieden gegen die Annahme einer Darminfection die unverhältnissmässig geringe Grösse der drei Lymphdrüsen im Mesenterium des Dünndarms bei sechs Tage langem Bestande der Infection, wobei dieselben durch Bacilleninfiltration und Hämorrhagien gänzlich zerstört sind. Umgekehrt spricht für die primäre Lungeninfection, abgesehen von der anatomischen Form der Pneumonie, der Umstand, dass eine secundäre Auto-Infection vom Darm aus bei solchen Pestpneumonikern, die im Delirium ihr ganzes Sputum verschlucken, ungemein leicht möglich erscheint. Die histologische Untersuchung eines der Geschwüre, die im untersten Ileum sitzen, zeigt, dass sie aus frischer Nekrose mit nachfolgender Abstossung der nekrotischen Gewebsmassen hervorgegangen sind und aller Wahrscheinlichkeit nach Peyer'schen Plaques entsprechen.

Ausser geringer zelliger Infiltration findet sich keine bemerkenswerthe Veränderung der Darmwand, ebenfalls ein Umstand, der nicht der Annahme einer primären Darminfection entspricht. Auf ähnliche Weise wie die Infection der Plaques des unteren Ileums ist möglicher Weise auch die Infection der zur histologischen Untersuchung gelangten Lymphdrüse aus der linken Regio submaxillaris zu Stande gekommen, nämlich durch das in die Mundhöhle gelangte Sputum. Sie ist fast noch intensiver verändert und von noch grösseren Pestbacillenmassen durchsetzt wie die bronchialen Lymphdrüsen.

Ausser den schon genannten zeigen die Lymphdrüsen zu beiden Seiten der grossen Halsgefässe und die beider Axillae Hyperämie und leichte Schwellung. Mikroskopisch finden sich in einer Lymphdrüse der rechten Axilla spärliche Pestbacillen. Die pneumonischen Infiltrate sind histologisch gekennzeichnet durch enormen Reichthum an Pestbacillen und Leukocyten, deren Kerne in lebhaftem Zerfalle begriffen sind, und durch die relativ geringe Menge von Fibrin und die eigenthümliche Nekrose der Capillaren und Gefässe der Alveolarsepta, deren Blut eine eigenartige Coagulation zeigt; in dem metastatischen Nierenherd findet sich central durch enorme Pestbacillenmengen erzeugte Nekrose und peripheriewärts sehr reichliche Infiltration von Eiterkörperchen.

Blutungen verschiedener Grösse finden sich in den weichen Schädeldecken, der Dura mater, im Musculus rectus abdominis, im retroperitonealen Bindegewebe um die Harnblase, im Peri- und Epicard und in gewöhnlicher Weise, wenn auch spärlich, in der Magenschleimhaut.

Die bacteriologische Untersuchung der Milz ergibt spärliche Reincultur von Pestbacillen; histologisch konnten solche nicht mit voller Sicherheit nachgewiesen werden.

Fall 41/XLIII.

Unbekannter, auf der Strasse krank aufgefundener Hindu, 60 Jahre alt, starb am 14. April um 10 Uhr 15 Minuten.

Section am selben Tage um 1 Uhr Nachmittags, 3 Stunden post mortem.

Männliches Cadaver, 170 *cm* lang, von gracilem Knochenbau, ziemlich schlecht genährt.

Todtenstarre an den unteren Extremitäten vorhanden, Todtenflecke diffus.

Digitized by Google

Conjunctiven leicht injicirt, Schleimhaut der Lippen blutarm.

Am Halse und in beiden Achselhöhlen keine Drüsen tastbar.

In beiden Inguinalgegenden kleine, verschiebliche Drüsen tastbar.

Hydrokele rechterseits.

Die weichen Schädeldecken fettarm, ziemlich blutreich. Schädeldach länglich-oval, im Längsdurchmesser 19 *cm*, im queren 12½ *cm* und in der Peripherie 52 *cm* messend, symmetrisch; Schädelknochen bis 4 *mm* dick, compact, seine Innenfläche rauh.

Im Sichelblutleiter geringe Mengen geronnenen Blutes; Dura mater etwas dicker, an ihrer Aussenfläche rauh, innen glatt, glänzend. Die inneren Hirnhäute zart, stellenweise längs der Gefässe etwas getrübt, Gefässe zartwandig, enge.

Rinde gleichmässig breit, grau, die weisse Marksubstanz von mässig zahlreichen Blutpunkten durchsetzt, teigig; Ventrikel nicht erweitert, ihr Ependym zart, glatt; Stammganglien, Medulla und Pons normal gebildet.

Zu beiden Seiten des Halses, namentlich linkerseits, die Lymphdrüsen etwas vergrössert, dunkelroth, am Durchschnitte saftreicher. Zunge mit dickem, missfärbigen Belage bedeckt, beide Tonsillen vorspringend, etwas weicher, am Durchschnitte röthlich, saftreich.

Schleimhaut des Pharynx gelockert, reichlich durchsetzt von vergrösserten, theils blässer gefärbten, theils stärker roth gefärbten Follikeln, am Durchschnitte ziemlich saftreich.

Die Balgfollikel des Zungengrundes sind deutlich hervortretend. In der Schleimhaut an der unteren Fläche der Epiglottis vergrösserte Follikel. Schleimhaut des Larynx und der oberen Trachea blutleer.

Linke Lunge überall frei, ihr Pleuraüberzug zart, glatt, glänzend. Die Lunge selbst vollständig lufthältig, stärker blutreich.

Die rechte Lunge ebenfalls nirgends angewachsen, im Pleuraraume einige Cubikcentimeter gelben Serums enthalten, ihr Pleuraüberzug zart und glatt; über den hinteren Partien des Oberlappens zarte, gelbliche Fibrinauflagerungen. Der Oberlappen in seinen unteren und hinteren Partien verdichtet, luftleer sich anfühlend; entsprechend diesen Partien unterhalb der Pleura zahlreiche kleinste, gelblich-weissliche Punkte sichtbar, die oft kettenförmig oder gruppenweise aneinander gelagert und von lebhaft blutrothem Hofe umgeben erscheinen, was diesen pneumonischen Antheilen ein ganz eigenartiges Aussehen verleiht.

Auf dem Durchschnitte erscheint der Oberlappen, entsprechend seiner verdichteten Partie, prominent, auf der Schnittfläche luftleer, ziemlich gleichmässig infiltrirt und nur zum Theile feinst gekörnt, roth und gelb gesprenkelt, reichlich dickeren, röthlich-gelben Saft gebend. Die übrigen Theile des Oberlappens, die Spitze und die vorderen Ränder sind lufthältig, stärker durchfeuchtet und blutreich.

Der Unterlappen zeigt in seinen vorderen Partien vereinzelte begrenzte, tiefer eingesunkene und blaurothe Stellen, die auf dem Durchschnitte dunkelblutroth, glatt aussehen und luftarm bis luftleer sind; sonst ist der Unterlappen lufthältig, blutarm.

Die Bronchien, namentlich die dem pneumonischen Bezirke des Oberlappens entsprechenden, enthalten ziemlich reichlich gelblich-röthliches, dickes Secret, ihre Schleimhaut stärker geröthet.

Die bronchialen Lymphdrüsen etwas grösser, anthracotisch, auf dem Durchschnitte etwas saftreicher.

Im Herzbeutel geringe Mengen klarer Flüssigkeit; derselbe zart, an seiner Innenfläche vereinzelte kleinste Blutaustritte zeigend.

Das Epicard zart, fettarm, in beiden Ventrikeln geringe Mengen geronnenen Blutes; Myocard dunkelbraunroth, atrophisch; alle Klappenapparate zart und schlussfähig.

Leber vergrössert, besonders der rechte Lappen von plumper Form, ihre Ränder abgerundet, Kapsel zart, Oberfläche glatt, glänzend. Im rechten Lappen unmittelbar am Ligamentum suspensorium hepatis eine ungefähr kreuzergrosse Stelle, wo die Kapsel ziemlich stark fibrös verdickt ist. Ebenfalls im rechten Lappen, in seinem oberen hinteren Theil, findet sich ein kleiner, etwa stecknadelkopfgrosser, weissgelblicher, durch die Kapsel durchscheinender Herd, der auf seinem Durchschnitte scharf begrenzt erscheint und aus einer

Digitized by Google

grauröthlichen oder gelblichen, fast käsig aussehenden Masse besteht. Ein ebenso aussehender, beinahe kreuzergrosser Herd befindet sich ungefähr in der Mitte des Leberparenchyms des linken Lappens. Derselbe ist auf dem Durchschnitte prominent, ungleichmässig gekörnt und bröcklig, von gelblicher Farbe, roth gesprenkelt durch kleine Blutaustritte und gibt sehr reichlichen Saft beim Abstreifen. Gegen das übrige Lebergewebe ist er gut begrenzt, indem seine Peripherie von einem bis 2 *mm* breiten, gelben Streifen gebildet wird, der hie und da noch Andeutung von Leberläppchenzeichnung erkennen lässt und stellenweise von Blutungen unterbrochen ist. Kleinere, ebenso beschaffene Herde, 3 bis 4 an Zahl, finden sich zerstreut im Parenchym des rechten Lappens. In der Umgebung dieser Herde ist das Lebergewebe in einem ziemlich scharf abgrenzbaren Bezirke etwas blutreicher. Das übrige Lebergewebe zeigt noch deutlich erhaltene acinöse Structur, ist brüchiger, ziemlich blutreich.

Milz $18^1/_2$ *cm* lang, 10 *cm* breit, $3^1/_2$ *cm* hoch, Kapsel zart, glatt, Parenchym sehr weich, vorquellend, sehr stark blutreich, leicht abstreifbar.

An den Nebennieren nichts Pathologisches erkennbar.

Nieren vergrössert, ihre Kapsel etwas schwerer abziehbar, Oberfläche fein granulirt, Rinde ungleich breit, Glomeruli stärker hervortretend. Die Schleimhaut des Beckens ist blutarm. In der Blase ziemlich viel klarer, gelblich-röthlicher Harn, Schleimhaut blutarm.

Die mesenterialen Lymphdrüsen flach, kaum vergrössert, dunkler, auf dem Durchschnitte succulent und blutreicher.

Pankreas gelblich-weiss, gekörnt, derb.

Im Magen geringe Mengen schleimigen, gallig gefärbten Inhalts. Seine Schleimhaut stark verdickt, in Falten gelegt, deutlich État mamellonné zeigend, auf der Höhe der Falten von ziemlich reichlichen kleinsten Blutungen durchsetzt.

Im Duodenum mässig reichliche Mengen gallig gefärbten Inhaltes, seine Schleimhaut gelockert, die Follikel deutlich vorspringend.

Im Dünndarm und Dickdarm geringe Mengen gallig gefärbter Faeces. Schleimhaut etwas gelockert, jedoch frei von Blutungen.

Die inguinalen Lymphdrüsen beiderseits kaum verändert. Die tiefen am Durchschnitte etwas blutreicher, ebenso die axillaren Drüsen.

Das Sputum vom 14. April zeigt culturell reichlich Pestcolonien, daneben in ungefähr gleicher Anzahl Colonien des Staphylococcus pyogenes albus.

Bacteriologischer Befund.

1. Deckglaspräparate vom pneumonischen Herde des Oberlappens der rechten Lunge zeigen enorme Mengen von Pestbacillen, fast ausschliesslich extracellulär gelagert, einzeln oder als Diplobacillen, seltener in Kettenanordnung, häufiger in dichten Rasen liegend. Vorwiegend finden sich gut und bipolar gefärbte, länglich-ovale Formen, daneben jedoch alle Übergangsformen bis zu grösseren, blassgefärbten, rundlichen Gebilden, unter ihnen viele Ringformen. Neben den Pestbacillen — im Verhältnisse zu diesen jedoch spärlich — sieht man Coccen als Diplococcen und in kürzeren Ketten, meist von deutlicher Lanzettform. Die Pestbacillen entfärben sich rasch bei Anwendung der Gram'schen Methode. —

Die Aussaaten enthalten reichlich Colonien des Pestbacillus, daneben in geringerer Anzahl Colonien des Staphylococcus pyogenes albus und des Diplococcus pneumoniae.

Im Vergleiche zu den Culturen aus der Milz und Leber desselben Falles zeigen die Pestcolonien in diesen Culturen ein auffallendes Zurückbleiben im Wachsthum.

2. In einem grösseren gelblichen Herde der Leber finden sich mikroskopisch ebenfalls sehr reichliche Mengen des Pestbacillus, in Form, Färbbarkeit und Anordnung wie bei Nr. 1.

Die Aussaaten zeigen reichlich Colonien des Pestbacillus und zwei Colonien der Coligruppe angehöriger Bacillen.

Digitized by Google

3. Deckglaspräparate aus der Milz zeigen spärlich einzeln und extracellulär liegende Pestbacillen.

Auch in den Aussaaten finden sich nur spärlich Pestcolonien — jedoch in Reincultur.

Histologischer Befund.

1. Pneumonie vom Oberlappen der rechten Lunge. Zur Untersuchung wurden mehrere Stücke von verschiedenen Stellen verwendet. Die Lungenaveolen sehr stark erweitert und mit Exsudat angefüllt; dasselbe besteht vorwiegend aus Bacterienmassen, die in Form grosser, zusammenhängender Rasen in homogen geronnener Ödemflüssigkeit suspendirt sind. Das Mengenverhältniss der Bacterien gegenüber dem Ödem sehr wechselnd, stellenweise sind die Alveolen fast nur von Bacterien erfüllt.

An anderen Stellen finden sich hingegen sehr zahlreiche Leukocyten mit 3—5 Kernen, vermischt mit Blut, so dass auf weite Strecken hin das gewöhnliche Bild einer Pneumonie entsteht. Innerhalb dieser Exsudatmassen ist Fibrin nur äusserst spärlich nachweisbar. Andererseits finden sich wieder einzelne Alveolen, die ganz oder fast ganz frei von Exsudat sind (vergl. Tafel XII, Fig. 1).

Die auffallendste Veränderung zeigen aber die Alveolarsepta. Während man an vielen von ihnen nur hochgradige Erweiterung und Blutüberfüllung der Capillaren findet, sieht man bei anderen das Capillarrohr von stark mit Eosin gefärbten, schmalen, homogenen Balken und ebensolchen Schollen erfüllt und beiderseits zahlreiche Zellen mit einem grossen oder mit mehreren Kernen angelagert, letztere auch zu Klumpen zusammengeflossen. Die Endothelzellenkerne gross, plump und blass gefärbt. Viele Alveolarsepta etwas verbreitert, indem diese Balken und grobscholligen Massen auch das Capillarrohr oft in ziemlich breiter Schichte umgeben und das Gewebe des Septum durchsetzen. Dann sieht man die Kerne der das Septum umgebenden Zellen in noch stark färbbare, dichtgedrängte Bruchstücke zerfallen oder zu birnartiger und langschwänziger, spermatozoënähnlicher Form ausgezogen. Diese Verbreiterung der Septa wird nun an sehr vielen Stellen dadurch ausserordentlich mächtig, dass sehr reichliche derartig homogen balkige Massen zu beiden Seiten des Septum austreten und ein dichtes Netz bilden, in dessen Maschen zahlreiche verschieden grosse Körnchen liegen. Das Lumen eines Alveolus sieht dadurch oft sehr enge aus, indem diese bereits im Lumen desselben liegenden Gerinsel als Verdickung der Alveolarwand imponiren, mit der sie unmittelbar im Zusammenhange stehen. Wo kleine Blutgefässe auf dem Querschnitte zu sehen sind, umgibt sie circulär ein breiter, mit Eosin roth gefärbter Hof, der aus einem engmaschigen Netzwerke solcher Balken besteht (vergl. Tafel XII, Fig. 2).

Nach der Weigert'schen Fibrinfärbungsmethode färbt sich nur das in einigen grösseren Gefässen enthaltene, feinfädige Fibrin blau, die Balken und Netze sind entfärbt. Das Pleuragewebe von feineren und gröberen Fibrinbalken durchsetzt, die auch der Oberfläche aufgelagert sind. Die Pleuraepithelien desquamirt, zu Haufen beieinander liegend, sehr gross, blass gefärbt, ihr Protoplasma oft deutlich granulirt, ihr Kern gross, gut gefärbt. Kleinere und grössere Bronchien sind mit Bacterienmassen und polynucleären Leukocyten gefüllt, ihr Epithel ganz oder theilweise desquamirt, aber auch bei einigen vollständig erhalten.

Im Exsudat der Alveolen enorme Mengen von Pestbacillen, fast überall in Diplobacillenform, meist zu Rasen angeordnet, auch intracellulär, ebenso in den Bronchien. Sehr spärlich liegen sie zwischen den im Vorstehenden beschriebenen Balken. Im Blute der grösseren Gefässe sind sie ziemlich spärlich aufzufinden. In einigen Alveolen ausserdem wenige Häufchen von lanzettförmigen Diplococcen.

2. Schnitte durch zwei benachbarte Lymphfollikel der Pharynxwand zeigen dieselben vergrössert. Besonders die sogenannten Keimcentren fallen durch ihre Grösse auf. In denselben finden sich neben zahlreichen mono- und besonders polynucleären Leukocyten grosse, epithelähnliche Zellen mit sehr grossem, ganz blass gefärbten Kern. Das Epithel vollständig intact.

Im Übrigen ist das adenoide Gewebe stark hyperämisch. In den Blutgefässen nur ganz vereinzelte, in den sogenannten Keimcentren keine Pestbacillen aufzufinden.

Digitized by Google

3. Schnitte durch eine kleine, bohnengrosse Lymphdrüse aus der linken Axilla zeigen gleichmässig verbreitete Hyperämie. Nur die Randsinus etwas weiter, grosse rundliche oder mehr polygonale Zellen mit granulirtem Protoplasmaleib enthaltend. Im adenoiden Gewebe der Rinde zahlreiche mit braungelbem Pigment beladene Zellen. In den Blutgefässen keine Pestbacillen nachweisbar. In den Randsinus ganz blass mit Methylenblau gefärbte, runde Gebilde, die verschieden gross sind und von denen es sich nicht mit Sicherheit entscheiden lässt, ob es Degenerationsformen der Pestbacillen sind oder nicht.

4. Leber. Von derselben wurden mehrere Stücke untersucht, in welchen sich die im Vorstehenden beschriebenen Herde befinden. Was zunächst diese betrifft, so sind sie von ganz unregelmässiger Gestalt. Ihre peripherste Zone wird fast überall von einem Wall von polynucleären Leukocyten gebildet, die bis fünf kleine Kerne besitzen oder mit Kernfragmenten angefüllt sind. Zwischen ihnen finden sich zahlreiche bläulich gefärbte Massen von Pestbacillen oder kurze, isolirte, sehr schmale Ketten von Leberzellen, die oft gleichmässig homogen oder schollig aussehen.

Die Leberzellbalken an der Peripherie sehr schmal, oft um den Herd als Centrum concentrisch angeordnet. Die Leukocyteninfiltration reicht stellenweise zwischen die ganz intacten Leberbalken hinein. Auch zahlreiche Blutungen finden sich in dieser peripheren Zone. Im Centrum wechseln Leukocytenhaufen, enorme Bacterienmassen und Blutungen miteinander ab, ausserdem finden sich Stellen mit reichlichem Körnchenzerfall, wo die Zellleiber nur mehr ganz undeutlich erhalten und mit Eosin ganz schwach gefärbt sind. Unweit des eben beschriebenen Herdes findet sich eine Stelle der Glisson'schen Kapsel, die dicht von meist polynucleären Leukocyten infiltrirt ist, so dass sie sehr beträchtlich erweitert ist. Dazwischen stark erweiterte Capillaren, kleinere Hämorrhagien und grosse Massen von Pestbacillen, die vorzugsweise (wie ein Saum) um die Äste der Vena porta angeordnet sind, deren Wand sie in Massen durchdringen.

Die Venenwand selbst in zum Theile homogene, zum Theile stark glänzende und stark licht brechende Schollen umgewandelt ohne jede Kernfärbung. Das Lumen der Vene ausgefüllt von reichlichen Pestbacillenmassen und Leukocyten und grobbalkigem, stark gefärbten homogenen Fibrin. Auch die vielfach von Blutungen umgebenen kleineren Arterien besitzen eine homogene oder grobbalkige Wand, ihre Endothelzellenkerne gross und blass, die Zellen selbst unregelmässig abgehoben und auseinander geworfen.

Ähnliche Veränderungen der Glisson'schen Kapsel finden sich an mehreren Stellen. Im Übrigen ist dieselbe auch dort, wo nur schmale Dissepimente derselben vom Schnitte getroffen sind, von mono- und polynucleären Leukocyten infiltrirt. Ebenso die Wand und unmittelbare Umgebung vieler Centralvenen. An einer Stelle, wo ein grosser Ast der Pfortader der Länge nach getroffen ist, findet sich das sie umgebende Bindegewebe der Glisson'schen Kapsel von Ödemflüssigkeit und feinfädigen Gerinseln auseinander geworfen, zum Theile von polynucleären Leukocyten oder hämorrhagisch infiltrirt. Im Lumen der stark erweiterten Vene neben massenhafter Anhäufung von polynucleären Leukocyten und reichlichem grobbalkigen Fibrin sehr reichliche Pestbacillenmengen, die meist unmittelbar in Form eines breiten Streifens der Venenintima angelagert sind und überall in breiten Schwärmen in dieselbe einbrechen. Die Äste der Arterien meist von homogenem Balkenwerk erfüllt und verbreitert. Das übrige Lebergewebe zeigt die Zeichen trüber Schwellung. Im Bereiche der Herde und der beschriebenen Veränderungen der Glisson'schen Kapsel sehr reichliche typische Pestbacillen meist von ovaler oder Coccenform nachweisbar. Auch in den Infiltraten in kleineren Verzweigungen der Glisson'schen Kapsel und der Lebervenenäste sehr vereinzelte Pestbacillen.

5. Die Milz vielfach von Hämorrhagien durchsetzt, die sehr grossen Pulpazellen untereinander geworfen. Follikel sehr klein. Die Trabekel breit, etwas verquollen aussehend. Die Wand kleiner Arterien verdickt und homogen. Die Kerne der Endothelzellen alle erhalten. Sehr spärliche blassgefärbte Pestbacillen nachweisbar.

6. Die Niere zeigt ausser Degenerationserscheinungen ihrer Epithelien, Erweiterung ihrer Capillaren und kleiner Blutgefässe nichts Pathologisches. In den Gefässen Pestbacillen mit Sicherheit nicht auffindbar.

Digitized by Google

Epikrise.

Beim Fehlen eines primären Bubo und dem anatomischen Lungenbefunde entsprechend ist die den grössten Theil des Oberlappens der linken Lunge einnehmende Pneumonie als primäre Pestpneumonie aufzufassen. Ihr anatomisches Bild gleicht mehr dem einer croupösen Pneumonie und ist ausgezeichnet durch eine eigenthümliche gelbrothe Sprenkelung und Fleckung, die sowohl auf dem Durchschnitte wie auch durch die Pleura hindurch zu Tage tritt. Auch mikroskopisch ist das Bild ein eigenartiges, besonders durch die Form der homogen balkigen Gerinsel, die in Form breiter Netze die Gefässe der Alveolarsepta umgeben.

Bemerkenswerth sind die metastatischen Herde in der Leber, die histologisch aus enormen Bacillenmassen und polynucleären Leukocytenansammlungen mit Nekrose des Lebergewebes bestehen. Sie entstehen innerhalb der Glisson'schen Kapsel, die überall Infiltrate von mono- und polynucleären Leukocyten aufweist.

Die schweren Veränderungen und die Bacilleninfiltration von Ästen der Pfortader ist nach dem histologischen Bilde nicht so aufzufassen, als ob die Bacillen durch die Pfortader in die Leber, also vielleicht vom Darme aus dahin gelangt wären, vielmehr sieht man deutlich das massenhafte Eindringen der Pestbacillen in die Venenwand von aussen, von dem Gewebe der Glisson'schen Kapsel her.

Ausserdem findet sich im ganzen Darmtracte auch nicht der geringste Anhaltspunkt für die Annahme einer von hier aus erfolgten Infection. Blutungen finden sich nur im Epicard und in der Schleimhaut des Magens, Drüsenschwellung und -Hyperämie noch am stärksten in den bronchialen Lymphdrüsen, in ganz geringem Grade in den Lymphdrüsen am Halse beiderseits längs der grossen Gefässe, in beiden Tonsillen und den Follikeln am Zungengrunde und den mesenterialen Lymphdrüsen. Sowohl culturell wie histologisch finden sich in der Milz nur spärlich Pestbacillen, ungeheure Mengen jedoch in der pneumonischen Lunge neben spärlichen Diplococcen.

Was den Infectionsmodus dieses Falles betrifft, so ergibt der vorstehende Befund, dass es sich um eine primäre Infection der Lunge auf dem Wege der Bronchien handelt; von dieser Pneumonie aus gelangten weiterhin die Pestbacillen ins Blut.

Herr Professor Childe in Bombay hatte die Güte, uns mehrere Stücke einer Leber zur Untersuchung zu übergeben, die ebenfalls derartige umschriebene Pestherde zeigen. Sie unterscheiden sich makroskopisch in nichts von den im vorstehenden Falle beschriebenen, jedoch soll in dem von Childe secirten Falle die ganze Leber übersäet von solchen Herden gewesen sein. Auch mikroskopisch weichen sie in nichts Wesentlichem von den beschriebenen ab. Auch hier scheinen sie in der Glisson'schen Kapsel oder wenigstens in ihrer unmittelbaren Umgebung entstanden zu sein. Im Centrum erkennt man an einigen von ihnen die Contouren eines kleinen, aber erweiterten dickwandigen Gefässes, dessen Kerne sich nicht mehr färben und das von einem stark mit Eosin gefärbten Balkenwerk durchsetzt und umgeben ist.

Bei anderen ist ein Theil der Glisson'schen Kapsel mit dem Querschnitte des Pfortaderastes und den Gallengangscapillaren noch erhalten und der Herd greift in die Leberläppchen von ihrer Peripherie aus ein. Körnchenzerfall ist ausserordentlich reichlich. — Im Übrigen soll sich bei dem Falle kein primärer Bubo, nur allgemeine Drüsenschwellung vorgefunden haben (nach mündlicher Mittheilung Childe's).

B. Fälle mit allgemeiner Drüsenschwellung.

Fall 42/XLIV.

Mathias Fernandez, 19jähriger Goanese, Kellner, starb am 15. April, angeblich am X. Krankheitstage, um 3 Uhr 10 Minuten Nachmittags.

Die Section wurde im Jamsetjeejeebhoi Spital am 16. April um 11 Uhr Vormittags, 20 Stunden post mortem, vorgenommen.

Digitized by Google

Männliches Cadaver, von Mittelgrösse, kräftig gebaut, gut genährt, Musculatur gut ausgebildet. Todtenstarre geschwunden, Conjunctiven blutleer, Mund- und Lippenschleimhaut cyanotisch.

Hals lang und schlank; Thorax kräftig gebaut und symmetrisch. In beiden Inguinalgegenden zahlreiche vergrösserte, harte, isolirbare Lymphdrüsen tastbar. An den unteren Extremitäten keine Ödeme.

Am Genitale nichts Abnormes.

Schilddrüse klein, colloid, blutreich.

Die Lymphdrüsen längs der Halsgefässe und in beiden Submaxillargruben bis bohnengross, isolirt, blauroth, auf dem Durchschnitte gelbroth gesprenkelt, vorquellend, sehr saftreich.

Beide Tonsillen vergrössert, mit dickem gelblichen Schleim belegt, die sie bedeckende Schleimhaut und die ihrer Umgebung dunkelroth, auf dem Durchschnitte weich und vorquellend, sehr saftig und ebenfalls dunkelblutroth.

Die Follikel des Zungengrundes und der Epiglottis reichlich und stärker prominent.

Schleimhaut des Larynx und der Trachea etwas geröthet, die des Ösophagus blassgelblich.

Beide Lungen frei, ihre Pleura glatt, glänzend, in beiden Pleuraräumen je $^1/_4\,l$ einer bräunlich-rothen Flüssigkeit. Lungen vollständig lufthältig und blutreich, von der Schnittfläche fliesst reichliche schaumige Flüssigkeit ab. Dieselbe ist auch in den Bronchien enthalten.

Herzbeutel zart, an seiner Innenfläche kleine Gruppen von punktgrossen Ecchymosen. Die pericardiale Flüssigkeit vermehrt, gelblich.

Epicard fettarm, im Bereiche des rechten Ventrikels von einigen bis hanfkorngrossen Blutungen durchsetzt.

Herz ziemlich gross, beide Ventrikel schlaff, in seinen Höhlen reichliche Cruormassen. Myocard gelblich, morsch, alle Klappenapparate zart und schlussfähig, fäulnisimbibirt.

Ductus thoracicus nicht verändert.

Beiderseits an der Pleura diaphragmatica einige kreuzergrosse Blutaustritte.

Die bronchialen Lymphdrüsen vergrössert, ihr Centrum anthracotisch und derbe, ihre Rindenschichte grauroth, weich und reichlich Saft gebend.

Schleimhaut der grossen Bronchien leicht geröthet, mit gelblichem Schleim bedeckt.

Leber etwas vergrössert, sehr schlaff, von bräunlich-gelber Farbe, mit fettgelben Flecken; ihre Oberfläche glatt, auf dem Durchschnitte ziemlich blutreich, etwas vorquellend, von undeutlicher Läppchenzeichnung, gelblich-braungrau.

Gallenblase gut mit dunkler Galle gefüllt.

Milz sehr bedeutend vergrössert, und zwar in allen Dimensionen circa auf das Vierfache, Kapsel stark gespannt, auf dem Durchschnitte quillt die Pulpa etwas vor und sieht wie feinst chagrinirt aus. Dieselbe dunkelblutroth, nur mässig leicht ausstreifbar, Follikel deutlich vergrössert, grau, das grobe Stroma etwas vermehrt.

Im Bindegewebe um den rechten Nierenpol eine handtellergrosse Blutung. Rechte Niere gross und plump, in ihrer Bindegewebskapsel zahlreiche bis linsengrosse Blutaustritte. Auf dem Durchschnitte blutreich, die Rinde stark verbreitert, gelblich-röthlich gestreift. Pyramiden breit, blutroth, Glomeruli vorspringend, Kapsel leicht abziehbar. In der peripheren Rindenschichte der hinteren Nierenoberfläche, nahe dem oberen Pol, eine thalergrosse Gruppe von kleinen, zum Theile confluirenden Blutaustritten. Linke Niere mit Ausnahme letztgenannter Blutungen ebenso verändert. Schleimhaut des Nierenbeckens beider Nieren gelockert und geschwollen, enthält trüben, milchigen Harn.

In der Harnblase wenig trüber, gelblicher Urin. Schleimhaut dünn, blass gelblich.

Die tiefen inguinalen Lymphdrüsen, besonders die am inneren Schenkelringe linkerseits, flach, haselnussgross, hart, gelblich-röthlich gefleckt, auf dem Durchschnitte sehr saftig und vorquellend.

Die linksseitigen iliacalen und lumbalen Lymphdrüsen nur wenig vergrössert, alle isolirt.

Im Übrigen sind die oberflächlichen und tiefen inguinalen Lymphdrüsen beiderseits nur bis überbohnengross, in reichliches Fettgewebe gehüllt, hart, dunkelblauroth, auf dem Durchschnitte dunkelblutroth,

Digitized by Google

vorquellend, sehr reichlich Saft gebend. Das sie umgebende Binde- und Fettgewebe nur etwas mehr durchfeuchtet, frei von Blutungen. Ebenso verändert die Lymphdrüsen in beiden Axillen.

Die oberflächlichen Lymphdrüsen der linken Cubita klein, erbsengross, ebenso verändert wie die inguinalen. In den Kniekehlen nichts Besonderes.

Die mesenterialen Lymphdrüsen flach, höchstens kreuzergross, auf dem Durchschnitte gelb und roth gefleckt.

Im Magen reichliche gallige Schleimmassen, die Schleimhaut dünn, längs der grossen Curvatur nur ganz vereinzelte punktgrosse Blutaustritte.

Im Dünndarm und an seinen Plaques nichts Pathologisches.

Im Dickdarm breiige, gallige Fäcalien, die Schleimhaut etwas gelockert, frei von Blutungen.

Pankreas derbe, gekörnt, Nebennieren unverändert.

Bacteriologischer Befund.

1. In Deckglaspräparaten aus der Milz sieht man Pestbacillen in mässiger Menge, einzeln und extracellulär gelegen, meist von länglich-ovaler Form, theils gut und bipolar, theils blass gefärbt; daneben finden sich auch ziemlich viele bläschenartige Formen. Andere Bacterien sind nicht nachweisbar. Die Pestbacillen entfärben sich rasch bei Anwendung der Gram'schen Methode.

In den Aussaaten jedoch, die auf schief erstarrtem Agar in Eprouvetten angelegt sind, finden sich reichlich und ausschliesslich Colonien des Staphylococcus pyogenes aureus.

2. Deckglaspräparate aus einer tiefen inguinalen Lymphdrüse der linken Seite zeigen gut gefärbte, typische Pestbacillen nur in spärlicher Menge, reichlich jedoch in blass gefärbten, bläschenartigen Formen, oft von bedeutender Grösse und in schattenhaft aussehenden Gebilden, die in Folge der zahlreich vorhandenen Übergangsbilder sicher als Degenerationsformen anzusprechen sind. Ausserdem finden sich noch kurze, oft plumpe, gleichmässig und ziemlich intensiv gefärbte Stäbchen mit abgerundeten Enden vor.

In den Aussaaten finden sich reichlich Colonien einer der Coligruppe zugehörigen Bacillenart; Pestcolonien sind nicht nachweisbar.

Histologischer Befund.

1. Oberflächliche inguinale Lymphdrüse von links. Die sehr weiten Sinus ausgefüllt von Bacterien in zusammenhängenden Massen, zwischen welchen verhältnissmässig wenige mono-, seltener polynucleäre Leukocyten oder isolirte, grosse, epithelähnliche Zellen mit grossem, blassen Kern und grobgranulirtem Protoplasma sich vorfinden. Auch erweiterte Capillaren mit grossen, blassen Endothelzellkernen und leicht verbreiterter, homogener Wand sieht man zwischen den Bacterienmassen.

Das adenoide Gewebe überall erhalten, die Keimcentren gross, wie aufgelockert aussehend. Auch die fibröse Kapsel ist nirgends besonders verändert. Doch finden sich innerhalb derselben und im umgebenden Fettgewebe sehr zahlreiche erweiterte, mit Bacterien und Leukocyten vollgefüllte Lymphgefässe.

Die genannten Bacterienmassen erweisen sich bei starker Vergrösserung betrachtet als typische Pestbacillen von plump-ovaler Diplobacillenform in enormer Menge. Sie liegen häufig intracellulär, auch innerhalb der Endothelzellen von Blut und Lymphcapillaren. An anderen Stellen findet man degenerirte Formen als grosse, rundliche, oft bläschenartige Gebilde in Haufen beieinander liegend.

2. Rechte Niere. In der Rinde derselben zahlreiche frische Blutungen. Das ausgetretene Blut reisst die Harncanälchen von einander und vielfach finden sich Trümmer derselben innerhalb der Hämorrhagien. Die Glomeruli sind sehr gross; in den einzelnen Capillarschlingen, deren Endothelkerne wenigstens zum Theile erhalten, gross und blass gefärbt sind, balkig-fädige oder schollige Gerinsel, die sich mit Eosin stark färben. Die Epithelien der Rinde gross und unförmlich, ihr Protoplasma entweder granulirt oder feine Tröpfchen enthaltend, der Kern entweder ganz blass oder überhaupt nicht mehr färbbar.

Digitized by Google

Pestbacillen sind im Bereiche der Blutungen in Form kleiner Häufchen nachweisbar; sie finden sich ferner spärlich in den Capillarschlingen der Glomeruli und auch in einzelnen Harncanälchen. Hier haben sie runde, coccen-, manchmal bläschenähnliche Form und liegen zu grösseren Rasen bei einander; die sie umgebenden Epithelzellen im Zerfalle begriffen.

3. Milz. Dieselbe ist gleichmässig hämorrhagisch infiltrirt, von zahlreichen polynucleären Leukocyten durchsetzt. Die Trabekel breit, etwas gequollen aussehend. Von den intensiv gefärbten Kernen der polynucleären Leukocyten heben sich die viel grösseren, etwas blässer gefärbten, kernkörperchenreichen Kerne der regellos umher liegenden Pulpazellen scharf ab. Ferner finden sich nicht sehr reichliche kleinste Herde mit einem grobscholligen oder balkigen, mit Eosin stark gefärbten Centrum und einer aus Körnchen und wie in die Länge gezogenen, oft fadenförmigen Kernen bestehenden Peripherie; häufig sieht man, wie ein blutgefülltes Capillarrohr in einen solchen Herd endet. Auf mit Methylenblau gefärbten Schnitten sehr reichliche blassgefärbte Pestbacillen. Sie liegen extra- und intracellulär und zeigen alle Formen von der exquisit stäbchenartigen bis zu bläschenähnlicher Coccenform. Oft sehr deutliche bipolare Färbung. Coccen sind nicht auffindbar.

Epikrise.

Das Bemerkenswerthe an dem oben beschriebenen Falle ist das Fehlen eines typischen primären Bubo. Wohl erscheinen die linksseitigen tief liegenden inguinalen Lymphdrüsen vielleicht noch am meisten vergrössert und auch die linksseitigen lumbalen zeigen geringe Schwellung. Doch fehlt ihnen der hämorrhagisch-ödematöse Charakter, und auch die inguinalen Lymphdrüsen der rechten Seite sind fast ebenso verändert wie die linksseitigen, nur etwas kleiner.

Auch der histologische Befund einer oberflächlichen inguinalen Lymphdrüse der linken Seite entspricht nicht dem eines primären Bubo. Hingegen zeigen makroskopisch die Lymphdrüsen beider Axillae dieselben Veränderungen wie die inguinalen, und in der linken Cubita findet sich überdies eine erbsengrosse Lymphdrüse. Es ist daher in diesem Falle nicht zu eruiren, wo die Eingangspforte des Virus sich befindet.

Ausser den genannten Lymphdrüsen zeigen Schwellung und Hyperämie die Lymphdrüsen zu beiden Seiten der grossen Halsgefässe, in beiden Submaxillargruben, beide Tonsillen und die Follikel des Zungengrundes und der Epiglottis, die bronchialen und die mesenterialen. Blutungen finden sich vereinzelt in der Magenschleimhaut, im Peri- und Epicard, in der Pleura, in der Rinde der rechten Niere und in ihrer Bindegewebs- und Fettkapsel.

Histologisch finden sich sowohl in der Milz wie in einer Lymphdrüse aus der linken Inguinalgegend sehr reichliche vielfach degenerirte Pestbacillen, spärlicher in den Nierenblutungen und in einigen Harncanälchen. Auch auf den Deckglaspräparaten aus der Milz und einer linksseitigen inguinalen Lymphdrüse reichliche Pestbacillen und keine Coccen. Culturell jedoch waren erstere nicht nachweisbar, indem sich statt ihnen reichliche Culturen von Staphylococcus pyogenes aureus und einer Coliart vorfinden. Ihr Vorhandensein, das nur als Folge von Verunreinigung, sei es durch nicht vollständig sterile Entnahme des Materiales, sei es durch agonale oder postmortale Einwanderung ins Blut aufgeklärt werden kann, ist jedenfalls belanglos.

Fall 43/XLVII.

Durgho Byahu, Hinduweib, wurde in der Nacht vom 16. auf den 17. April krank und nach soeben erfolgter Entbindung aufgefunden und um 11 Uhr Nachts ins Spital überbracht, wo sie am 17. April um 7 Uhr 55 Minuten Vormittags starb.

Die Section wurde am 17. April um 12 Uhr Mittags, 4 Stunden post mortem, im Jamsetjeejeebhoi Spital vorgenommen.

Weibliches Cadaver, 152 *cm* lang, zart gebaut, von schwächlicher Muscultur, schlecht genährt.

Beide Conjunctiven geschwollen, von kleinen Blutungen durchsetzt; Pupillen mittelweit, beiderseits gleich.

Digitized by Google

Am Halse und in der Axilla nichts Pathologisches tastbar.

Die Brustdrüsen gross, fettreich, Colostrum ausdrückbar, auf dem Durchschnitte gelappt, grauroth.

Thorax von entsprechenden Dimensionen, im Abdomen unter dem Nabel ein mannsfaustgrosser Tumor tastbar.

Aus dem äusseren Genitale fliesst etwas Blut ab.

An den unteren Extremitäten keine Ödeme.

In beiden Inguinalgegenden unter dem Poupart'schen Bande Gruppen von bohnengrossen, harten, isolirten Lymphdrüsen tastbar.

Todtenstarre vorhanden, Todtenflecke undeutlich.

Die weichen Schädeldecken blut- und fettreich. In denselben zerstreute, hanfkorngrosse Blutungen. Über dem rechten Scheitelbein, im Perioste desselben, eine über thalergrosse Blutung. Derselben entsprechend in der Gegend des Höckers des rechten Scheitelbeines im Periost Gruppen von unregelmässig begrenzten, confluirenden bis kreuzergrossen Blutaustritten.

Das Schädeldach misst im Längsdurchmesser 17 *cm*, im queren 12 *cm* und in der Peripherie 47 *cm*, ist symmetrisch, bis zu 6 *mm* dick; Spongiosa erhalten; Tabula interna glatt.

Die inneren Hirnhäute an der Gehirnbasis zart, wenig blutreich, Gefässe zartwandig, enge. Meningen an der Convexität etwas stärker durchfeuchtet. Rinde graugelb, gleichmässig breit, das weisse Marklager teigig-weich, von spärlichen Blutpunkten durchsetzt; Ventrikel enge, klares Serum enthaltend; ihr Ependym zart, Stammganglien ziemlich blutarm, ebenso Kleinhirn, Pons und Medulla.

Die Lymphdrüsen längs der grossen Halsgefässe und in beiden Submaxillargruben bohnen- bis haselnussgross, hart, isolirt, dunkelblauroth, auf dem Durchschnitte sehr saftig, lebhaft blutroth, etwas vorquellend, zum Theile von Blutungen durchsetzt.

An der linken Halsseite eine unregelmässig begrenzte, bis hinter den Pharynx reichende, sulzige Blutung in dem die Drüsen umgebenden Bindegewebe. Die Blutung setzt sich in die Musculatur der hinteren Pharynxwand bis unter die Schleimhaut in circa guldenstückgrosser Ausdehnung und auch nach abwärts längs der Carotis fort.

Tonsillen klein, Schleimhaut des Pharynx etwas geschwollen, geröthet, Follikel stark prominent, gelblich. In der Schleimhaut des Larynx vereinzelte punktförmige Hämorrhagien, sonst gelblich.

Schilddrüse blutreich, colloid, gekörnt.

Linke Lunge im Oberlappen durch Bindegewebsmembranen an der Thoraxwand adhärent. Pleura reichlich ecchymosirt. An einer circa guldenstückgrossen Stelle in der Mitte der Oberfläche von reichlichen Fibrinmembranen bedeckt, wie gestichelt und von Blutungen durchsetzt, in den centralen Antheilen gelblich-roth gefärbt. Entsprechend diesem Bezirke fühlt sich das Lungengewebe in ungefähr taubeneigrosser Ausdehnung derb, luftleer an; sonst lufthältig. Auf dem Durchschnitte zeigt sich dieser Herd von eigenthümlich gefärbtem, röthlich-gelben Exsudat durchsetzt, feinst granulirt, wie chagrinirt, sehr reichlich röthlich-gelblichen Saft gebend. In der Peripherie der Herde Blutaustritte.

Die übrige Lunge sehr stark durchfeuchtet, aus den Bronchien reichliche schaumige Flüssigkeit entleerend, aber lufthältig und blutreich.

Rechte Lunge mit ziemlich spärlichen lockeren Bindegewebsmembranen im Bereiche aller drei Lappen angewachsen, vollständig lufthältig und blutreich.

Im Herzbeutel ein paar Tropfen klaren, gelben Serums. An seiner Innenfläche allenthalben wie bespritzt von Gruppen zahlreicher kleinster Ecchymosen. Solche ganz vereinzelt am fettarmen Epicard beider Ventrikel. Myocard gelblich, morscher. Alle Klappenapparate sehr zart, schlussfähig.

Schleimhaut der Trachea und der Bronchien lebhaft geröthet.

Ductus thoracicus nicht erweitert.

Die bronchialen Lymphdrüsen bohnengross, anthracotisch.

Digitized by Google

Leber etwas vergrössert, plump, ihre Oberfläche glatt, Kapsel zart, fleckig fettgelb, das übrige Lebergewebe braungrau, Läppchenzeichnung undeutlich, ziemlich blutarm. Gallenblase gut mit Galle gefüllt. Im Serosaüberzug an der Grenze gegen die Leber reichliche feinste Blutaustritte.

Milz 18 *cm* lang, 11 *cm* breit, $3^1/_2$ *cm* hoch, plump, ihre Kapsel zart, gespannt, auf dem Durchschnitte dunkelblutroth, wie feinst chagrinirt, die Follikel als stecknadelkopfgrosse Punkte mit rothem Hofe sichtbar, Pulpa etwas vorquellend, leicht ausstreifbar, das grobe Stroma nicht vermehrt.

Pankreas blassgelb, derb, gekörnt.

An beiden Nebennieren nichts Auffallendes.

Nieren sehr gross und sehr plump, sehr schlaff, auf dem Durchschnitte ziemlich blutarm, Kapsel leicht abziehbar, Oberfläche glatt, lichtgelb. Auf dem Durchschnitte sind die Rinde und die Columnae Bertini stark verbreitert und vorquellend, ebenfalls ziemlich gleichmässig lichtgelb. Pyramiden roth, verbreitert, von der Rinde scharf abgesetzt, im Nierenbecken beiderseits trüber, gelblicher Inhalt. Ihre Schleimhaut durchsetzt von sehr zahlreichen etwas prominenten und confluirenden, schwarzrothen Blutaustritten, die in der oberen Hälfte der Ureteren so reichlich werden und confluiren, dass die mit trübem Urin bedeckte Schleimhaut fast gleichmässig schwarzroth aussieht. Die Blutungen in der unteren Hälfte der Ureteren spärlicher, das sie umgebende Bindegewebe reichlich blutig infiltrirt, so dass beide Ureteren durch das zarte Peritoneum hindurch als blaurothe Stränge sichtbar sind.

Harnblase contrahirt, die Schleimhaut gelblich, nur in der Umgebung beider Ureterenmündungen kleine Gruppen von Blutungen.

Uterus mannsfaustgross. Im rechten Ligamentum latum nahe dem uterinen Ende der Tube Gruppen von kleinen Blutungen. Beide Adnexe frei; Tuben ungemein blutreich, Ovarien gross und glatt, im linken ein prominentes, haselnussgrosses Corpus luteum. Uteruskörper hart, contrahirt. Musculatur gelblich, zwei Querfinger dick; die Uterushöhle von frischen Blutgerinseln ausgefüllt, die der vorderen Wand des Uterus in 1 *cm* dicker, schwarzrother Schichte anhaften. Daselbst, dem Placentaransatz entsprechend, frisch thrombosirte Gefässe. Cervix verlängert, ihre Schleimhaut mit gelblich-blutigem Schleim bedeckt; Portio geschwollen, der Vaginalschlauch sehr weit, etwas verdickt, grauweiss.

Die oberflächlichen und tiefen inguinalen Drüsen beiderseits bohnen- bis dattelkerngross, röthlich-gelb oder blutroth, hart, isolirt, das umgebende Bindegewebe nicht weiter verändert, auf dem Durchschnitte reichlichen Saft gebend.

Im Magen spärliche schleimige, gallige Inhaltsmassen; die Schleimhaut dünn, wenige bis hanfkorngrosse Blutungen längs der grossen Curvatur.

Im ganzen Dünndarm gallige Fäcalien, Schleimhaut dünn.

Die mesenterialen Lymphdrüsen flach, wenig prominent, über bohnengross, ziemlich hart, gelblich-röthlich.

Am Anfangstheile des Dickdarms reichliche punktförmige Blutungen.

Im Rectum und der Flexura sigmoidea reichliche gallig-breiige Fäcalien. Schleimhaut aufgelockert, von zahllosen punktförmigen Hämorrhagien durchsetzt.

Die retroperitonealen Lymphdrüsen (Lymphoglandulae lumbales et iliacae) etwas vergrössert, gelblich, isolirt.

In beiden Achselhöhlen bis haselnussgrosse, stark geröthete, harte, isolirte Lymphdrüsen, die von nur wenig durchfeuchtetem Bindegewebe umgeben und auf dem Durchschnitte blutreich und saftig sind.

Bacteriologischer Befund.

1. Im pneumonischen Herd der linken Lunge finden sich mikroskopisch (Deckglaspräparat) sehr reichlich Pestbacillen, extracellulär, einzeln oder als Diplobacillen gelagert, theils gut und bipolar gefärbt und von kurz-ovaler Form, theils als blassgefärbte, rundliche, Gebilde; spärlich sind neben den Pestbacillen Diplococcen von Lanzettform nachweisbar.

Digitized by Google

In den Aussaaten finden sich neben reichlichen Colonien des Pestbacillus spärlich solche des Diplococcus pneumoniae.

2. Deckglaspräparate aus der Milz zeigen denselben Befund wie Nr. 1.

Die Aussaaten ergeben reichlich Colonien des Pestbacillus und Diplococcus pneumoniae in ungefähr gleicher Anzahl.

3. In Präparaten aus den Blutmassen der Uterushöhle finden sich neben Pestbacillen in weit geringerer Menge Lanzettcoccen; die Pestbacillen geben hinsichtlich ihrer Form, Anordnung und ihres Färbeverhaltens dasselbe Bild wie Nr. 1 und Nr. 2, nur sind sie in geringerer Anzahl vorhanden.

4. In Präparaten einer Lymphdrüse der rechten Inguinalseite finden sich sehr reichlich Pestbacillen, meist einzeln und extracellulär gelegen, vorwiegend in typischer, ovaler Form mit bipolarer Färbung, spärlicher in blass tingirten, ovalen und rundlichen Gebilden. Die spärlich auch hier nachweisbaren Coccen erscheinen theils als Diplococcen in Lanzettform, theils zu kurzen Ketten angeordnet.

Histologischer Befund.

1. Schnitte durch die hintere Pharynxwand. Das Oberflächenepithel ist überall erhalten. Die Gefässe der Submucosa hochgradig erweitert und vollgefüllt mit Blut. Das Bindegewebe durch Ödemflüssigkeit auseinandergeworfen, in der bläulich gefärbte Bacterien suspendirt sind, die stellenweise in grossen Haufen angehäuft sind. Ferner sieht man — hauptsächlich in den tiefen Schichten der Submucosa — ausgedehnte Blutungen, die die Schleimdrüsen umscheiden und überall in die Musculatur eindringen. Diese selbst auch stellenweise von Ödemflüssigkeit und Blutungen auseinandergeworfen. Letztere infiltriren in breiter Schichte das sich hinter der Musculatur befindliche Binde- und Fettgewebe. Einige am Schnitte getroffene Follikel zeigen keine besonderen Veränderungen. Überall im Bereiche des Ödems und der Hämorrhagien in den oberflächlichen Schichten der Submucosa sehr zahlreiche Diplococcen; in den mehr tiefgelegenen Blutungen herrschen der Zahl nach Pestbacillen vor, von der Form blassgefärbter Diplobacillen. Im Blute der Gefässe sowohl Diplococcen als auch Pestbacillen nachweisbar.

2. Pneumonischer Herd der linken Lunge. Am Auffallendsten sind die Veränderungen der Alveolarsepta. Dieselben sind sämmtlich beträchtlich und gleichmässig verdickt, indem die erweiterten Capillaren von Balken oder Schollen, die sich gut mit Eosin färben, vollgefüllt sind. Andere sind strotzend mit Blut gefüllt. In den stark erweiterten Alveolen findet sich am häufigsten ein lockeres Exsudat aus Bacterien, polynucleären Leukocyten, rothen Blutkörperchen und abgestossenen Alveolarepithelien bestehend. Fibrin fehlt, dagegen sieht man Alveolen nur von homogen geronnener Ödemflüssigkeit und Bacterien erfüllt. Zerfall der Kerne in der Umgebung der Alveolarsepta nur selten. Die genannten Bacterienmengen bestehen fast nur aus Pestbacillen, die die Form von Diplobacillen haben und manchmal zu kurzen, gegliederten Fäden sich aneinanderreihen. Diplococcen sehr spärlich.

3. Das Epithel des linken Hauptbronchus nur mehr streckenweise erhalten und auch dort schon theilweise von der Membrana propria abgehoben, so dass dieselbe bloss liegt. Das Bindegewebe der Submucosa von leichtem Ödem auseinander geworfen, die Gefässe stark erweitert. In denselben zahlreiche Pestbacillen.

4. Die Pulparäume der Milz sehr weit, mit Blut vollgefüllt, an vielen Stellen sind dieselben nicht mehr nachweisbar, indem Alles von ausgetretenem Blute überströmt ist. Die Kerne der Pulpazellen ungemein gross, blass gefärbt, rundlich-oval oder zwei- oder dreifach gelappt, auch in zwei getheilt, ihr Protoplasma etwas granulirt, kaum mit Eosin gefärbt. Die Follikel ausserordentlich klein, an den Trabekeln nichts Auffallendes. In der Milz enorm zahlreiche stäbchenförmige Pestbacillen, die sehr häufig intracellulär liegen.

5. Ausser Hyperämie und starker Epitheldegeneration der erweiterten Harncanälchen finden sich die Capillarschlingen der Glomeruli mit eben denselben Balken und Schollen erfüllt wie die Lungencapillaren. In denselben reichliche Pestbacillen und spärliche Diplococcen von Lanzettform.

6. Der linke Ureter ist fast in seiner ganzen Wand hämorrhagisch infiltrirt, und zwar ganz besonders das lockere, ihn einhüllende Bindegewebe. Überall dringen die Blutmassen, die reich an poly-

Digitized by Google

nucleären Leukocyten sind, zwischen die Bündel der glatten Musculatur ein, dieselben vollständig von einander isolirend und einscheidend. Sie sind vielfach sehr blass gefärbt und unregelmässig granulirt. Im Bindegewebe der Submucosa sind die ausgetretenen Blutmassen weniger dicht, dringen aber an vielen Stellen bis an die Schleimhautoberfläche vor, deren Epithel überall verloren gegangen ist und welche an einigen Stellen von den Blutungen durchbrochen ist. Überall im Bereiche der Blutungen zahlreiche Pestbacillen in Diplobacillenform und spärliche Diplococcen.

7. Die Leberepithelien etwas vergrössert, ihr Protoplasma etwas granulirt, ihre Kerne gross und blass. In der Glisson'schen Kapsel um die kleinen Arterien Infiltrate von Leukocyten meist polynucleärer Form. In den Capillaren sehr zahlreiche stäbchenförmige Pestbacillen, die häufig in Endothelzellen oder Leukocyten eingeschlossen sind. Spärliche Diplococcen.

8. Schnitte durch die Wand des Uterus post partum zeigen nichts Besonderes. Der Innenfläche sind in mächtiger Lage frische Blutgerinsel und frisches Blut aufgelagert, in welchem sich noch einige Placentarzotten finden. Auch zwischen der in gewöhnlicher Weise verfetteten Musculatur finden sich Blutungen, ferner Riesenzellen der für den schwangeren Uterus gewöhnlichen Form. Innerhalb der Blutungen und erweiterten Gefässe zahlreiche Diplococcen und spärlichere Pestbacillen.

9. Im Ovarium findet sich ein grosses Corpus luteum, das histologisch keine Abweichung vom Gewöhnlichen zeigt. Die Gefässe, überall hochgradig erweitert und mit Blut gefüllt, enthalten zahlreiche Diplococcen und Pestbacillen.

10. Die linke Mamma gibt das gewöhnliche Bild einer milchenden Brustdrüse. Die Läppchen sind sehr gross, die Epithelzellen cubisch, die Kerne derselben ebenfalls gross und sehr dicht gedrängt; die Drüse ausserordentlich hyperämisch. Im Lumen der Schläuche entweder colloid-ähnliche, etwas geschrumpfte Massen oder kleinere Tropfen, die sich auch im Inneren von Epithelzellen erkennen lassen. Nur im Blute der Gefässe Diplococcen und Pestbacillen auffindbar.

11. Dickdarm. Im interstitiellen Gewebe zwischen den Krypten, dessen Capillaren voll mit Blut gefüllt sind, zahlreiche kleine, nicht confluirende Blutaustritte. Sonst nichts Pathologisches. Die ganze Schleimhaut von Bacillen durchsetzt, die schlank und ziemlich lang sind, auch Fäden bilden und besonders reichlich in den Drüsen liegen. Unter ihnen finden sich auch plumpere Formen, die Pestbacillen ganz gleichen; in dem Blute der Gefässe spärliche Diplococcen und Pestbacillen vorhanden.

12. Eine etwa bohnengrosse, oberflächliche inguinale Lymphdrüse besitzt eine fast vollständig erhaltene Kapsel, die an einigen Stellen von Blutungen, Bacterien und Leukocyten durchbrochen ist, welche auch auf kurze Strecken das der Kapsel anliegende Fettgewebe durchsetzen, besonders reichlich am Hilus der Drüse. Doch finden sich hier nirgends irgendwie veränderte Lymphgefässe. Im Inneren der Lymphdrüse sind Follikel und Markstrahlen nicht überall mehr abgrenzbar, indem sich enorme Mengen von Bacillen über das Parenchym verbreitet haben. Vielfach, wo die Follikel erhalten sind, sieht man die Sinus ganz vollgepfropft mit Bacillen. Die Gefässe und Capillaren stark erweitert, entweder mit Blut injicirt oder wie thrombosirt, indem ihr Lumen von mit Eosin stark gefärbten Balken oder Schollen vollgefüllt ist, die sich vielfach auch der gequollenen Gefässwand angelegt finden. Die ganze Drüse von enorm reichlichen Pestbacillen infiltrirt, die auch reichlich neben Diplococcen in den Blutgefässen liegen.

Epikrise.

An keiner der untersuchten Lymphdrüsengruppen finden sich so hochgradige Veränderungen, dass man eine bestimmte Gruppe als primären Bubo bezeichnen könnte. Am stärksten angeschwollen sind die cervicalen und submaxillaren Lymphdrüsen, welche auch von Blutungen umgeben sind, die sich linkerseits nach abwärts längs der Carotis und bis in die Pharynxwand erstrecken. Die Follikel daselbst sind gelblich, angeschwollen. Von dieser Gegend aus ist es zweifellos zu einer Secundärinfection durch den Diplococcus pneumoniae gekommen, und gewiss kommt ein Theil der Lymphdrüsenschwellung und der Blutungen auf Rechnung derselben.

Digitized by Google

Die Tonsillen sind nicht besonders verändert, jedoch finden sich in den Pharynxblutungen ganz enorme Mengen von Diplococcen. Solche sind auch neben reichlichen Pestbacillen im Blute aller untersuchten Organe aufzufinden. Ferner sind die inguinalen und axillaren Lymphdrüsen jeder Seite beträchtlich geschwollen. Die zur histologischen Untersuchung verwendete Lymphdrüse von den oberflächlichen inguinalen zeigt zwar sehr schwere Veränderungen gemäss der enorm reichlichen Bacilleninfiltration, so dass man daran denken könnte, den primären Bubo hieher zu verlegen. Doch vermisst man histologisch die mit Pestbacillen und Leukocyten vollgepfropften Lymphgefässe an der Peripherie der Drüse, und die makroskopisch constatirten Veränderungen sind nicht die einem solchen entsprechenden. Vor Allem fehlen reichliche Blutungen und das Ödem der Umgebung. Die mesenterialen und retroperitonealen Lymphdrüsen zeigen nur ganz geringe Schwellung.

Es lässt sich daher in diesem Falle nicht entscheiden, ob die Infection von einer Halsgegend oder einer Inguinalgegend ausgegangen ist.

In der linken Lunge findet sich ein taubeneigrosser pneumonischer Herd, der die für die Pestpneumonie charakteristischen makro- und mikroskopischen Veränderungen und enorme Bacillenmengen aufweist. Seiner Grösse und seinem peripheren, scharf umschriebenen Sitze nach muss derselbe als metastatisch bezeichnet werden.

Blutungen weisen auf die Conjunctivae, die weichen Schädeldecken, das Periost des Schlüsselbeines, die Schleimhaut des Larynx, des Magens und Dickdarms, der Nierenbecken und Ureteren, ferner Pleura, Peri- und Epicard und die Leberkapsel, schliesslich das Bindegewebe der linken Halsseite.

Fall 44/L.

Khristna Joti [1] wurde am 19. April, am III. Krankheitstage, um 10 Uhr Vormittags ins Spital aufgenommen und starb am 20. April, am IV. Krankheitstage um 5 Uhr Nachmittags.

Section am 21. April um 8 Uhr 30 Minuten Vormittags, $15^1/_2$ Stunden post mortem.

Männliches Cadaver, 170 *cm* lang, von kräftigem Knochenbau und ziemlich gut entwickelter Musculatur, schlecht genährt; Todtenstarre vorhanden. An den seitlichen und hinteren Körperpartien die Hautvenen in Form eines Netzes rothvioletter Streifen sichtbar, Todtenflecke undeutlich an den abhängigen Körperpartien sichtbar.

Beide linken Augenlider von Schakalen weggefressen. Beide Hornhäute trüb, Pupillen nicht sichtbar; rechte Conjunctiva gelblich, Mund- und Lippenschleimhaut cyanotisch.

Hals kurz, kräftig, in seinen Gruben keine Lymphdrüsen palpabel, in der rechten Axilla kleinere, harte tastbar. In der Haut des rechten Oberarmes ungefähr linsengrosse, schwarzrothe Blutungen.

Thorax entsprechend lang und breit, gut gewölbt, symmetrisch. Abdomen im Niveau des Thorax, Bauchdecken gut gespannt.

In beiden Leistengegenden erbsen- bis bohnengrosse, harte, verschiebliche Lymphdrüsen tastbar. Der rechte Hode ganseigross, fluctuirend. Der linke Hode etwas über hühnereigross, sehr hart.

An den unteren Extremitäten keine Ödeme.

Beim Durchschneiden beider Hodentumoren fliesst reichlich klares, gelbes Serum ab, und zwar aus mit glatter Innenfläche versehenen, cystischen Hohlräumen, an deren unterem Pole die Hoden sitzen. Die Wand der rechtsseitigen Hydrokele bindegewebig dünn, die der linken mehrere Millimeter dick, knorpelähnlich.

Die weichen Schädeldecken blutleer, fettarm, circa hanfkorngrosse, zerstreute Blutaustritte enthaltend.

Schädeldach länglich-oval, symmetrisch, Knochen 5 *mm* dick, Spongiosa erhalten; Innenfläche glatt, Furchen und Gruben seicht, Nähte erhalten. Der Längsdurchmesser beträgt 18 *cm*, der quere 13 *cm* und die Peripherie 51 *cm*.

Dura mater etwas dicker, blutarm; im Sichelblutleiter spärliche Cruormassen. Die inneren Hirnhäute an der Gehirnbasis zart, stark durchfeuchtet, leichte Fäulnisimbibition zeigend, Gefässe zartwandig; ebenso die

[1] Vergl. Krankengeschichte II. A. pag. 78.

Digitized by Google

Meningen an der Convexität zart, Rinde graugelb, gleichmässig breit, das weisse Marklager sehr weich, von reichlichen Blutpunkten durchsetzt.

Kleinhirn gross, ebenso wie die Stammganglien, Pons und Medulla sehr weich, ziemlich blutarm.

Zwerchfellstand beiderseits am unteren Rande der vierten Rippe.

Schilddrüse klein, blutarm, gekörnt, colloid.

Die Lymphdrüsen beiderseits längs der grossen Halsgefässe vergrössert, über bohnengross, bunt, auf dem Durchschnitte grauroth, von einzelnen Blutpunkten durchsetzt, saftig, alle isolirt, hart. Die Lymphdrüsen in beiden Submaxillargruben nur etwas vergrössert und saftiger. Beide Tonsillen wenig vergrössert, aber stärker prominent. Über der einen Hälfte der linken ist die Schleimhaut von Blutungen durchsetzt, im Bereiche einer linsengrossen Stelle gelblich-röthlich verfärbt, auf dem Durchschnitte von reichlichen Blutungen durchsetzt, vorquellend, gelb und roth gesprenkelt, saftig.

Die rechte Tonsille, auf dem Durchschnitte ebenfalls sehr saftig, zeigt in ihrer Rindenschichte graugelbliche Herde von zackigem, frisch-rothen Hof umgeben.

Die Follikel an der Zungenbasis ebenfalls mehr prominent, einige in ihrem Centrum eine hirsekorngrosse Blutung zeigend, zum Theile confluirend, auf dem Durchschnitte gelblich-röthlich gefleckt und saftig.

Linke Lunge frei, die Pleura parietalis frei von Blutungen, ebenso die des Oberlappens. Derselbe fühlt sich flaumig an. Pleura des Unterlappens in ihrem hinteren Antheile in einem handtellergrossen Bezirke von reichlich confluirenden Blutungen durchsetzt, getrübt, wie gestichelt. Der Unterlappen fühlt sich in den hinteren Partien etwas derber an, in den vorderen flaumig. Auf dem Durchschnitte erscheint das Lungengewebe vollständig lufthältig, ziemlich blutreich; von der Schnittfläche ergiesst sich aus dem Lungengewebe und aus den Bronchien reichliche rasch abfliessende, schaumige Flüssigkeit.

Rechte Lunge ebenfalls ganz frei, an der Pleura des Unterlappens ebenfalls Gruppen von Ecchymosen, sonst derselbe Befund wie linkerseits.

Im Herzbeutel wenige Tropfen gelben Serums; Herzbeutel zart, an seiner Aussenseite über dem Eintritte der oberen Hohlvene eine kreuzergrosse Blutung. Das ziemlich fettreiche Epicard frei von Blutungen. Herz schlaff, im linken Ventrikel spärliche Cruormassen, der rechte fast leer, Klappen und Myocard fäulnisimbibirt; letzteres gelblich, leicht zerreisslich. Linke und rechte Aortenklappe an ihrer Commissur mit einander verwachsen, knorpelhart, beide mitsammen tiefer stehend, am Schliessungsrande der Verwachsungsstelle eine feinwarzige, 3 *mm* lange Excrescenz. Eine ebenso lange kleinere entsprechend dem Nodulus Arantii der hinteren Klappe. Der Schliessungsrand der Lunulae leicht verdickt und abgerundet.

Schleimhaut der Speiseröhre licht-gelblich.

Die bronchialen Lymphdrüsen flach, anthracotisch.

Schleimhaut der Trachea und der grossen Bronchien mit schaumigem Schleim bedeckt, weisslich.

Leber von normaler Grösse, ihre vorderen Ränder scharf, Oberfläche glatt.

Auf dem Durchschnitte blutarm, Läppchenzeichnung erhalten, die einzelnen Läppchen sind im Centrum braun, an der Peripherie mehr lichtgelb, die Leber morscher.

Gallenblase klein, besonders an der Peripherie derselben finden sich im subperitonealen Bindegewebe bis linsengrosse, aus Confluenz kleinerer entstandene Blutaustritte.

Milz 16 *cm* lang, 12 *cm* breit, circa 3 *cm* dick, auf dem Durchschnitte dunkelblutroth, stark glänzend. Pulpa reichlich ausstreifbar, etwas vorquellend. Follikel als graue Punkte sichtbar, Stroma etwas vermehrt.

Beide Nieren etwas plumper, Kapsel schwer abziehbar, indem das Nierenparenchym stellenweise an derselben haften bleibt, Oberfläche nicht glatt, zeigt unregelmässige, flache, grauroth gefärbte Absumptionen. Das übrige Nierengewebe gelblich, Rinde verbreitert, gelblich-röthlich gestreift, Pyramiden blassroth, von der Rinde nicht scharf abgesetzt. Glomeruli stark prominent. In der Harnblase trüber, gelblicher Urin.

Die oberflächlichen Lymphdrüsen der rechten Inguinalgegend gelblichgrau, pigmentirt, derb, desgleichen die der linken Seite; manche fibrös. Die tiefen inguinalen Lymphdrüsen beiderseits etwas vergrössert, graugelblich, saftig. Ebenso die retroperitonealen (lumbalen) Lymphdrüsen längs der grossen Bauchgefässe, nirgends eine Veränderung des umgebenden Bindegewebes.

Digitized by Google

Im Magen schmutzig-grüne Flüssigkeit, Schleimhaut dünn, im Fundusantheile schmutzig-rothe, verbreiterte Venennetze zeigend, allenthalben übersäet von ziemlich reichlichen bis hirsekorngrossen Blutaustritten.

Im Duodenum reichlich galliger Schleim, seine Schleimhaut leicht gallig imbibirt. Im Ileum reichlich gallig gefärbte Chymusmassen. Schleimhaut etwas gelockert, im Endantheil des Jejunum erscheint die Serosa an einer mehr als Centimeter langen Stelle dunkelblutroth, in unregelmässiger Begrenzung suffundirt, an der Peripherie finden sich kleinere Blutaustritte; dieser Stelle entsprechend ist die Schleimhaut von ausgetretenem Blute prominent, in einem thalergrossen Bezirke wie abgehoben. Im übrigen Jejunum nichts Pathologisches. Die mesenterialen Lymphdrüsen nicht verändert.

Die Lymphdrüsen beider Achselhöhlen und Claviculargruben hart, bis dattelkerngross, isolirt, in etwas feuchteres Binde- und Fettgewebe gehüllt, auf dem Durchschnitte erscheint die Rinde verbreitert, die Schnittfläche aber ziemlich glatt, roth und gelb leicht gesprenkelt, aber sehr saftig.

In der rechten und linken Ellbogenbeuge keine Drüsen.

Pankreas und Nebennieren frei von pathologischen Veränderungen.

Die am 19. April, am III. Krankheitstage, vorgenommene bacteriologische Blutuntersuchung ergab spärliche Reincultur von Pestbacillen.

Bacteriologischer Befund.

1. In einer Lymphdrüse der linken Halsseite finden sich mikroskopisch (Deckglaspräparat) sehr reichlich Pestbacillen in allen Formen und Grössen, theils gut und bipolar, theils blass gefärbt; auffallend reichlich finden sich grosse, rundliche, blassgefärbte Formen. Spärlich sind in dem Präparate Diplococcen nachweisbar.

2. Die Ödemflüssigkeit der linken Lunge zeigt mikroskopisch ziemlich reichlich Coccen als Diplococcen und in Ketten, erstere zum Theile von Lanzettform, und mässig viele typisch geformte Pestbacillen.

3. Deckglaspräparate aus der Milz zeigen reichlich Coccen als Diplococcen und in kurzen Ketten (Streptococcentypus), spärlicher Pestbacillen, meist in blassgefärbten, rundlichen Formen.

Die Aussaaten aus der Milz enthalten reichlich und ausschliesslich Colonien des Streptococcus pyogenes. Pestcolonien sind nicht nachweisbar.

4. Präparate aus einer derben linken Achseldrüse zeigen sehr reichlich Diplococcen und kurze Ketten vom Streptococcentypus, spärlich Pestbacillen, meist als blassgefärbte, rundliche Formen, seltener von ovalem Aussehen mit guter und bipolarer Färbung.

5. Präparate aus einer ebenfalls linksseitigen, jedoch saftigeren Achseldrüse enthalten auch reichlich Coccen, in Form und Aussehen wie bei Nr. 4, doch auch ziemlich reichlich Pestbacillen, fast ausschliesslich in grösseren, rundlichen, blass gefärbten Formen.

Histologischer Befund.

1. Milz. Dieselbe ist entsprechend der vorgeschrittenen Fäulnis ziemlich schlecht conservirt. Doch erkennt man an den kleinen Arterien eine deutliche Verdickung der Wand, die durch homogene, balkenartige Umwandlung der Media bedingt ist. Auch im Lumen einzelner sind solche Balken und Schollen enthalten. Die Trabekel verbreitert, wie aufgequollen oder wie von homogenen Balken und Schollen durchsetzt. Die Follikel sind klein. Schon mit schwächerer Vergrösserung sieht man ziemlich zahlreiche Häufchen bläulich mit Hämatoxylin gefärbter Bacterien, häufig in Capillaren liegend. Diesen Bacterienmassen entsprechen überwiegend Coccen, zumeist in längeren Ketten angeordnet, die sowohl inner- wie ausserhalb von Capillaren liegen. Viel spärlicher sieht man bedeutend blässer als die Streptococcen gefärbte und zumeist intracellulär gelagerte Pestbacillen von meist runder, bläschenähnlicher Form, aber auch plump-ovale Pestbacillen in Diplobacillenform.

Digitized by Google

2. Lymphdrüse von der linken Halsseite. Das umgebende Binde- und Fettgewebe von feingranulirter Ödemflüssigkeit durchsetzt. In den weiten Sinus dieselbe geronnene Ödemflüssigkeit, die stellenweise auch feinfädig ist, und grosse Massen von Bacterien neben polynucleären Leukocyten. Auch das adenoide Gewebe dadurch stellenweise auseinandergeworfen. Die Bacterienmassen erweisen sich auf mit Methylenblau gefärbten Schnitten als zum grossen Theile aus Pestbacillen typischer Form und zum anderen Theile aus lanzettförmigen Diplococcen bestehend; daneben finden sich mehr rundliche Coccenformen, die längere Ketten bilden.

3. Schnitte durch einige kaum bohnengrosse Lymphdrüsen der linken Axilla zeigen ausser ungleichmässig vertheilter Hyperämie kaum etwas Pathologisches. In den Sinus nirgends Bacterien, im Blute der Capillaren zahlreiche Coccen sowohl in Diplococcenform als in ausgesprochenen Ketten.

4. Schnitte durch die Blutung im Jejunum. Die reichlich ausgetretenen Blutmassen durchsetzen in weiter Ausdehnung hauptsächlich die Submucosa und heben die nirgends durchbrochene Mucosa in Form eines dünnen Streifens ab; sie dringen überall zwischen die Muskelbündel ein, nur die querdurchschnittene Längsmuscularis ist intact. Im Centrum der Blutung eine grosse Anhäufung von polynucleären Leukocyten, zwischen denen grobe Balken von Fibrin durchziehen und sich kleinere Häufchen von Bacterien finden.

Auf mit Methylenblau gefärbten Schnitten sehr zahlreiche Streptococcen, oft in langen Ketten, manche in Diplococcenform, und sehr spärliche Pestbacillen.

Epikrise.

An keiner Stelle ist ein charakteristischer primärer Bubo ausgebildet. Leichte Schwellung und Hyperämie zeigen beiderseits die tiefen inguinalen, die retroperitonealen und die axillaren Lymphdrüsen. Am stärksten sind beide Tonsillen, die Follikel am Zungengrunde und die Halslymphdrüsen verändert. Unzweifelhaft geht von ersteren die Infection durch den diplococcenähnlichen Streptococcus pyogenes aus, der sich im Blute und sehr reichlich in der Milz findet. Auch in einer Lymphdrüse von der linken Halsseite findet er sich sehr reichlich und in Gesellschaft mit ihm ebenso reichliche Pestbacillen. Auffallend erscheint im Gegensatze dazu der Umstand, dass in einem Drüsenpaquet der rechten Axilla sich nur sehr spärliche Pestbacillen, wohl aber reichliche Streptococcen im Blute der Capillaren finden. Auch in der Milz sind die Streptococcen ungemein reichlich, Pestbacillen viel spärlicher nachweisbar. Es handelt sich daher in diesem Falle mehr um eine allgemeine Streptococceninfection als um eine Pestinfection, und es ist die Annahme nicht unwahrscheinlich, dass es sich um eine primäre Pestinfection der Tonsillen handelt, bei der es aber unter der gleichzeitig erfolgten Doppelinfection (durch den Streptococcus pyogenes) vor Allem nicht zur typischen Ausbildung der dem Primäraffecte zukommenden Veränderungen gekommen ist, und bei der nur wenig Pestbacillen ins Blut gelangt sind, wo sie sich vielfach in degenerirter Form vorfinden.

Blutungen finden sich in der Haut des rechten Oberarmes, in den weichen Schädeldecken, im Pericard, subserös an der Gallenblase und in der Schleimhaut des Magens und Jejunum.

III. Fälle von Marasmus nach Pest.

Fall 45/XII.

Janki Aoyojo, 35jähriges Hinduweib, wurde am 24. Jänner mit einer Drüsengeschwulst in der linken Achselhöhle und allgemeinen Pestsymptomen (nach Angabe Dr. Choksy's) ins Spital aufgenommen. In diese Drüsengeschwulst wurde Chlorzink injicirt. Unter langsam zunehmendem Marasmus trat der Tod am 9. März um 5 Uhr Früh, am LII. Krankheitstage ein.

Die Section wurde am selben Tage um 10 Uhr Vormittags, also 5 Stunden post mortem, vorgenommen.

Weibliches Cadaver, 154 *cm* lang, sehr graciler Knochenbau, hochgradig abgemagert.

Digitized by Google

Gesicht verfallen, Pupillen beiderseits mittelweit, Conjunctiven und Mundschleimhaut blutleer. Zähne wohl erhalten, gesund. Hals sehr schmal und schlank. Die Haut der linken äusseren Thoraxfläche in einem über handtellergrossen Bereiche vom Axillarbogen herabreichend bis an den oberen Rand der siebenten Rippe, nach vorn bis zwei Querfinger zur Mamilla und nach hinten bis zum Scapularrand fehlend. Der bezeichnete Bezirk von zartrothen Granulationen bedeckt. Die Ränder dieses granulirenden Geschwüres nicht geschwollen, scharfrandig. Thorax von entsprechenden Dimensionen, gut gewölbt, symmetrisch, Mammae fast gar nicht entwickelt. Abdomen über dem Niveau des Thorax. Aus dem äusseren Genitale fliesst missfärbiges Secret. An den unteren Extremitäten keine Ödeme. Über dem rechten Trochanter major eine vernarbte, kreuzergrosse Hautstelle. Zahlreiche ältere Narben über beiden Schienbeinen und dem Fussrücken. In den verschiedenen Gruben nirgends Lymphdrüsen tastbar.

Die weichen Schädeldecken blut- und fettarm, Schädeldach dick, fast gleichmässig 8 *mm* dick, im Längsdurchmesser $15^1/_2$ *cm*, im Querdurchmesser 11 *cm*, im schrägen $14^3/_4$ *cm*, im Umfange 45 *cm* messend. Spongiosa überall, circa 4 *mm* dick, erhalten. Tabula interna ist glatt, Gruben und Furchen seicht, Nähte erhalten.

Dura mater sehr blutarm, zart, fast durchscheinend. Meningen an der Gehirnbasis sehr blutarm, Gefässe sehr eng und zartwandig. Gehirn klein, Meningen an der Convexität ebenfalls sehr zart. Rinde gelblich, überall gleich breit. Das weisse Marklager von spärlichen Blutpunkten durchsetzt, anämisch. Ganglien normal gebildet, am Durchschnitte sehr blutarm, ebenso Kleinhirn, Pons und Medulla. Die Musculatur des Thorax röthlichgelb, sehr morsch.

Zwerchfellstand rechts am oberen Rande der vierten Rippe, links am unteren Rande der vierten Rippe.

Schilddrüse sehr klein, blutleer, gekörnt, gelblich.

Schleimhaut des Pharynx und des Gaumens anämisch, beide Tonsillen nicht vergrössert; auch die Schleimhaut des Larynx blutarm.

Linke Lunge ganz frei, Pleura etwas getrübt, im Bereiche des Unterlappens von Gruppen confluirender Ecchymosen durchsetzt. Die Lunge fühlt sich lufthältig an, auf dem Durchschnitte sehr stark ödematös, wenig blutreich, von ziemlich zahlreichen gelblichgrauen, stark ödematösen Flecken durchsetzt. Die rechte Lunge ebenfalls frei, zeigt am Unterlappen ganz kleine Ecchymosen. Die hinteren Partien etwas dichter. Am Durchschnitte ebenfalls ödematös, sonst derselbe Befund wie auf der anderen Seite.

Herzbeutel zart, wenige Tropfen Serums enthaltend. Herz klein und schlaff, in den Herzhöhlen wenig Fibringerinsel und Cruormassen. An der Intima der Aorta wenige atheromatöse, leicht prominirende Flecken; Herzfleisch morsch und weich.

Schleimhaut der Trachea etwas geröthet, ebenso die des rechten Bronchus. In der Schleimhaut des linken Hauptbronchus ziemlich reichliche kleine Hämorrhagien, die sich in die kleineren Bronchien fortsetzen. Die bronchialen Lymphdrüsen anthracotisch, nicht besonders vergrössert.

Leber etwas vergrössert, die vorderen Ränder etwas plumper, Kapsel glatt, glänzend, Consistenz teigig weich. Auf dem Durchschnitte ziemlich blutarm, Läppchenzeichnung sehr deutlich, die Acini in ihrer Peripherie fettgelb, im Centrum braunroth. Gallenblase entsprechend mit dunkler Galle gefüllt.

Milz annähernd von normaler Grösse, Kapsel zart, Consistenz weich, auf dem Durchschnitte gleichmässig blutroth, nicht vorquellend, wenig blutigen Saft gebend.

Nieren klein, Kapsel leicht abziehbar, Oberfläche glatt, auf dem Durchschnitte blutarm, von gelblicher Farbe und schlaffer Consistenz. Rinde etwas verbreitert, gegen die Pyramiden, die ebenfalls stark erbleicht sind, nicht gut abgrenzbar.

In der Harnblase wenig Urin, dieselbe ziemlich contrahirt, Schleimhaut blass.

Uterus klein, anämisch, die Musculatur ziemlich gut entwickelt. Ovarien klein, flach, blutleer. Nebennieren nicht pathologisch verändert.

Magen dilatirt, von reichlichen graugrünen Schleimmassen erfüllt, die auch die Schleimhaut bedecken. Schleimhaut grauweiss und dünn. Im Dünndarm reichliche Chymusmassen und sehr zahlreiche Ascariden.

Digitized by Google

Schleimhaut dünn und glatt. Im Dickdarm ziemlich reichliche gallig gefärbte Fäcalien. Schleimhaut dünn und blutarm.

Die mesenterialen Lymphdrüsen nur etwas geschwollen.

Bei der Präparation der linken Achselhöhle finden sich in der Umgebung der Achselgefässe und des Plexus brachialis einige kurze Fistelgänge, von denen einer mit dickem, klumpigen Eiter gefüllt ist. In der Tiefe der Achselhöhle, angeschlossen an die Blutgefässe, findet sich eine circa haselnussgrosse, ziemlich dicke Drüse. Das auf dem Durchschnitte röthlich-succulent aussehende, in der Umgebung dieser Drüse narbige Gewebe nirgends besonders ödematös oder hämorrhagisch.

Alle übrigen Lymphdrüsen nicht besonders verändert.

Bacteriologischer Befund.

1. In Deckglaspräparaten aus der Milz sieht man vereinzelt typische Pestbacillen in ovoiden oder länglich-ovalen, gut und bipolar gefärbten oder in blass tingirten, länglichen Formen.

In den Aussaaten findet sich auch nach drei Mal 24 Stunden kein makroskopisch sichtbares Wachsthum, doch lassen Abstreifpräparate, wenn auch spärlich, zweifellos sichere Pestbacillen erkennen.

2. In den Aussaaten aus einer wenig infiltrirten Lymphdrüse der linken Achselhöhle finden sich neben spärlichen typischen Pestcolonien mehrere Colonien eines gasbildenden Bacillus.

3. Eine zweite, jedoch vereiterte Lymphdrüse der linken Achselhöhle zeigt mikroskopisch spärlich Bacillen, die bei Anwendung der Gram'schen Methode intensiv violett gefärbt bleiben, sowie Coccen, als Diplococcen, seltener in kürzeren oder längeren Ketten angeordnet.

Vereinzelt finden sich auch Bacillen, die Pestbacillen gleichsehen, doch nicht mit voller Sicherheit als solche angesprochen werden können.

Histologischer Befund.

1. Lymphdrüse aus der linken Axilla. Die Keimcentra gross, locker reticulär gebaut, in den Maschen liegen mononucleäre Rundzellen und stellenweise hyalin aussehende, polymorphe Körper. Die Sinus enge, nicht besonders verändert. Das fibrilläre Bindegewebe um grössere Gefässe verbreitert, oft aus langen Spindelzellen bestehend, in Zügen die Lymphdrüse durchsetzend, die vielfach im Zusammenhang mit der ebenfalls oft sehr wesentlich verbreiterten und fibrösen Kapsel sind. Die Wand der kleinen Arterien oft beträchtlich verdickt, und zwar ihre Media und Adventitia.

Auf mit Methylenblau gefärbten Schnitten sieht man — abgesehen von den zahlreichen Granulazellen — stäbchenähnliche oder mehr rundliche Gebilde, die im Allgemeinen blass, manchmal an den Polen etwas stärker gefärbt sind, von denen sich aber nicht entscheiden lässt, ob es Pestbacillen sind oder nicht.

2. Milz. Dieselbe zeigt keine besondere Abweichung vom Normalen. Sie enthält zahlreiche Blutpigmentkörnchenzellen.

Auch in der Milz finden sich — auf mit Methylenblau gefärbten Schnitten — ähnliche Gebilde wie in vorstehender Lymphdrüse. Doch lässt sich auch von ihnen nicht mit Sicherheit entscheiden, ob es sich um Pestbacillen handelt oder nicht.

3. Die Leber zeigt mikroskopisch zahlreiche grosse Fetttropfen in den Epithelien der Läppchenperipherie und die einzelnen Epithelien gut erhalten. Kein besonderer pathologischer Befund.

Epikrise.

Als Todesursache ist im vorliegenden Falle Marasmus zu bezeichnen, der sich an die acute Pesterkrankung angeschlossen hat. Die bacteriologische Untersuchung ergibt den zweifellos sicheren Befund von Pestbacillen in einer linken Axillarlymphdrüse und der Milz. Damit erscheint die Bezeichnung chronische Pest für diesen Fall gerechtfertigt.

Die ziemlich ausgebreitete, oberflächliche Ulceration in der linken Achselgegend ist erzeugt durch Chlorzinkinjection im Beginne der Erkrankung, die erst am LII. Krankheitstage zum Tode führte.

Digitized by Google

Es erscheint von besonderem Interesse, dass sich bacteriologisch selbst nach so langer Zeit noch Pestbacillen im menschlichen Körper bei Fehlen jedes anatomischen Befundes nachweisen lassen. Histologisch fällt an der axillaren Lymphdrüse die Bindegewebszunahme in der Umgebung der Gefässe und die Verdickung der Wand derselben auf bei sonst ziemlich normalem Verhalten des eigentlichen Drüsenparenchyms. Der nicht absolut sichere histologische Befund von Pestbacillen in Lymphdrüse und Milz hat bei der Spärlichkeit derselben im Deckglaspräparate und der Cultur nichts Auffallendes an sich. Irgend welche andere Mikroben sind nirgends auffindbar, und es ist in hohem Grade wahrscheinlich, dass die nicht mit Sicherheit als Pestbacillen zu erkennenden, rundlichen, schattenhaft aussehenden Gebilde in Milz und Lymphdrüse doch Pestbacillen entsprechen.

Fall 46/XXVI.

Unbekanntes Hinduweib, wurde am 11. Februar, am IV. Krankheitstage, ins Spital aufgenommen, und zwar mit allgemeinen Pestsymptomen und einer vergrösserten Drüse der linken Halsseite (nach Angabe der Spitalsärzte) und starb am 20. März, am XLI. Krankheitstage um 4 Uhr Früh.

Section am 21. März, um 9 Uhr Vormittags, 17 Stunden post mortem.

Körper, 150 *cm* lang, von sehr gracilem Knochenbau, sehr schlecht entwickelter Musculatur, hochgradig abgemagert; Hornhäute glänzend, Pupillen mittelweit, beiderseits gleichweit; sichtbare Schleimhäute fast blutleer. Hals lang und schlank. Keine Drüsen in den Gruben des Halses, auch nicht in den Achselhöhlen tastbar. Thorax entsprechend lang, breit, symmetrisch. Mammae mässig entwickelt, fettarm. Die Haut des Abdomen übersäet von hirsekorngrossen Miliariabläschen, am äusseren Genitale nichts Auffallendes. In beiden Leistengruben keine Drüsen palpabel. An der linken unteren Extremität Spuren von Ödem. Todtenstarre mässig entwickelt. Todtenflecke violett auf der Rückseite. An der Streckseite des linken Vorderarmes, ungefähr zwei Querfinger unter der Ellbogengelenkslinie, eine circa 2 *cm* lange, vertrocknete, schmale, oberflächliche Excoriation. Zähne gesund, alle erhalten.

Die weichen Schädeldecken ziemlich fettreich und fast blutleer. Schädeldach länglich-oval, im Längsdurchmesser $16^3/_4$ *cm*, im queren 12 *cm* und in der Peripherie 47 *cm* messend, etwas asymmetrisch, indem der rechte Scheitelbeinhöcker etwas flacher ist, durchschnittlich $^1/_2$ *cm* dick; Spongiosa fast überall erhalten, Glastafel nirgends verdickt. Die Innenfläche der Tabula interna glatt, Furchen und Gruben seicht.

Dura mater am Knochen überall adhärent, ziemlich schwer abziehbar, zart, blutarm. Im Sichelblutleiter wenig, noch flüssiges Blut. Leptomeningen an der Gehirnbasis sehr zart, die Gefässe ebenfalls zartwandig, an der Convexität sind die Meningen stärker durchfeuchtet, ebenfalls blutarm. Rinde ziemlich schmal, röthlichgrau. Das weisse Marklager von spärlichen Blutpunkten durchsetzt, weicher; Ventrikel enge, Kleinhirn, Pons und Medulla blutarm, etwas weicher, desgleichen die Stammganglien.

Musculatur des Stammes gelblich-röthlich, morsch.

Schilddrüse klein, blutarm, gelblich, gekörnt.

Die Lymphdrüsen beiderseits längs der grossen Halsgefässe vergrössert, länglich, bis über bohnengross, graugelblich, auf dem Durchschnitte ist die Rinde etwas injicirt, im Allgemeinen aber ebenfalls blass, graugelblich. Ebenso die Lymphdrüsen in beiden Submaxillargruben verändert; alle ziemlich derbe und isolirt.

Schleimhaut des weichen Gaumens und des Pharynx mit milchigem, flockig-zähen Schleim bedeckt. Beide Tonsillen nicht vergrössert. Aus dem Durchschnitte der linken entleert sich aus einem ziemlich scharf begrenzten, erbsengrossen Hohlraum dicklicher, grüngelber Eiter. Das Gewebe auf dem Durchschnitte zart, röthlichgrau. Ein ganz ähnlicher Befund ergibt sich auf dem Durchschnitte der anderen Tonsille, nur erscheint dieselbe im Allgemeinen etwas kleiner. Schleimhaut des Larynx und der Trachea mit schleimigem Schaum bedeckt, blassgelb.

Linke Lunge frei, Pleuraraum leer, an der Pleura des Unterlappens ganz vereinzelte Ecchymosen, dieselbe zart. Die Lunge fühlt sich lufthältig an, in ihrem Unterlappen etwas derber; auf dem Durchschnitte ergiesst sich reichlich schaumige Flüssigkeit aus dem Lungengewebe, das mässig blutreich, besonders im Unterlappen aber vollständig lufthältig erscheint. Rechte Lunge an den hinteren Antheilen durch derbe Binde-

Digitized by Google

gewebsmembranen angewachsen, Ober- und Mittellappen lufthältig, Unterlappen derbe, wie infiltrirt. Pleura glatt, glänzend. Auf dem Durchschnitte scheint der Oberlappen etwas weniger durchfeuchtet und ziemlich blutarm; der Unterlappen blutreicher, hypostatisch, in den hinteren Partien luftarm bis luftleer, indem das Lungengewebe theils grauroth, theils röthlichgelb und in Form von bis kreuzergrossen Herden infiltrirt ist und auf der Schnittfläche granulirt erscheint.

Herzbeutel zart, in ihm circa zwei Esslöffel klaren, gelblichen Serums enthalten. Das epicardiale Fettgewebe spärlich, sonst das Epicard intact. Herz klein, schlaff. Im rechten und linken Herzen ziemlich reichliche Fibringerinsel. Alle Klappenapparate sehr zart, schlussfähig, Myocard erbleicht, etwas morscher.

Schleimhaut der Trachea und grossen Bronchien etwas geröthet. Schleimhaut der Speiseröhre blassgrau. Die Lymphdrüsen an der Bifurcation etwas geschwollen, anthracotisch, mit nicht anthracotischen Rindenpartien, etwas mehr vorquellend, blutreich saftig. Die Lymphdrüsen des hinteren Mediastinum vergrössert, grauroth, auf dem Durchschnitte ebenso gefärbt, sehr saftig und leicht röthlich-gelblich gefleckt.

Leber etwas vergrössert, die vorderen Ränder etwas plumper, Consistenz vermindert, Oberfläche glatt, Kapsel zart; auf dem Durchschnitte ziemlich blutarm, Läppchenzeichnung ziemlich deutlich, das Centrum der Läppchen lichtroth, Peripherie gelblichgrau, Gallenblase ziemlich schlaff.

Milz 13 *cm* lang, 6 *cm* breit, flach, Kapsel zart, von ziemlich weicher Consistenz; auf dem Durchschnitte ziemlich blutreich, indem sich die dunkelblutrothe Pulpa von den zahlreichen bis hirsekorngrossen, grauen, aber nicht vorquellenden Follikeln scharf abgrenzt. Pulpa wenig ausstreifbar, das grobe Stroma nicht vermehrt.

Nieren klein, etwas schlaffer, Kapsel leicht abziehbar, Oberfläche glatt, auf dem Durchschnitte mässig blutreich. Rinde verbreitert, blass graugelblich, mit röthlichen Streifen, Pyramiden ziemlich breit, im centralen Antheil erbleicht, in der Peripherie dunkelroth, scharf von der Rinde abgesetzt. In der Schleimhaut des Nierenbeckens einige kleinpunktförmige Blutaustritte. Die rechte Niere ergibt im Allgemeinen denselben Befund. Auch hier finden sich im Nierenbecken kleine, punktförmige Blutaustritte. Ureteren nicht besonders verändert, ebenso Nebennieren. Harnblase contrahirt, wenig gelben Urin enthaltend. Schleimhaut blassgelblich.

Uterus klein, Schleimhaut leicht injicirt, ungefähr 1 *mm* dick. Ovarien ziemlich gross, an der Oberfläche leicht gekerbt, auf dem Durchschnitte blutreich, ziemlich derbe. Tuben dünn, beiderseits ganz frei.

Die Lymphdrüsen in der rechten Inguinalgegend nicht vergrössert, ziemlich derb, die tiefen inguinalen Lymphdrüsen, insbesondere die in der Umgebung des inneren Schenkelringes vergrössert, über 3 *cm* lang, ziemlich plump auf dem Durchschnitte. Die Rinde entschieden verbreitert, gelblich gefärbt, lässt reichlich durchschnittene Gefässchen erkennen, succulent, fast medullar. Schnittfläche ganz glatt. Eine zweite platte, tiefe Inguinaldrüse erscheint etwas weicher, auf dem Durchschnitte grauröthlich, sehr lebhaft fleckig injicirt und an einer circa hanfkorngrossen Stelle hämorrhagisch. Ebenso verändert, aber etwas grösser, sind die tiefen inguinalen Lymphdrüsen der linken Seite; auf dem Durchschnitte noch blutreicher und saftiger, auch stellenweise fleckig, hämorrhagisch; eine von ihnen auf dem Durchschnitte fast medullar vorquellend, gelblich-röthlich, leicht gesprenkelt. Die oberflächlichen Lymphdrüsen dieser Seite ebenfalls etwas grösser, auf dem Durchschnitte etwas vorquellend, blutreicher, fast medullar. Die Lymphdrüsen längs der grossen Bauchgefässe kaum etwas vergrössert, theils grau, theils grauröthlich. Alle beschriebenen Lymphdrüsen sind ziemlich derb, isolirt, Binde- und Fettgewebe der Umgebung nirgends verändert.

Im Magen mässig reichlicher galliger, dünnflüssiger Inhalt, Schleimhaut dünn, grau. Schleimhaut des Duodenum dünn, von mässig reichlichem galligen Schleim bedeckt.

Die mesenterialen Lymphdrüsen isolirt, bis bohnengross, grauröthlich, auf dem Durchschnitte ebenso gefärbt, wenig succulent, aber ziemlich weich.

Im Dünndarm gallig gefärbte, ziemlich reichliche Chymusmassen. Schleimhaut des Jejunum etwas gallig imbibirt, auf den Höhen der Falten und in der Umgebung der Plaques lebhaft injicirt, ebenso im Ileum. Im Dickdarm mässig viel geformte, gallige Fäcalien, Schleimhaut auch über den Falten lebhaft injicirt, ziemlich stark verschleimt.

Digitized by Google

Pankreas ziemlich derb, gekörnt, blass röthlichgelb.

Die Lymphdrüsen der rechten Axilla bis fast auf Haselnussgrösse vergrössert, isolirt, grauroth, ziemlich weich, auf dem Durchschnitte grau, die Schnittfläche etwas vorquellend, ziemlich saftig, wie medullar. Die Rinde auf dem Durchschnitte fleckige, schiefergraue Pigmentirung zeigend. Andere erscheinen auf dem Durchschnitte mehr gelblich-röthlich gefleckt. Die Lymphdrüsen der linken Axilla weniger vergrössert, etwas derber, am Durchschnitt gleichmässig graugelb, etwas weniger saftig, pigmentirt.

In beiden Kniegelenken erscheint die Synovialflüssigkeit vermehrt, Synovialmembran blassröthlich.

Bacteriologischer Befund.

1. Im Eiter der linken Tonsille finden sich mikroskopisch ausser einigen Coccen keine anderen Bacterien.

Die Aussaaten zeigen in mässig reichlicher Menge Colonien des Streptococcus pyogenes und Staphylococcus pyogenes aureus, jedoch keine Pestcolonien.

2. In Deckglaspräparaten von einer Lymphdrüse der linken Halsseite können Bacterien mit Sicherheit nicht nachgewiesen werden; wohl finden sich einige rundliche, bläschenartige Gebilde, deren Deutung jedoch nicht möglich ist.

In den Aussaaten finden sich nur einige Colonien eines dünnen, fadenbildenden Bacillus.

3. In der Milz können weder mikroskopisch, noch auch durch Culturversuche Bacterien nachgewiesen werden.

4. In Aussaaten aus der Galle findet sich ein dichter Überzug eines plumpen, gasbildenden, kurzen Stäbchens.

5. Präparate aus einer oberflächlichen linken Inguinaldrüse zeigen wohl spärlich kurze Bacillen, die jedoch nicht mit Sicherheit als Pestbacillen angesprochen werden können.

Die angelegten Aussaaten ergeben einige Colonien der Coligruppe, jedoch keine des Pestbacillus.

6. In einer Lymphdrüse der linken Achseldrüse sind mikroskopisch ebenfalls Bacterien nicht mit Sicherheit nachzuweisen; auch hier finden sich vereinzelt schwach tingirte Gebilde, die gewissen Degenerationsformen des Pestbacillus gleichsehen.

Die davon angelegten Aussaaten bleiben steril.

Histologischer Befund.

1. Lymphdrüsen von beiden Seiten des Halses aus der Gegend der Theilung der Carotis zeigen eine auffallende Verdickung der fibrösen Kapsel und der Bindegewebszüge, die, mit denselben im Zusammenhange, das periglanduläre Fettgewebe durchziehen. Besonders verdickt erscheint das Bindegewebe um die kleinen Arterien, auch innerhalb der Lymphdrüsen selbst. In der Umgebung derselben einige mit Leukocyten oder mit homogen geronnenen Massen erfüllte Lymphgefässe. An einigen Stellen sind kleinere Blutgefässe mit Blut gefüllt, im Allgemeinen ist die Lymphdrüse blutarm. Im Übrigen erscheint sie nicht besonders verändert.

2. Beide Tonsillen. Die Balghöhlen (Lacunae) stark erweitert mit abgestossenen und zum Theile rundlich gequollenen Epithelien und zahlreichen polynucleären Leukocyten erfüllt. Zwischen denselben stellenweise Bacterienhaufen. Die Bindegewebshülle der Tonsillen und die in dieselben hineinziehenden Septa und das adventitielle Gewebe der Arterien auch hier wesentlich verdickt. Sonst keine Abweichung vom Normalen.

3. Eine bohnengrosse Lymphdrüse aus dem hinteren Mediastinum weicht in nichts vom Normalen ab. Sie ist im Allgemeinen blutarm, nur stellenweise sind die Blutgefässe injicirt.

4. An zwei circa bohnengrossen, oberflächlich gelegenen Inguinaldrüsen von rechts ist ausser beträchtlicher Verdickung der Adventitia und Media der Arterien nichts Pathologisches aufzufinden.

5. Drei zur Untersuchung gekommene Lymphdrüsen aus der Gruppe der tiefen Inguinaldrüsen von rechts zeigen besonders auffallende Verdickung der fibrösen Kapsel, von welcher aus Septa

Digitized by Google

ins Parenchym ziehen. Dieselben bestehen aus zellarmem, fibrillären Bindegewebe. Etwas schmälere finden sich auch, Milztrabekeln ähnlich, mitten im Parenchym um kleine Arterien angeordnet. Einige Sinus sind erweitert und enthalten viele rothe Blutkörperchen und meist mononucleäre Leukocyten. Sonst keine Abweichung vom Normalen.

6. Zwei Lymphdrüsen aus der rechten Axilla. Die Sinus derselben erweitert, und zwar hauptsächlich durch ganz homogen geronnene Massen, die spärliche polynucleäre Leukocyten einschliessen. Auch enthalten sie Blut, stellenweise ziemlich viel. Zahlreiche Blutgefässe injicirt. Follikel und Markstrahlen überall erhalten, gut abgegrenzt. Keine anderen pathologischen Veränderungen.

In Schnitten von sämmtlichen, im Vorstehenden beschriebenen Lymphdrüsen sind keine Mikroben mit Sicherheit auffindbar. Nur in den Lacunen der Tonsillen liegen — wie gewöhnlich — Haufen von runden, auch zu Ketten geordneten Coccen. Zwar finden sich besonders in den Sinus der Lymphdrüsen und in den Lymphgefässen im umgebenden Bindegewebe ziemlich zahlreiche runde Gebilde von der Durchschnittsgrösse eines Coccus bis zu der eines sehr kleinen Leukocytenkernes. Sie sind sehr blass mit Methylenblau gefärbt, manchmal von bläschenähnlichem Aussehen und liegen frei oder intracellulär. Von ihnen lässt es sich nicht mit Sicherheit entscheiden, ob sie Kerndegenerationsproducte oder degenerirte Pestbacillen sind.

7. Milz. Die Follikel zahlreich und gross; die meisten besitzen ein hauptsächlich aus grossen, epitheloiden Zellen bestehendes Centrum. Die Trabekel etwas dicker, keine Pigmentzellen auffindbar. An einigen Stellen ist das Milzgefüge durch Blutaustritte zerstört, sonst die Pulparäume erhalten, mit Blut gefüllt. Irgendwelche Bacterien nicht auffindbar, spärlich die früher erwähnten, rundlichen Gebilde.

8. Unterlappenpneumonie von rechts. Dieselbe gibt das gewöhnliche Bild einer Lobulärpneumonie. Die Alveolen mässig erweitert und theils frei, theils erfüllt von feinsten Fibrinfäden, zwischen denen sich polynucleäre Leukocyten und Epithelien finden, theils nur von solchen oder von Blut und homogen geronnenen Massen. Die Capillaren der Alveolarsepta reichlich injicirt. Die Bronchien mit Eiter gefüllt. Mikroorganismen auf mit Methylenblau gefärbten Schnitten nicht auffindbar.

9. Die Niere zeigt besonders in der Rinde grosse, unregelmässig geformte Epithelien, deren Kern erhalten ist und deren Protoplasma granulirt aussieht, und ungleichmässige Injection.

10. Die Leberzellbalken in der Umgebung der Centralvene etwas verschmälert, die Capillaren stark erweitert. Sonst keine besonderen Abweichungen vom Normalen.

Epikrise.

Der Sectionsbefund gibt das Bild eines Marasmus, der unter Hinzutritt einer Lobulärpneumonie des Unterlappens der rechten Lunge, die ungefähr 24 Stunden lang bestand, zum Tode führte. Der Marasmus schloss sich an eine Pestinfection an, die mit Bildung eines Bubo an der linken Halsseite vor 42 Tagen erfolgte, soweit es der klinischen Aufzeichnung Dr. Choksy's zu entnehmen ist. Besondere, specielle Residuen dieser Infection sind nicht zu entdecken, mit Ausnahme der Verdickung der fibrösen Bindegewebskapsel und der von ihr ausgehenden Septa in einigen Lymphdrüsen.

Pestbacillen sind nirgends mit Sicherheit aufzufinden, weder in den Schnittpräparaten noch in den Deckglaspräparaten, die von den frischen Organen angefertigt wurden. Auch die angelegten Culturen ergeben keine Colonien von Pestbacillen.

Ob nicht die in den Sinus und Lymphspalten einiger Lymphdrüsen aufgefundenen, sehr blass gefärbten, coccenähnlichen Gebilde degenerirten Pestbacillen entsprechen, ist nicht zu entscheiden.

Digitized by Google

IV. Secundärerkrankungen nach Pest.

Fall 47/XVII.

Ramchandra Doorghu, 35jähriger Hindu, Arbeiter, wurde am 19. Februar, am VIII. Krankheitstage, ins Spital aufgenommen und starb am 15. März, am XXXII. Krankheitstage um 7 Uhr 30 Minuten Früh.

Die Section wurde am selben Tage um 9 Uhr Vormittags, ungefähr 2 Stunden post mortem vorgenommen.

Männliches Cadaver, 158 *cm* lang, von schwächlichem Knochenbau, schlecht entwickelter Musculatur, hochgradig abgemagert. Todtenflecke spärlich an der hinteren Körperseite. In der Kreuzbeingegend eine unregelmässige, handtellergrosse, schwarzbraun gefärbte, zum Theile von der Epidermis entblösste Decubitusstelle, Gesicht verfallen. Pupillen ungleich weit, die linke maximal erweitert, die rechte sehr enge. Hornhäute glänzend, die sichtbaren Schleimhäute blutleer, Zähne gesund.

Hals lang, schlank, in seinen Gruben, sowie in beiden Axillen nichts tastbar.

Ungefähr zwei Finger unterhalb der linken Cubita, an der Beugeseite des Vorderarmes ein längliches, circa 2 *mm* langes, mit Borken bedecktes Geschwür, dessen Grund mit reichlichem grünlich-gelben Eiter bedeckt ist, dessen Ränder ziemlich scharfkantig sind, und welches besonders in proximaler Richtung in 1 *cm* langer Strecke unterminirbar ist und auf dem Durchschnitte bis an die oberflächliche Muskelfascie reicht. Sonst an der oberen Extremität nichts Auffallendes.

Thorax lang, schmal, symmetrisch, gut gewölbt, Abdomen eingesunken, unter dem Niveau des Thorax.

In der linken Inguinalgegend, knapp unter der Mitte des Poupart'schen Bandes ein scharf begrenzter, länglich-ovaler Substanzverlust mit eingesunkenem Grunde, der mit Jodoformpulver bestreut ist und im Längsdurchmesser 4 *cm*, im queren 2 *cm* misst. Der Geschwürsgrund wird von leicht zerreisslichem Granulationsgewebe gebildet, die Geschwürsränder erscheinen überall mindestens 2 *cm* weit mit der Sonde unterminirbar. Ein zweiter kleinerer Substanzverlust in der linken Schenkelgrube von 2 *cm* Länge, 1 *cm* Breite und 1 *cm* Tiefe. Der Grund und die Ränder so beschaffen wie die des früher erwähnten Geschwürs, weniger unterminirbar und nicht im Zusammenhange mit demselben. Die Lymphdrüsen in der rechten Leistengrube deutlich vergrössert und durch die sehr dünne Haut leicht tastbar.

Der rechte Hode grösser als der linke.

An den unteren Extremitäten keine Ödeme. An beiden Knien zahlreiche oberflächlich sitzende Narben. Sohlen dick, rissig.

Die weichen Schädeldecken blut- und fettarm. Schädeldach rundlich, im langen $17^1/_2$ *cm*, im breiten 14 *cm* und in der Peripherie $49^1/_2$ *cm* messend. Schädelknochen an der dicksten Stelle 7 *mm* dick. Spongiosa überall erhalten, bis zu 4 *mm* dick, blutarm, Tabula interna und externa nirgends verdickt, Gruben und Furchen an der Innenseite ziemlich tief, Nähte erhalten; Schädeldach asymmetrisch, indem der rechte Scheitelbeinhöcker flacher und nach vorne zu verschoben erscheint.

Dura mater gut gespannt, durchscheinend, blutarm Meningen an der Gehirnbasis zart, blutarm, Gefässe enge, zartwandig. Meningen an der Convexität sehr stark durchfeuchtet und diffus weisslich getrübt, etwas verdickt. Gehirnrinde gleichmässig schmal, das weisse Marklager von spärlichen Blutpunkten durchsetzt, um ein Geringes weicher, Ventrikel etwas weiter, klares Serum enthaltend; Stammganglien normal gebildet, ziemlich blutarm, ebenso Kleinhirn, Pons und Medulla.

Zwerchfellstand links an der fünften, rechts an der vierten Rippe.

Schilddrüse klein, blutarm, gekörnt.

Beim Präpariren der linken Unterkiefergegend ergiesst sich aus der Gegend des Kieferwinkels ziemlich reichlicher grünlicher, dicker Eiter. Nach der Herausnahme der Halseingeweide zeigt sich in der Gegend der linken hintern Pharynxwand eine Abscesshöhle mit deutlich abgegrenzter Wand. Daneben findet sich eine circa haselnussgrosse Lymphdrüse von gelblich-grauer Farbe, welche einen etwas excentrisch sitzenden

Digitized by Google

Eiterherd zeigt, aus dessen Centrum derselbe grünlichgelbe, dicke Eiter vorquillt und dessen Peripherie eine aus nekrotischem oder verfettetem Gewebe gebildete Wand vorstellt.

Die Schleimhaut des Pharynx und des Zungengrundes leicht geröthet und von reichlichem Schleim bedeckt.

Die übrigen Lymphdrüsen in der Unterkiefergegend beiderseits und längs der grossen Halsgefässe kaum etwas vergrössert.

Die linke Lunge, leicht durch Bindegewebsmembranen mit der Thoraxwand verwachsen, fühlt sich an der Spitze und den vorderen Rändern lufthältig an, in den abhängigen Partien lassen sich luftleere Partien tasten, über denselben die Pleura etwas getrübt und mit Fibrinmembranen bedeckt. Auf dem Durchschnitte erscheint die Lunge mässig blutreich, im Gewebe finden sich über beiden Lappen zerstreut ziemlich scharf abgrenzbare, röthlich-gelbliche, gekörnte, auf der Durchschnittsfläche prominente Herde; manche von ihnen zeigen einen verwaschenen Hof und eine deutlich röthlichgelb gesprenkelte Farbe. Die rechte Lunge, noch stärker mit der Thoraxwand verwachsen wie die linke, fühlt sich fast vollständig lufthältig, etwas gebläht an, nur die hintersten Partien des Mittellappens derb, infiltrirt. Auf dem Durchschnitte im Allgemeinen derselbe Befund wie links, in allen Lappen kleine, infiltrirte Herde; in den Bronchien beider Lungen reichlicher eiteriger Schleim, ihre Schleimhaut geröthet.

Ductus thoracicus enge.

Die bronchialen Lymphdrüsen anthracotisch, ganz leicht geschwollen. Im Herzbeutel einige Tropfen Serum, derselbe zart, epicardiales Fettgewebe kaum entwickelt. Herz klein, in den Herzhöhlen wenig frische Cruormassen; alle Klappenapparate zart, schlussfähig, Herzfleisch etwas trüber und morscher.

Leber nur im Bereiche des rechten Lappens etwas vergrössert, ihre Kapsel glatt; nahe dem vorderen Rande des rechten Leberlappens, etwas nach aussen und hinten von der Gallenblasengegend, erscheint die Leberoberfläche durch eine kleinapfelgrosse Geschwulst vorgewölbt, im Bereiche derselben gelblich-röthlich gefleckt und gesprenkelt; an der unteren Fläche der Leber bis an den Rand derselben findet sich dieselbe Veränderung, hier erscheint der Tumor weniger prominent, seine Consistenz fluctuirend. Das Peritoneum im Bereiche derselben getrübt, mit zarter Fibrinmembran bedeckt. Consistenz der übrigen Leber etwas vermindert. Farbe braunroth mit gelblichen Flecken, beim Durchschnitte durch diesen Tumor entleert sich reichlicher grünlich-gelber, schleimiger Eiter. Seine Grenze gegen das übrige Lebergewebe zum Theile ziemlich scharf, zum Theile erscheint das Lebergewebe an der Perpherie erbleicht und in unregelmässiger, zackiger Linie von Eiterherden duchsetzt. Das übrige Lebergewebe braunroth, ziemlich blutarm, Läppchenzeichnung nicht ganz deutlich. Gallenblase gut mit gelblicher Galle gefüllt.

Milz ungefähr um ein Drittel vergrössert, die Kapsel getrübt, etwas verdickt. Consistenz vermindert; auf dem Durchschnitte erscheint die Milz lichtroth mit einem Stich ins Rostbraune, das grobe Stroma überall vermehrt. Die Follikel nicht deutlich sichtbar. Im centralen Antheile dunkelroth gefärbt, Pulpa mässig leicht ausstreifbar.

Beide Nieren klein, von ziemlich normaler Consistenz; Kapsel leicht abziehbar, Oberfläche glatt, keine ausgesprochenen Stellulae Verheynii zeigend; ihre Farbe blass gelblich-röthlich; Rinde kaum etwas geschwollen, von den Pyramiden scharf abgesetzt, das Centrum derselben erbleicht; Schleimhaut des Nierenbeckens beiderseits nicht verändert, ebenso die beider Ureteren.

Beide Nebennieren von entsprechender Form und Grösse.

Die Flexura sigmoidea coli in der Gegend des Poupart'schen Bandes mit dem Peritoneum parietale verwachsen. Beim Abpräpariren derselben stösst man auf Eiter, der sich aus Fistelgängen ergiesst, die in sondirbarer Verbindung mit dem früher beschriebenen Substanzverlust in der linken Leistengegend stehen und sich an der medialen Fläche des Ileopsoas noch eine kurze Strecke weit fortsetzen. Die Wand dieser Fistelgänge und Abscesse ziemlich dick, von ganz zarten, röthlichen Granulationen bedeckt.

In der Harnblase, die ziemlich contrahirt ist, wenig klarer, röthlichgelber Harn.

Auf dem Durchschnitte findet sich über dem Poupart'schen Bande noch erhaltenes, grauröthliches Lymphdrüsengewebe an der Peripherie eines Abscesses. Die Lymphdrüsen in der rechten Leistengegend,

Digitized by Google

und zwar die oberflächlichen inguinalen und die tiefen etwas vergrössert, blass gelblich-röthlich, derb. Die Lymphoglandulae iliacae kaum etwas vergrössert, die retroperitonealen Lymphdrüsen zu beiden Seiten der Gefässe (lumbales) isolirt, derb, blass graugelblich, keinen Saft gebend. Die mesenterialen Lymphdrüsen ebenfalls ungefähr auf Bohnengrösse vergrössert, isolirt, etwas derber, auf dem Durchschnitte blassgelb.

Vollständig reactionslose, leicht lösbare, agonale Intussusceptionen des Dünndarms. Über den ganzen Dickdarm zerstreut finden sich verschieden grosse, meist rundliche Geschwüre, von denen die grössten fast guldenstückgross sind, meist mit eiterigem Grunde; der Eiter selbst an demselben ziemlich fest haftend, gelb-grünlich, etwas rotzig. Die Ränder dieser Geschwüre im Allgemeinen etwas infiltrirt und überhängend, leicht unterminirbar und lebhaft geröthet. Der Längsdurchmesser dieser Geschwüre meist quer zur Längsachse des Darmrohres; besonders im Enddarm confluiren diese Geschwüre zu grossen, buchtigen Geschwürsflächen, deren Grund ebenfalls eiterig belegt und meist geglättet aussieht. An verschiedenen Stellen des Darmes finden sich, anscheinend den Follikeln entsprechend, höchstens linsengrosse Substanzverluste, welche deutlich prominiren und sich ziemlich derb anfühlen. Die zahlreichsten dieser frischen und älteren Geschwüre sitzen im Coecum und im Rectum. Die zum Dickdarm zugehörigen Lymphdrüsen nur wenig vergrössert, von aussen und am Durchschnitte blassgelb, blutarm, keinen Saft gebend.

In der rechten Achselhöhle keine vergrösserten Lymphdrüsen. In der linken Achselhöhle einige bis über bohnengrosse, blaurothe, harte, isolirte Lymphdrüsen; beim Durchschneiden der grössten Lymphdrüsen quillt Eiter aus dem Centrum hervor; ihre Peripherie blauroth, blutreich, succulent.

Bacteriologischer Befund.

1. Deckglaspräparate vom Eiter aus der offenen, mit Jodoform bedeckten Wunde in der linken Inguinalgegend zeigen ziemlich reichlich Coccen in Gruppen und Häufchen, und ungefähr in gleicher Anzahl solche in längeren Ketten; daneben ziemlich viele Bacillen, mit den gewöhnlichen Anilinfarbstoffen leicht tingirbar, vom Aussehen der Smegmabacillen.

Die angelegten Aussaaten ergeben in reichlicher Menge Colonien des Staphylococcus pyogenes aureus und albus und solche des Streptococcus pyogenes.

2. Im Eiter aus dem Geschwüre der linken Cubita finden sich mikroskopisch ziemlich reichlich Coccen in langen Ketten, weniger reichlich Coccen in kleineren Häufchen.

Die Aussaaten ergeben den gleichen Befund wie 1.

3. Im Eiter vom Leberabscess weder mikroskopisch noch culturell Bacterien nachweisbar (völlig steril).

4. Eiter aus einer Halslymphdrüse linkerseits. Mikroskopisch mässig viele Coccen, meist als Diplobacillen und in Ketten angeordnet, und öfters mit einer schwächer tingirten Kapsel umgeben.

Culturell ziemlich reichlich Colonien des Streptococcus pyogenes, weniger reichlich solche des Staphylococcus pyogenes aureus und albus.

5. Aussaaten aus einem pneumonischen Herd im Unterlappen der linken Lunge zeigen eine Reincultur eines Kapselbacillus (Friedländer?).

6. Aussaaten aus der Milz bleiben völlig steril.

7. Der Eiter aus den Fistelgängen der linken Inguinalgegend (Peritonealseite) enthält mikroskopisch mässig reichlich Coccen in längeren Ketten.

Aussaaten zeigen reichlich Colonien des Streptococcus pyogenes und spärlich Colonien von Stäbchen der Coligruppe.

8. Der Harn erweist sich culturell vollkommen steril.

9. Deckglaspräparate vom Eiter des Geschwürs im untersten Dickdarm zeigen ein reichliches Bacteriengemenge. Aussaaten unbrauchbar, vorherrschend Colonien der Coligruppe.

Pestbacillen konnten nirgends, weder mikroskopisch noch culturell nachgewiesen werden.

Digitized by Google

Histologischer Befund.

Die histologische Untersuchung verschiedener Dickdarmgeschwüre ergibt das Bild gewöhnlicher diphtheritisch-dysenterischer Geschwüre. Der Geschwürsgrund ist mit einer dicken Lage Eiters bedeckt, die Submucosa und Muscularis mucosae eiterig zerfallen, so dass bei älteren Geschwüren die dichte, polynucleäre Leukocyteninfiltration auch noch die Ringmuskelschicht durchsetzt. An der Oberfläche, besonders in der Nähe der Ränder, ein homogen aussehendes Balkenwerk. Im Eiter sieht man ziemlich zahlreiche runde, bläschenförmige Gebilde, die ungefähr drei Mal grösser sind als ein polynucleärer Leukocyt, sich mit Eosin schwach färben oder einen mehr bläulichen Farbenton annehmen und einen excentrisch gelegenen, kleinen röthlich gefärbten Kern besitzen. Sie entsprechen der Amoeba coli.

Ganz dieselben finden sich auch im Eiter des Leberabscesses. Die Wand desselben besteht stellenweise aus zartem Granulationsgewebe oder wird von zerfallendem Lebergewebe gebildet.

Schnitte durch pneumonische Lungenherde zeigen überall das Bild einer ungemein leukocytenreichen Lobulärpneumonie mit theilweisem eiterigen Zerfall des Lungengewebes. Die Bronchien vollgepfropft mit Eiter, der hier sowohl wie im Lungengewebe zahlreiche meist intracellulär gelagerte, kürzere und schlankere Bacillen enthält.

Im Eiter der herdweise eiterig eingeschmolzenen Lymphdrüse der linken Halsseite und der linken Inguinalgegend Haufen und Ketten von Coccen nachweisbar.

Epikrise.

Nach Allem handelt es sich im vorstehenden Falle um tropische Amoebendysenterie mit Bildung eines Leberabscesses. In dem Eiter der Darmgeschwüre und des Leberabscesses ist auf Schnitten ziemlich zahlreich die Amoeba coli nachweisbar. Hervorgehoben sei, dass weder culturell noch histologisch sich in den Abscessen irgend welche andere Eitererreger nachweisen lassen.

Der letale Ausgang erfolgte am XXXII. Krankheitstage nach erfolgter Pestinfection.

Ein Bubo in der linken Inguinalgegend wurde operativ vor längerer Zeit entfernt.

Als unmittelbare Todesursache ist die Lobulärpneumonie beider Lungen zu bezeichnen. Weder bacteriologisch oder histologisch noch makroskopisch lässt sich ein Anhaltspunkt für Residuen nach Pest erkennen. Vielmehr spricht der Befund von Staphylo- und Streptococcen in den vereiterten Lymphdrüsen für eine Secundärinfection, ausgegangen von der eiternden, von Fisteln unterminirten Geschwürsfläche an der Stelle der Exstirpation des Bubo.

Fall 48/XX.

Govind Pandu, 25jähriger Hindu, Fabriksarbeiter, wurde am 18. Februar ins Spital mit Drüsenschwellungen der linken Leistengegend aufgenommen.

Am 6. März wurde eine grosse Lymphdrüse derselben Gegend operativ entfernt oder eröffnet. Der Tod trat in der Nacht vom 15. auf den 16. März ein.

Section am 16. März um 1 Uhr Nachmittags (ungefähr 12 Stunden post mortem).

Männliches Cadaver, 162 *cm* lang, von gracilem Knochenbau, abgemagert, Todtenstarre in leichtem Grade noch vorhanden, Todtenflecke an den abhängigen Partien diffus sichtbar. Hornhäute getrübt. Conjunctiven, Schleimhaut der Lippen und die Gingiva blass, Zähne erhalten und gesund, Hals schlank. Thorax ziemlich lang, gut gewölbt, proportionirt, Abdomen unter dem Niveau des Thorax. Am Halse keine Drüsen tastbar. In beiden Achselhöhlen mehrere bis haselnussgrosse, isolirte Drüsen tastbar, über denen die Haut verschieblich erscheint. An der Innenfläche des Oberarmes ein länglicher, ungefähr $1^1/_2$ *cm* grosser Substanzverlust mit unregelmässigen Rändern und unregelmässigem, mit eiterigem Secret bedeckten Grunde. Von der hinteren Seite dieses Geschwüres gelangt man in eine sich längs der Gefässe erstreckende Tasche, die mit Eiter gefüllt erscheint. An den Händen keine Verletzungen sichtbar. In der rechten Inguinalgegend mehrere leicht vergrösserte Lymphdrüsen tastbar, über denen die Haut gut verschieblich erscheint. In der

Digitized by Google

linken Inguinalgegend unter dem Poupart'schen Bande ein kleinhandtellergrosser, unregelmässig gestalteter Substanzverlust, dessen Ränder bis über 3 und 4 *cm* unterminirbar erscheinen, dessen Grund reichlich mit Jodoformpulver und nach Entfernung desselben mit zarten, röthlichen Granulationen bedeckt erscheint. Am oberen Rande dieses Substanzverlustes ein ungefähr 1 *cm* im Durchmesser haltender, rundlicher, mit Kautschukrohr drainirter Fistelgang, der gegen die Bauchhöhle zu sehr tief hineinreicht. An der vorderen Fläche des linken Unterschenkels, nahe dem Sprunggelenke, eine unregelmässig gestaltete, ungefähr 5 *cm* im Längsdurchmesser haltende, dunkelgefärbte Hautpartie, deren Ränder ein von Bläschen gebildeter Saum umschliesst. Die linke untere Extremität gleichmässig, ziemlich stark ödematös.

Weiche Schädeldecken blut- und fettarm, Schädeldach länglich-oval, asymmetrisch, indem der rechte Scheitelbeinhöcker stärker vorspringt, im Längsdurchmesser 17 *cm* im queren $12^1/_2$ *cm*, in der Peripherie 49 *cm* messend. Knochen im Allgemeinen dünn, an den dicksten Stellen bis 5 *mm* dick, Diploe erhalten. Innenfläche der Tabula interna glatt, glänzend.

Im oberen Sichelblutleiter geringe Mengen von Gerinsel. Dura mater gespannt, blutarm, an der Aussen- und Innenfläche glatt. Die Meningen an der Convexität zart, wenig blutreich, an der Gehirnbasis sind die Meningen ebenfalls zart, die Gefässe zartwandig, ziemlich enge. Rinde gleichmässig breit, graubraun, die weisse Marksubstanz weich, mässig reichlich von Blutpunkten durchsetzt. Ventrikel nicht erweitert, Ependym zart, Kleinhirn, Pons und Medulla keine Veränderungen zeigend, ebenso die Ganglien.

Schilddrüse leicht vergrössert, blutarm, colloid.

Die Lymphdrüsen zu beiden Seiten des Halses etwas vergrössert, auf ihrem Durchschnitte succulent, etwas röthlich gefärbt. Rechte Tonsille etwas grösser wie die linke, blutarm, wenige weisslich-gelbe Pfröpfe auf Druck entleerend. Balgdrüsen an der hinteren Pharynxwand und am Zungengrunde gross. Schleimhaut des Pharynx röthlich-violett, Schleimhaut des Larynx und oberen Theiles des Ösophagus blutarm.

Linke Lunge vollständig frei, Pleuraüberzug glatt, glänzend. Die Lunge selbst lufthältig, in ihren vorderen Partien etwas gebläht, im Oberlappen, nahe der Spitze, ein etwas über haselnussgrosser, verdichteter, unregelmässig begrenzter Herd sitzend, von gelblich-grauem Aussehen, der im Centrum grössere Mengen rotzigen, grünlich-gelben Eiters enthält. Einige sehr kleine, über stecknadelkopfgrosse, verdichtete, grauröthliche Herde sitzen zerstreut im oberen Theile des Unterlappens. Der Unterlappen sonst etwas blutreicher. Rechte Lunge frei, Pleura glatt, Oberlappen gebläht, in den hinteren Partien blutreicher, lufthältig, im vorderen Antheile des Unterlappens ein ebenso grosser und ebenso beschaffener Herd wie der im linken Oberlappen. Ausserdem finden sich in den hinteren Partien des Unterlappens zahlreiche verdichtete, gekörnte Partien, grauröthlich gefärbt. In den Bronchien beider Lungen mässige Mengen glasigen Schleims.

Im Herzbeutel geringe Mengen klaren Serums. Herz nicht vergrössert, der epicardiale Überzug an der vorderen Seite des rechten Ventrikels mässig fettreich. Am Epicard der hinteren Fläche des linken Ventrikels zwei kleinste Hämorrhagien. Im linken Herz wenig, im rechten mehr Gerinsel. Myocard braungelb, etwas morscher, alle Klappenapparate zart und schlussfähig.

Schleimhaut im unteren Theile des Ösophagus blutarm, ebenso im unteren Theile der Trachea.

Die Lymphdrüsen an der Bifurcation anthracotisch, nicht verändert.

Leber nicht vergrössert, ihre Ränder scharf, Kapselüberzug zart, glänzend, Oberfläche glatt. Acinöse Zeichnung erhalten, die Peripherie der Läppchen stärker gelblich, das Lebergewebe brüchig, morsch, mässig blutreich. Gallenblase wenig mit lichter Galle gefüllt.

Milz nicht vergrössert, 12 *cm* lang, $7^1/_2$ *cm* breit, ihre Oberfläche glatt, Kapsel zart. Pulpa stellenweise schwarzroth gefärbt, stellenweise lichter, an den dunkler gefärbten Partien etwas vorspringend. Das grobe Stroma sichtbar.

Beide Nebennieren ziemlich fettreich, blutarm.

Nieren etwas vergrössert, ihre Oberfläche glatt, Kapsel leicht abziehbar. Rinde verbreitert, gelbbraun, etwas vorquellend, Consistenz etwas verringert. Pyramiden deutlich von der Rinde abgrenzbar, etwas stärker blutreich. Schleimhaut der Kelche und des Beckens etwas stärker geröthet. Im oberen Theile des Ureters kleinste, zum Theile confluirende Hämorrhagien. Harnblase wenig gefüllt, Schleimhaut blutarm.

Digitized by Google

Die retroperitonealen Lymphdrüsen (Lymphoglandulae iliacae et lumbales) vergrössert, dunkler, am Durchschnitte succulenter, einige mehr dunkel-, einige lichtröthlich gefärbt. Die oberflächlichen Lymphdrüsen der rechten Inguinalgegend kaum merklich vergrössert, auf ihrem Durchschnitte blutarm, die tiefen inguinalen Lymphdrüsen etwas mehr vergrössert, succulenter.

Im Magen reichliche Mengen lichtgelb gefärbten Inhaltes, Schleimhaut etwas gelockert, geschwollen; auf der Höhe der Falten stärker injicirt. Schleimhaut des Duodenum im oberen Theile, namentlich auf der Höhe der Falten kleinere, meist confluirende Blutungen zeigend. Im Dünndarm mässig reichliche breiige, lichtgelb gefärbte Chymusmassen. Schleimhaut etwas gelockert, stellenweise stärker geröthet und manchmal vereinzelte kleinste Blutaustritte zeigend. Im Dickdarm breiige, lichtgefärbte Faeces in mässig reichlicher Menge, Schleimhaut im oberen Theile des Colon stärker geröthet.

Pankreas derb, blass, gelblich. Die mesenterialen Lymphdrüsen nicht vergrössert, auf ihrem Durchschnitte blass, gelblich, hart. Die linke Vena femoralis, angefangen ungefähr von der Einmündungsstelle der Vena saphena bis hinauf fast zum Theilungswinkel, beinahe vollständig erfüllt von der Wand ziemlich fest anhaftenden, theils dunkelroth bröckeligen, theils gelblichrothen Thrombenmassen, welche, gerade der Gegend des Poupart'schen Bandes entsprechend, beim Aufschneiden der Vene in Form von bröckeligen und eiterähnlichen Massen hervorquellen. Hier erscheint das die grossen Gefässe einhüllende Bindegewebe derb, weisslich, narbig. In diesem eingebettet finden sich längliche, bohnengrosse, ziemlich derbe, isolirte Lymphdrüsen in geringer Anzahl, die auf dem Durchschnitte grauröthlich, succulent erscheinen. Entsprechend dem früher beschriebenen, drainirten Fistelgang gelangt man in eine mit gelblichem Eiter belegte, von fast glatten Wänden versehene, taubeneigrosse Abscesshöhle, welche noch zur Hälfte mit klumpig-gelbem Eiter erfüllt ist, und ihrer Lage nach den tiefen inguinalen Lymphdrüsen am horizontalen Schambeinast entspricht.

Bacteriologischer Befund.

1. Deckglaspräparate vom Eiter der Caverne im Oberlappen der linken Lunge lassen keine Bacterien auffinden, zeigen jedoch ziemlich reichlich hyphenartige Gebilde, die verzweigt erscheinen und untereinander anastomosiren, theils zerstreut liegen, theils in grösseren oder kleineren, mycelartigen Haufen angeordnet erscheinen. Bei Methylenblaufärbung (Löffler's Methylenblau) erscheinen diese Gebilde nicht gleichmässig gefärbt, sondern zeigen abwechselnd stärker und schwächer gefärbte Partien.

Die Aussaat ergibt eine reichliche Reincultur einer Pilzart, die anfangs ein weisses, später ein fast orangefarben aussehendes, krümeliges Mycellager bildet, und einer vorläufigen oberflächlichen Bestimmung nach wahrscheinlich der Gattung Streptothrix (Streptothrix Eppingeri?) angehört. (Die genauere Bestimmung erfolgt ausführlicher.)

2. In Deckglaspräparaten von der Milz sieht man wenig reichlich Coccen als Diplococcen und in kurzen Ketten, vom Typus des Streptococcus.

Die Aussaaten sind überwuchert von einem grünlich irisirenden Rasen einer schlanken Bacillenart (Pyocyaneus).

3. Der Eiter von der Thrombophlebitis der linken Vena femoralis zeigt mikroskopisch nicht mit Sicherheit Bacterien.

Die daraus angelegten Aussaaten ergeben dasselbe Resultat wie Nr. 2.

4. Aussaaten von einer Lymphdrüse der rechten Achselhöhle ergeben eine reichliche Reincultur von Colonien des Streptococcus pyogenes.

5. Im Eiter der mit dem Fistelgange der linken Inguinalseite verbundenen Abscesshöhle findet sich mikroskopisch ein reichliches Bacteriengemenge, bestehend aus Streptococcen, spärlichen Diplococcen und Coccen in kleineren Häufchen, dünnen längeren, sowie plumperen und diphtherieähnlichen Bacillenformen.

Die Culturen zeigen dasselbe Resultat wie Nr. 2 und 3.

Digitized by Google

Histologischer Befund.

1. Ungefähr bohnengrosse Lymphdrüse aus der linken Inguinalgegend. Die Lymphdrüse fast vollständig in ein zellarmes, faseriges Bindegewebe gehüllt, in das ihre fibröse Kapsel unmittelbar übergeht, und in welchem sich Leukocytenansammlungen, meist Gefässe einscheidend, und reichlich körniges Blutpigment finden. An einigen Stellen ist die fibröse Kapsel gut abgrenzbar. In den Spalten des umgebenden, lockeren Bindegewebes Anhäufungen von Leukocyten mono- und polynucleärer Form und spärliche rothe Blutkörperchen. Auch die Bindegewebssepta, die von der Kapsel ins Lymphdrüsenparenchym ziehen, verdickt, aus Spindelzellen bestehend. An den Sinus keine besondere Veränderung bemerkbar, ebenso wenig am adenoiden Gewebe der Lymphdrüsen. Auffallend ist hingegen die Verdickung der Wand kleiner Arterien am Querschnitte. Sowohl die Media als insbesondere die Adventitia sind verbreitert und das Bindegewebe der letzteren steht in directem Zusammenhange mit den Bindegewebssepta. Granulazellen sind ausserordentlich zahlreich.

Irgendwelche Bacterien im Lymphdrüsengewebe sind nicht mit Sicherheit auffindbar. Dagegen finden sich in den mit Leukocyten erfüllten Spalten der Umgebung theils plumpe, kurze, theils längere und schlanke Stäbchen und kleine Coccen, die zu zweien oder in kurzen Ketten angeordnet sind. Ausserdem aber sieht man, zu zwei oder drei gelagert, ovoide, blass gefärbte Stäbchen mit stärkerer bipolarer Färbung, die zweifellos als Pestbacillen anzusprechen sind. Sie entfärben sich nach der Gram-Weigert'schen Methode.

2. Eine oberflächliche Lymphdrüse aus der linken Inguinalgegend (kleinbohnengross). Die Bindegewebszunahme in der Umgebung der Lymphdrüse und die Verdickung der Gefässwand besonders auffallend. Am Lymphdrüsenparenchym nichts Besonderes. Keine Bacterien.

3. Über bohnengrosse Lymphdrüse aus der linken Achselhöhle. Dieselbe ist hyperämisch, ihre Sinus enthalten reichlich grosse, epitheloide Zellen, manchmal zahlreiche rothe Blutkörperchen. Sonst keine Besonderheiten. Bacterien nicht auffindbar.

4. Milz. Dieselbe ist durchsetzt von grösseren, abgrenzbaren Blutaustritten; die Basalmembran der erhaltenen Pulparäume breit, ihre Epithelien häufig mehrkernig, mit Riesenzellen ähnlichen Formen. Die Arterien etwas dickwandiger, indem das adventitielle Bindegewebe verbreitert ist. Sonst nichts Besonderes. Vereinzelt finden sich Capillarembolien von Streptococcen, das Lumen ganz erfüllend. Keine anderen Bacterien.

5. Eiterig pneumonischer Herd vom linken Lungenoberlappen. Das Lungengewebe in ganz unregelmässiger Weise eiterig zerfallen, an vielen Stellen ist der Eiter durch ein Granulationsgewebe abgegrenzt, das aus zahlreichen sehr zartwandigen Gefässen und schlanken, dünnen, kurzen Spindelzellen besteht, welche sich peripherwärts zu Bündeln aneinanderlegen.

Ein ähnliches Gewebe findet sich um viele Gefässe der Umgebung des Abscesses, und die Septa der erhaltenen Lungenalveolen sind ebenso verdickt. Am auffallendsten ist die Eigenthümlichkeit des Eiters, dass viele Leukocyten (in grösseren Haufen bei einander liegend) sich ganz diffus blass bläulich mit Hämalaun färben, indem sich gleichsam das Chromatin der Kerne über den ganzen Zellleib in dünner Schicht vertheilt. Diese Zellen sintern vielfach zu förmlichen Balken zusammen, die ein Netzwerk bilden, zwischen denen erhaltene polynucleäre Leukocyten liegen. Anderwärts ist der Eiter zu granulirten, mit Eosin schwach färbbaren Detritusmassen zerfallen. Auch in noch erhaltenen Alveolen der Umgebung findet sich derselbe Eiter.

Auf mit Methylenblau gefärbten Schnitten sieht man mittelst Immersion reichliche lange, sehr dünne, blass gefärbte Fäden, die sich manchmal dichotomisch theilen, oft in grösseren, Pilzdrusen ähnlichen Haufen bei einander liegen. Sie entfärben sich nach der Gram-Weigert'schen Methode; andere Bacterien nicht auffindbar.

Epikrise.

Im vorliegenden Falle ist die Todesursache Septicämie, welche sich an die Exstirpation eines linksseitigen inguinalen Bubo (10 Tage ante mortem) angeschlossen hat. In der linken Vena femoralis finden

Digitized by Google

sich eitrig eingeschmolzene Thromben, das Gefäss selbst ist von Narbengewebe umgeben, das einige bohnengrosse, succulente Lymphdrüsen einschliesst.

Nirgends ergibt sich anatomisch irgend ein für Pest charakteristischer Befund. Die bacteriologisch-histologische Untersuchung zeigt, dass es sich um eine Allgemeininfection durch den Streptococcus pyogenes handelt, der sich auch in Form von Capillarembolien in der Milz findet.

Interessant erscheinen die Lungenabscesse; sie sind durch einen Pilz (wahrscheinlich eine Streptothrixart) erzeugt, der sich sowohl culturell als histologisch in Reincultur in den Abscessen findet. Ob deren Entstehungsweise metastatisch (von dem Geschwür oder den Fistelgängen in der linken Inguinalgegend aus) oder per aspirationem zu denken ist, lässt sich nicht entscheiden. Der anatomische Befund spricht für die metastatische Natur derselben.

In einer Lymphdrüse der linken Inguinalgegend lassen sich histologisch mit Sicherheit, wenn auch spärlich, Pestbacillen nachweisen.

V. Anhang.

Influenza-Pneumonie.

Rama Narsa,[1] 40jähriger Hindu, Bettler, wurde ins Spital am 17. März um 9 Uhr 30 Minuten Vormittags, am VIII. Krankheitstage aufgenommen und starb am 22. März um 12 Uhr 10 Minuten Nachts, am XIII. Krankheitstage.

Section am 22. März 11 Uhr Vormittags, 11 Stunden post mortem.

Männliches Cadaver, 162 *cm* lang, von gracilem Knochenbau, hochgradig abgemagert; Todtenstarre an den oberen Extremitäten geschwunden, nicht an den unteren, Todtenflecke nicht deutlich; Hals lang, schlank, in seinen Gruben und in den Achselhöhlen keine Drüsen tastbar. Thorax lang, schmal, symmetrisch. Abdomen unter dem Niveau des Thorax. Rechter Hode über hühnereigross. In beiden Leistengegenden keine Drüsen tastbar. An den unteren Extremitäten keine Ödeme.

Hornhäute getrübt, Pupillen nicht sichtbar; Gesicht stark verfallen, die sichtbaren Schleimhäute leicht cyanotisch. Zähne gesund, alle erhalten.

Die weichen Schädeldecken sehr fett- und blutarm. Schädeldach länglich-oval, symmetrisch, im Längsdurchmesser $18^1/_2$ *cm*, im queren 13 *cm* und in der Peripherie 52 *cm* messend. Knochen dünn, 4—5 *mm* dick, überall erhalten, ebenso die Nähte.

Im Sichelblutleiter spärliche Cruormassen. Dura mater gut gespannt, zart, durchscheinend, blutarm. Meningen an der Gehirnbasis ebenfalls sehr zart und blutarm, Gefässe zartwandig, ziemlich weit. Meningen an der Convexität des Gehirns stärker durchfeuchtet, leicht abziehbar. Rinde grauroth, gleichmässig breit; Seitenventrikel etwas erweitert, klares Serum enthaltend, Ependym zart; das weisse Marklager etwas weicher, von spärlichen Blutungen durchsetzt. Stammganglien normal gebildet, ziemlich blutarm, ebenso Kleinhirn, Pons und Medulla.

Zwerchfellstand rechts am unteren Rande der vierten, links an der fünften Rippe.

Schilddrüse klein, körnig, colloid.

Schleimhaut des weichen Gaumens und des Pharynx grauroth; Tonsillen, Balgfollikel klein; Schleimhaut des Larynx und der Trachea dünn.

Linke Lunge vollständig an die Thoraxwand angewachsen. Oberlappen emphysematisch gebläht, der Unterlappen fühlt sich in seiner unteren Hälfte derb, luftleer, infiltrirt an. In den Bindegewebsmembranen an der unteren Hälfte des Unterlappens reichliche Blutaustritte. Oberlappen am Durchschnitte lufthältig, blutreich; aus den Bronchien und dem Lungengewebe fliesst reichliche schaumige Flüssigkeit ab. Den infiltrirt sich anfühlenden Lungenpartien entsprechend erscheint das Lungengewebe luftleer, indem die Alveolen

[1] Vergl. Krankengeschichte II. A. pag. 111.

Digitized by Google

durch deutlich sichtbare, höchstens stecknadelkopfgrosse Pfröpfe ausgefüllt sind. Die einzelnen Lobuli deutlich abgrenzbar, die Schnittflächen deutlich granulirt, von gesprenkeltem Aussehen, indem die einzelnen Antheile von gelbem Aussehen, grob granulirt sind oder mehr dunkelblutroth und viel feiner granulirt erscheinen. Der ganze derartig pneumonisch infiltrirte Bezirk hebt sich scharf von dem lufthältigen, etwas einsinkenden Lungengewebe ab; in den Bronchien dicklicher Schleim, ihre Schleimhaut geröthet.

Rechte Lunge vollständig frei, gross, Pleurahöhle leer, Pleura glatt, glänzend, besonders Spitze und vordere Lungenränder luftkissenartig, nirgends verdichtet. Auf dem Durchschnitte scheint die Lunge ziemlich blutreich, vollständig lufthältig, aber wenig durchfeuchtet.

Pericardiale Flüssigkeit nicht vermehrt, Pericard zart, Epicard ebenfalls zart und fettarm. Im linken Ventrikel ziemlich reichliche Fibrin- und Cruormassen, im rechten Herzen reichliche Fibrinmengen, Herzfleisch gelblich, morscher, Klappenapparate zart, schlussfähig, ebenso die Intima der Aorta.

Schleimhaut der Trachea und der Bronchien fleckig geröthet, überall von Schleimflocken bedeckt. Die Lymphdrüsen an der Bifurcation wenig anthracotisch, aber geschwollen, indem die Rinde um das anthracotische Centrum herum grauröthlich, etwas prominent erscheint und sehr reichlich etwas blutigen Saft gibt. Die Lymphdrüsen zu beiden Seiten der Trachea ebenfalls vergrössert, ziemlich hart, auf dem Durchschnitte saftig, röthlichgrau, linkerseits in ziemlich langen Ketten angeordnet.

Leber vergrössert, plump, Consistenz etwas vermindert, Kapsel zart, Oberfläche glatt, gelblichbraun. Gallenblase gross, prall mit Galle gefüllt. Auf dem Durchschnitte erscheinen die Läppchen ziemlich gross, in der Peripherie blassgelb, im Centrum graubraun, Läppchenzeichnung sehr undeutlich.

Milz an ihrer Oberfläche durch Bindegewebsmembranen angewachsen, vergrössert, $20^1/_2 cm$ lang, $13 cm$ breit, plump und dick, etwas weicher. Auf dem Durchschnitte erscheint die Milz grauroth, die Schnittfläche ziemlich glatt, die Pulpa kaum vorquellend. Das grobe Stroma deutlich vermehrt, von den Follikeln nichts zu sehen; Pulpa etwas leichter ausstreifbar.

Pankreas blassgelblich, derb, körnig; Nieren vergrössert, plump, weicher; Oberfläche glatt, gelblich, auf dem Durchschnitte blutarm, Rinde und Columnae Bertini verbreitert, Pyramiden erbleicht, ihre Grenze gegen die Rinde undeutlich, Schleimhaut des Nierenbeckens dünn, weisslich. Linke Niere ebenso verändert. Harnblase contrahirt, in derselben ein Paar Tropfen Urins enthalten, Schleimhaut blassröthlich.

Die mesenterialen Lymphdrüsen geschwollen, bis über bohnengross, fast haselnussgross, isolirt, auf dem Durchschnitte gelblich oder röthlichgelblich, fleckig, vorquellend, medullar. Auch die periportalen Lymphdrüsen ähnlich geschwollen.

Im Magen ziemlich reichliche dickliche, gallige, grün gefärbte Massen, seine Schleimhaut längs der grossen Curvatur in reichliche Falten gelegt, röthlichgrau gefleckt, stark verschleimt. Schleimhaut des Duodenum gequollen, von reichlichem galligen Schleim bedeckt. Ileum contrahirt, seine Schleimhaut weisslichgrau, reichlich gefaltet, gelockert und schleimig; über manchen Plaques lebhaft, fleckig geröthet, die Plaques aber nicht vergrössert und nicht stärker prominent. Ebenso die Schleimhaut des Jejunum. Im Dickdarm sehr reichliche grünliche, ungeformte, dickliche Fäcalien, nur die Schleimhaut des Coecum dünn, aber reichlich fleckig, düster geröthet. Im Colon transversum finden sich meist auf der Höhe der Falten grössere, unregelmässige Blutaustritte. Dieselben nehmen nach abwärts an Menge und Extensität zu, besonders im Colon descendens, wo auf den Höhen der Falten die ziemlich grossen confluirenden Blutungen unregelmässig schwarzroth aussehen.

Die retroperitonealen Lymphdrüsen kaum etwas vergrössert, ziemlich weich, gelblich.

Die inguinalen Lymphdrüsen beiderseits etwas vergrössert, hart, Rindenschichte pigmentirt, trocken.

Die axillaren Lymphdrüsen nicht besonders verändert.

Im rechten Kniegelenk nichts Abnormes.

Die am 17., 19. und 21. März vorgenommene bacteriologische Blutuntersuchung — der Fall liess klinisch eine Pesterkrankung nicht ausschliessen — ergab jedesmal ein negatives Resultat; die Blutaussaaten blieben steril.

Digitized by Google

Bacteriologischer Befund.

1. Der pneumonische Herd des Unterlappens der linken Lunge zeigt mikroskopisch ein Bacteriengemenge. Vorherrschend sind zwei Coccenformen: Die eine, meist Lanzettcoccen darstellend, als Diplococcen, in kurzen Ketten oder zu kleinen Gruppen angeordnet, die andere, meist intracellulär gelagert, vom Typus der Gonococcengruppe, negativ zur Gram'schen Methode. Neben diesen Coccenformen finden sich ziemlich reichlich kleine, zarte Bacillen, in der Mitte meist ungefärbt und zu kleineren Häufchen vereinigt und spärlicher dickere, plumpe, einzeln liegende Bacillen; unter letzteren zeigen einige Formen, wie sie den Pestbacillen zukommen.

Die Aussaaten sind unbrauchbar; sie erweisen sich fast völlig überwuchert von gasbildenden Bacillencolonien (Kapselbacillen).

2. Das Secret des linken Bronchus zeigt mikroskopisch im Allgemeinen dieselben Coccenformen wie die Pneumonie, nur in geringerer Anzahl; auch die bei der Pneumonie beschriebenen feinen Bacillen sind hier vorhanden, nur viel reichlicher, sehr häufig intracellulär und oft grosse Rasen bildend, völlig dem Bilde der Influenza entsprechend.

In geringerer Anzahl finden sich noch grössere, dickere und dünnere Stäbchenformen.

Bacillen vom Typus der Pestbacillen sind nicht vorhanden.

Das culturelle Ergebniss entspricht dem bei Nr. 1.

3. Die Milz lässt mikroskopisch keine Bacterien erkennen und zeigt in den angelegten Aussaaten einige Colonien einer plumpen Bacillenart.

4. Eine mesenteriale Lymphdrüse zeigt weder mikroskopisch noch culturell Bacterienformen.

5. Im Dickdarminhalt findet sich mikroskopisch ein reichliches Bacteriengemenge von Coccen und Bacillen verschiedenster Form und Grösse; unter den Bacillen finden sich auch solche, die in Form und Aussehen, ebenso hinsichtlich der Färbbarkeit Pestbacillen gleichen.

Die Culturen sind völlig von Colonien der Coligruppe überwuchert.

6. Culturen von der Galle zeigen eine reichliche Reincultur von Bacterium coli.

Histologischer Befund.

1. Pneumonie vom Unterlappen der linken Lunge. Die lobulärpneumonischen Herde zeichnen sich durch ihren Reichthum an fibrinösem Exsudat und Hämorrhagien aus. Viele Alveolen sind von homogen geronnener Ödemflüssigkeit erfüllt, der zahlreiche polynucleäre Leukocyten beigemengt sind. Die Blutgefässe und Capillaren stark mit Blut gefüllt. Im Übrigen keine besonderen Abweichungen vom gewöhnlichen Bilde einer lobulären Pneumonie. Auf mit Methylenblau gefärbten Schnitten sieht man sehr zahlreiche vorwiegend intracellulär gelagerte Coccen, die entweder zu kleinen Häufchen angeordnet sind oder Gonococcen- und Tetragenus-ähnliche Formen bilden. Ausserdem finden sich ebenfalls zahlreiche lange, dicke Stäbchen, die manchmal Fäden bilden und in Form kleiner Büschel bei einander liegen. Pestbacillen nirgends nachweisbar. Im Eiter einzelner Bronchien kleinere Häufchen feiner, kurzer Stäbchen, die häufig intracellulär gelagert sind.

2. Lymphdrüsen, die zu einer kurzen Kette an der rechten und an der linken Seite der Trachea angeordnet sind, zeigen mikroskopisch eine ungleichmässig vertheilte starke Blutfüllung der Blutgefässe. In der Umgebung der Lymphdrüsen einige mit homogen geronnenem Serum erfüllte Lymphgefässe, welches auch stellenweise das Bindegewebe durchsetzt. Die nicht auffallend veränderten Sinus reich an leukocytären Elementen. Nach Färbung der Schnitte mit polychromem Methylenblau sind keine Mikroorganismen nachweisbar. Besonders in den Sinus liegen zahlreiche kleine, runde Gebilde, die sich mit Methylenblau röthlich färben.

Digitized by Google

3. Schnitte durch die peribronchialen Lymphdrüsen ergeben einen ganz ähnlichen Befund: Hyperämie, serös-ödematöse Durchtränkung des Bindegewebes ihrer Umgebung, leichte Erweiterung der Sinus und Anfüllung derselben mit Leukocyten. Ziemlich zahlreiche mit Kohlenpigment erfüllte Zellen. Mittelst Methylenblaufärbung keine Mikroorganismen nachweisbar.

4. Auch die mesenterialen Lymphdrüsen ergeben keinen besonderen Befund.

5. In der Milz findet sich feinkörniges oder etwas gröber-klumpiges, schwarzbraunes Pigment, das zumeist extracellulär liegt und gleichmässig über das Schnittpräparat vertheilt ist. (Malaria.) Die Milz ist ziemlich blutreich und zeigt sonst keine Besonderheiten. Keine Bacterien auffindbar.

6. Die Dickdarmschleimhaut zeigt ausgedehnte und zusammenhängende Blutungen, welche die Krypten oft vollständig einhüllen und auch bis in die Submucosa dringen. In den Lieberkühn'schen Krypten zahlreiche Becherzellen, die Schleimhautoberfläche mit leukocytenreichem Schleim bedeckt; sowohl der Oberfläche aufgelagert wie innerhalb der Blutungen und im Lumen der Schleimdrüsen zahlreiche Coccen und dicke und schlankere Stäbchen.

Epikrise.

Als Todesursache ist die Lobulärpneumonie der linken Lunge anzusehen, die bacteriologisch durch Gonococcen-ähnlich intracellulär gelagerte Coccen und intracellulär gelagerte feine Bacillen, welche vollständig Influenzabacillen entsprechen und jedenfalls auch als solche anzusehen sind, hervorgerufen ist.

Weder in den bronchialen und trachealen Lymphdrüsen noch in der Milz sind irgendwelche Bacterien histologisch auffindbar. Nirgends irgend ein Anhaltspunkt für eine abgelaufene oder frischere Pestinfection. Die in den Deckglaspräparaten der pneumonischen Herde spärlich nachweisbaren Pestbacillen ähnlichen Formen dürften wohl nur den in den Aussaaten angegangenen Stäbchen der Kapselbacillengruppe entsprechen. Auch die Veränderungen im Darmtracte sind zweifellos auf die Influenzainfection zu beziehen.

Gonococcen-Peritonitis.

Janki Nathyo, Weib, 25 Jahre alt, ohne Beschäftigung, wurde am 18. März, 8 Uhr Abends, am IV. Krankheitstage ins Spital aufgenommen und starb am 20. März um 2 Uhr Nachts, am VI. Krankheitstage. Section am selben Tage, ungefähr 7 Stunden post mortem.

Weibliches Cadaver, 144 *cm* lang, von gracilem Knochenbau, mässig entwickelter Musculatur, ziemlich gut genährt, Todtenflecke spärlich, diffus, röthlichviolett an den abhängigen Körperpartien, Todtenstarre erhalten. Pupillen weit, beiderseits gleich, sichtbare Schleimhäute fast blutleer. Am Gebiss nichts Pathologisches nachweisbar.

Hals kurz, schlank, in seinen Gruben und in den Achselhöhlen keine Drüsen palpabel. Thorax kurz, gut gewölbt, breit, symmetrisch.

Brustdrüsen ziemlich gut entwickelt, fettarm. Abdomen unter dem Niveau des Thorax. Schleimhaut des äusseren Genitale von missfärbigen Massen bedeckt; aus demselben ergiesst sich übelriechende, missfärbige Flüssigkeit. Leistendrüsen nicht tastbar. An den unteren Extremitäten keine Ödeme.

Die weichen Schädeldecken blut- und fettarm. Dura mater am knöchernen Schädeldach adhärent. Schädeldach länglich-oval, symmetrisch, sein Längsdurchmesser beträgt $16^1/_2$ *cm*, sein querer 12 *cm* und seine Peripherie 48 *cm*. Knochen an den dicksten Stellen fast 1 *cm* dick. Spongiosa stellenweise verschwunden, Innenfläche der Tabula interna glatt und glänzend. Dura mater gut gespannt, glatt, glänzend. Im Sichelblutleiter halbflüssige Cruormassen. Die inneren Hirnhäute an der Gehirnbasis zart, ziemlich blutreich. Die Gefässe zartwandig. Gehirnrinde röthlichgrau, gleich breit. Das weisse Marklager von spärlichen Blutpunkten durchsetzt, weicher. Sonst am Gehirn nichts Pathologisches. Die Ventrikel sehr enge.

Schilddrüse klein, auf dem Durchschnitte röthlichgelblich, gekörnt, colloid.

Digitized by Google

Die Lymphdrüsen zu beiden Seiten der grossen Halsgefässe etwas vergrössert, isolirt, röthlichgrau, auf dem Durchschnitte ziemlich blutreich, gleichmässig röthlich gefärbt. Auch die Lymphdrüsen in beiden Submaxillargegenden etwas geschwollen und ähnliche Veränderungen zeigend.

Schleimhaut des weichen Gaumens geröthet, geschwollen. Beide Tonsillen vergrössert, stark prominent, ihre Schleimhaut und Umgebung blassgelb, ödematös. Aus den Pfropföffnungen entleert sich auf Druck gelbliche, eiterähnliche Flüssigkeit. Auf dem Durchschnitte sind sie sehr saftreich, mässig blutreich, entleeren eiterähnlichen, schleimigen Saft. Ebenso die Schleimhaut im Bereiche der Zungenfollikel ödematös.

Die ary-epiglottischen Falten und die Epiglottis ebenfalls sehr lebhaft geröthet und etwas ödematös. Schleimhaut des Larynx und der Trachea geröthet, ödematös.

An der Pleura costalis und besonders an der Pleura mediastinalis linkerseits zahlreiche bis linsengrosse Hämorrhagien. Ebenso an der Pleura des linken Unterlappens reichliche Gruppen von erbsengrossen Blutungen.

Linke Lunge flaumig, auf dem Durchschnitte blutreich. Im Unterlappen etwas mehr ödematös. Auf dem Durchschnitte finden sich hanfkorngrosse, blutroth gefärbte, gleichmässig über das Lungengewebe verbreitete Hämorrhagien. Sonst ist das Lungengewebe lufthältig. Schleimhaut der Bronchien etwas geröthet reichlichen Schleim enthaltend.

Auf der rechten Seite finden sich an der Pleura mediastinalis sehr zahlreiche confluirende Blutungen.

Pleura der rechten Lunge zeigt spärliche Ecchymosen. Das Lungengewebe ist vollständig lufthältig, ergibt auf dem Durchschnitte einen ähnlichen Befund wie linkerseits, doch sind die dunkelblutrothen Flecken auf dem Unterlappen beschränkt und spärlicher.

Herzbeutel zart, wenige Tropfen Serums enthaltend. Herz ziemlich klein, rechter Ventrikel schlaff. Am Epicard der hinteren Wand des rechten Ventrikels spärliche punktförmige Blutaustritte. Epicard sonst ziemlich fettarm. In den Herzhöhlen spärliche Cruormassen, im rechten Ventrikel ziemlich reichliche Fibringerinsel. Alle Klappen zart, schlussfähig. Myocard blass-gelblich, morscher.

Schleimhaut der Speiseröhre blutig imbibirt, das Epithel postmortal getrübt und gelockert.

Schleimhaut der Trachea und der grossen Bronchien mit reichlichem Schleim bedeckt, lebhaft geröthet.

Die Lymphdrüsen der Bifurcation anthracotisch, ihre Rinde etwas röther, saftiger, die Lymphdrüsen zu beiden Seiten der Trachea lebhaft geröthet, etwas geschwollen, bis erbsengross.

Das Peritoneum fleckig geröthet, und zwar hauptsächlich über dem Dünndarm, allenthalben getrübt und bedeckt von zarten, gelblichen Fibrinmembranen, besonders reichlich am Peritonealüberzug der Leber. Die einzelnen Darmschlingen miteinander verklebt. Im Cavum Douglasii etwas dickere Fibrinmembranen und etwas Eiter.

Das rechte Ligamentum latum an seiner hinteren Fläche von kleinen Blutaustritten und darüber von blutig tingirten Fibrinmembranen bedeckt. Die hintere Fläche der Ovarien übersäet von punktförmigen Blutaustritten und mit Exsudatmembranen bedeckt.

Leber von entsprechender Grösse, Kapsel getrübt, mit Fibrin belegt, von ziemlich derber Consistenz, auf dem Durchschnitte blutreich, Läppchenzeichnung undeutlich, graubraun.

Gallenblase mässig mit dunkler Galle gefüllt, Schleimhaut dunkel gallig-braun, sonst nicht weiter verändert.

Milz nicht vergrössert, 11 *cm* lang, 5 *cm* breit, ziemlich flach, von ziemlich derber Consistenz, auf dem Durchschnitte blutreich, dunkelblutroth, grobes Stroma erheblich vermehrt, Schnittfläche glatt, Follikel als graue Punkte stellenweise sichtbar, Pulpa nicht ausstreifbar.

Rechte Niere etwas grösser, plump. Kapsel leicht abziehbar, Oberfläche glatt, auf dem Durchschnitte grauroth gefärbt, Rinde verbreitert, ebenso die Columnae Bertini. Pyramiden an der Peripherie dunkelblutroth, von der Rinde abgesetzt, Glomeruli auf der Schnittfläche gut sichtbar. Schleimhaut des Nierenbeckens nicht verändert. Die linke Niere noch blutreicher, sonst derselbe Befund. Eine Gruppe von kleinen, punktförmigen Hämorrhagien im Becken der linken Niere.

Digitized by Google

Das Peritoneum an beiden Adnexen intensiv geröthet, beide Adnexe frei. Ovarien gross, Oberfläche leicht gekerbt. Tuben geschlängelt, dünn, ihre Schleimhaut tief geröthet und geschwollen.

Harnblase mässig mit Harn gefüllt, derselbe gelblich, klar; Schleimhaut der Harnblase weisslich, in derselben reichlich Venennetze sichtbar.

Schleimhaut der Vagina getrübt, etwas verdickt im Fornix, sowie an der vorderen und hinteren Wand einige ganz flache, oberflächliche Geschwüre, Schleimhaut des Uterus leicht verdickt, mit blutigen Massen belegt, die im Fundus der Schleimhaut fest anhaften. Diese überall vorhanden, gelblich, circa 1 *mm* dick.

In der Schleimhaut des Rectums nichts Pathologisches.

Im Magen neben Spulwürmern reichliche gallige Massen enthalten. Schleimhaut geschwollen, grau.

Schleimhaut des Duodenum ebenfalls geschwollen, stark gallig imbibirt. Im ganzen Dünndarm reichlich gallig gefärbte, schleimige Chymusmassen. Die Plaques an manchen Stellen mehr prominent. Schleimhaut geröthet. Sonst an der ganzen Schleimhaut nichts Pathologisches. Ebensowenig an der Bauhini'schen Klappe und am Processus vermiformis.

Im Dickdarm sehr reichliche gallige, ungeformte, dickliche Fäcalien. Vom Quercolon abwärts finden sich in der gelockerten und stärker verschleimten Schleimhaut ziemlich zahlreiche punktgrosse Blutaustritte, bis zum Rectum reichend.

Die oberflächlichen und tiefen inguinalen Lymphdrüsen etwas vergrössert, flach, derb, auf dem Durchschnitte erscheint die Rinde etwas verbreitert, grauröthlich, succulent.

Die Lymphdrüsen in beiden Axillen ebenfalls etwas vergrössert, hart, auf dem Durchschnitte ist das Mark grau-gelblich, die Rinde fleckig-roth, verbreitert, succulent.

Die mesenterialen Lymphdrüsen auch vergrössert, bis haselnussgross, auf dem Durchschnitte etwas medullar, blassgelb.

Wie die bacteriologischen und histologischen Untersuchungen vorliegenden Falles beweisen, handelte es sich um eine diffuse eiterige Gonococcen-Peritonitis, die vom Genitale ihren Ausgangspunkt nahm. Der Fall soll ausführlich an anderer Stelle publicirt werden.

Cholera.

Unbekannter Hindu. Section am 16. April.

Männliches Cadaver, 162 *cm* lang, gracil, ziemlich mager. Todtenflecke reichlich an den abhängigen Körperpartien. Todtenstarre ausgesprochen. Augen halonirt. Lippen und Mund cyanotisch.

In der rechten Fossa supraclavicularis ein hühnereigrosses Lipom.

Thorax von entsprechenden Dimensionen. Abdomen unter dem Niveau des Thorax, Haut in Falten abhebbar, letztere bleiben stehen.

Weiche Schädeldecken blutreich, Schädel länglich-oval. Im Sichelblutleiter flüssiges Blut. Dura mater zart und blutreich, innere Meningen sehr blutreich, zart, Gefässe zartwandig. Hirnrinde grauroth, das weisse Marklager mässig reichlich mit Blutpunkten durchsetzt, teigig-weich. Ventrikel enge, Kleinhirn blutreich.

Musculatur ziemlich trocken, bleicher.

Schilddrüse klein, colloid.

Schleimhaut des Larynx und der Trachea gelblich.

Linke Lunge frei, Pleura glatt, glänzend, wie mit zartem, fadenziehenden Schleim belegt, sehr blutreich. Rechte Lunge etwas mehr gebläht als die linke, sonst derselbe Befund wie links.

Herzbeutel sehr zart, in ihm einige Tropfen schleimigen Serums. Am Epicard des rechten und linken Ventrikels einige Gruppen kleiner Blutungen. Herz schlaff, im linken Ventrikel wenig flüssiges Blut, ebenso in dem rechten, neben spärlichen Fibringerinseln. Klappen schlussfähig. Myocard grau-gelblich, morsch.

Leber nicht vergrössert, Kapsel glatt, zart. Das Parenchym ist auf dem Durchschnitte braun, ziemlich blutarm, aus den grossen Venen fliesst schwarzrothes, dickliches Blut langsam ab.

Digitized by Google

Milz klein, lichtblutroth, blutarm. Auch in den grossen Milzgefässen dasselbe eingedickte Blut wie in Lebervenen.

Netz und Schlingen des Dünndarms wie verklebt durch lange Fäden ziehenden Schleim. Serosa des Dünndarms geröthet, die des Dickdarms nicht.

Nieren klein, etwas bleicher, Rinde nicht verbreitert, Grenze zwischen Rinde und Pyramiden nicht ganz deutlich.

Harnblase contrahirt, ein paar Tropfen gelblichen Urins enthaltend.

Magen in seinem Fundusantheile etwas gebläht, daselbst die Schleimhaut in Falten gelegt und geröthet, erfüllt von grau-grünlichem, schleimigen, bröckligen Inhalte. Schleimhaut der Pylorusgegend zeigt Andeutung von État mamellonné.

Die Schleimhaut des Duodenum ist mit reichlichem, grünlichgrauen, lockeren Schleim bedeckt, geschwollen, gelockert, rosenroth.

Im mittleren und oberen Theile des Jejunum findet sich etwas mehr Schleim, der der Schleimhaut etwas fester anhaftet.

Schleimhaut des Jejunum ist sehr stark geschwollen und gelockert, mit Schleim bedeckt, gleichmässig rosenroth. Die Schleimhaut des Ileum ist stark geschwollen und gelockert, stark verschleimt und intensiv fleckig geröthet, die Plaques sind nicht besonders verändert, auch nicht die mesenterialen Lymphdrüsen.

Im unteren Ileum reiswasserähnlicher Inhalt, untermengt mit grünlichen, der Schleimhaut leicht anhaftenden Schleimflocken.

Im Dickdarm flüssige, grünliche Massen enthalten. Schleimhaut im Allgemeinen gelockert und stark verschleimt, rosenroth, im Colon descendens intensiv fleckig geröthet.

Histologischer Befund.

1. Niere. Das Epithel der Harncanälchen der Tubuli contorti ist niedrig, die Harncanälchen sind erweitert. Die Epithelzellen sind zum Theile mehr gleichmässig mit Eosin gefärbt, zum Theile fein granulirt, wie wenn Fetttröpfchen darin liegen würden, die Epithelgrenzen sind oft undeutlich oder verschwunden. In den Harncanälchen liegen fein granulirte Massen, ebenso zwischen Knäuel und Kapsel der Glomeruli. Die Glomeruli sind blutreich. Desgleichen sind die Gefässe und Capillaren sowohl der Rinde wie des Markes stark erweitert und mit Blut gefüllt.

2. Herz. Die Muskelfibrillen sind manchmal wie angeschwollen, die Querstreifung fehlt stellenweise. Die Kerne der Muskelzellen sind gut färbbar.

Entsprechend der Conservirung in Müller-Formol lassen sich feinere Zeichen der Degeneration nicht nachweisen.

Cholera.

Männliches Cadaver, 162 *cm* lang, von kräftigem Knochenbau, gut entwickelter Musculatur, guter Ernährung. Todtenstarre stark ausgeprägt, Todtenflecke diffus an den abhängigen Partien. Gesicht verfallen, Hornhäute getrübt, Conjunctiven blutarm, ebenso die Lippenschleimhaut. Zähne erhalten und gesund. Hals lang, kräftig, Thorax lang, breit, gut gewölbt, Abdomen im Niveau des Thorax.

Weder am Halse noch in den Achselhöhlen, noch in inguine auffällig veränderte Drüsen tastbar.

Im oberen Drittel des linken Unterschenkels eine 2 *cm* lange, 1 *cm* breite, mit Blutkrusten bedeckte Excoriation, zwei ähnlich beschaffene an der rechten Tibia.

Die weichen Schädeldecken fett- und blutarm. Schädeldach länglich-oval, $18^1/_2$ *cm* im Längs-, $12^1/_2$ im queren Durchmesser, 51 *cm* im Umfange messend, symmetrisch. Schädelknochen bis zu 8 *mm* dick, Diploë erhalten, Innenfläche glatt, glänzend, seine Nähte vorhanden. Im Sichelblutleiter geringe Mengen von Fibringerinseln. Dura mater gut gespannt, glatt. Die Meningen an der Gehirnbasis und Convexität zart, ziemlich

Digitized by Google

blutreich, Gefässe an der Basis zart und enge, Rinde gleichmässig breit, grauroth, das weisse Marklager von zahlreichen Blutpunkten durchsetzt, teigig. Ventrikel nicht erweitert, Ependym zart, glatt. Stammganglien, Kleinhirn, Medulla, Pons ohne pathologische Veränderungen.

Zwerchfellstand beiderseits am unteren Rande der vierten Rippe.

Die Lymphdrüsen zu beiden Seiten des Halses flach, gelblich, nicht vergrössert, ziemlich derb.

Schilddrüse nicht vergrössert, ziemlich blutreich, gekörnt.

Tonsillen prominent, zerklüftet, am Durchschnitte saftreicher, Schleimhaut des Pharynx und des Larynx blutreicher. Die Follikel an der Pharynxwand und am Zungengrunde ziemlich derb, prominent.

Linke Pleura zart, glatt, sehr klebrig. Die linke Lunge allenthalben lufthältig, hellroth, blutreich. Dieselben Verhältnisse an Pleura und Lunge auch rechts, nur erscheint hier der Unterlappen stärker blutreich.

Herzbeutel mit dem Herzen durch bindegewebige Membranen verwachsen und schwer ablösbar. Herz nicht vergrössert, Epicard über dem rechten Ventrikel kleine punktförmige, über dem linken Ventrikel grössere confluirende, schwarzrothe Blutaustritte zeigend.

Ductus thoracicus nicht verändert.

Schleimhaut des Ösophagus blutarm, die Trachea und die Bronchien mit schaumiger Flüssigkeit erfüllt, etwas blutreicher. Die Drüsen an der Bifurcation grösser, blutreicher, saftiger.

Das Peritoneum allenthalben lebhaft injicirt, sehr klebrig, wie mit fadenziehendem Schleim bedeckt.

Leber vergrössert, ihre Ränder etwas plumper, Kapsel zart, Oberfläche glatt, auf der Schnittfläche die acinöse Structur vollständig verwischt, Parenchym lehmfarben, stellenweise gefleckt, brüchig.

Gallenblase prall gefüllt mit dunkler, zäher Galle, ihre Schleimhaut nicht verändert.

Milz 13 *cm* lang, $6^1/_2$ *cm* breit, 3 *cm* dick, ihre Kapsel nicht verdickt, etwas gerunzelt. Auf dem Durchschnitte nicht erweicht, Pulpa nicht vorquellend, Follikel vorspringend, Trabekel erhalten.

Nebennieren etwas blutreicher.

Nieren plumper, Kapsel zart, Oberfläche glatt, Stellulae Verheyni deutlich injicirt, die Rinde etwas breiter, gelb gestreift, Glomeruli vorspringend, Pyramiden blutreicher. Schleimhaut des Nierenbeckens stärker geröthet.

Blase fast leer, Schleimhaut blutarm.

Pankreas gelblichweiss, derb gekörnt.

Der Magen enthält spärliche gallig gefärbte Massen, seine Schleimhaut ist gelockert, auf der Höhe der Falten injicirt.

Das Duodenum enthält reichlich gallig gefärbte Chymusmassen. Seine Schleimhaut stärker injicirt, geschwollen, gelockert.

Der Dünndarm, besonders das Ileum, enthält reichlich weisslichgraue, dünnflüssige Massen, seine Schleimhaut bedeckt mit reichlichen schleimigen Flocken, die Plaques und die Follikel springen vor und sind stark geröthet.

Ähnliche Veränderungen finden sich auch am Dickdarm.

Die Lymphdrüsen des Mesenteriums sind etwas grösser, doch flach, gelblich, ziemlich derb, am Durchschnitte wenig saftreich. Die Lymphdrüsen in der rechten Inguinalgegend sind nicht vergrössert, flach, ein wenig saftreicher, die in der linken grösser, namentlich die oberflächlichen, derb, stellenweise geröthet. Die Lymphdrüsen in den beiden Achselgruben über bohnengross, etwas weicher, auf dem Durchschnitte saftreicher und stärker geröthet.

Histologischer Befund.

1. Niere. Die Epithelzellen der Harncanälchen sind gross und angeschwollen, ihr Protoplasma enthält vielfach ungefärbte Tröpfchen, ihr Kern ist gross und blass, die Harncanälchen sind nicht erweitert, jedoch vielfach mit hyalinen Cylindern ausgefüllt, in den Glomeruli befinden sich zwischen Knäuel und Kapsel feinkörnig geronnene Exsudatmassen. Kein übermässiger Blutgehalt des Organes.

Digitized by Google

2. Dünndarm, 3 Stücke. Sämmtliche Zotten sind des Epithels entblösst. Das Epithel ist nebst zahlreichen Leukocyten in ziemlich reichlichen Schleimmassen suspendirt, die in manchmal ziemlich breiter Schichte die eigentliche Schleimhaut bedecken und in zusammenhängender Schichte überziehen.

Das Schleimhautgewebe zwischen den Lieberkühn'schen Krypten ist ebenso wie die Darmzotten ausserordentlich zellreich, wie infiltrirt von meist mononucleären Leukocyten. Die Epithelzellen der Lieberkühn'schen Krypten zeigen, soweit sie erhalten sind, jedenfalls keine besondere schleimige Degeneration, indem man fast nirgends Becherzellen sieht, vielmehr sind die neben einander stehenden Epithelzellen von einander kaum abgrenzbar und ihr Protoplasma färbt sich mit Eosin schön roth.

In einem der Präparate ist ein Peyer'scher Plaque enthalten. Die Keimcentren sind sehr gross. In einem besonders grossen Keimcentrum sind die Zellen schlecht abgrenzbar, die Kerne sind schwach gefärbt, bläschenartig. An der Peripherie desselben finden sich mässig zahlreiche verschieden grosse, aber immer kleine, stark mit Hämalaun gefärbte Körnchen (Kerndetritus), blass mit Eosin gefärbte Schollen.

Die Blutgefässe und Capillaren sind stark erweitert und mit Blut gefüllt.

Die Endothelien der Lymphgefässe zwischen den beiden Darmmuskelschichten sind sehr gross, ihr Protoplasma ungleichmässig mit Eosin gefärbt, deutlich granulirt.

In Präparaten, die in derselben Weise nach Unna gefärbt wurden wie die der Pestleichen, erscheinen die Cholerabacillen deutlich, aber blassblau gefärbt.

Man sieht in diesen Präparaten in den Schleimmassen und dem Zelldetritus zwischen den Darmzotten und innerhalb des Drüsenlumens der Lieberkühn'schen Krypten zahlreiche Cholera-Vibrionen, in geringerer Anzahl daneben gerade, plumpe Stäbchen, die sich viel intensiver blau gefärbt haben, und vereinzelte Haufen von ebenfalls stark gefärbten Coccen von verschiedener Grösse.

In beiden Cholerafällen gelang es uns durch die bacteriologische Untersuchung den Vibrio cholerae asiaticae Koch im Darminhalte sowohl culturell als auch mikroskopisch nachzuweisen.

Digitized by Google

Tabellarische Übersicht der zur Obduction gekommenen Pestfälle.

Name	Geschlecht	Alter	Beschäftigung	Krankheitsdauer in Tagen	Anatomische Form der Erkrankung	Nummer
Bhavoo Sadu . .	Mann	22	Diener	5	Primärer Bubo d. rechten Halsseite. R. P.	1/IX.
Kondi Krishna . .	»	22	Kutscher	5	» » » linken » L. M.	2/XV.
Sacoo Cumbla . .	Weib	50	Fabriksarbeiterin	4	» » » » » M.	3/XXI.
Dhondu Saddoo .	Mann	22	?	7	» » » » » M.	4/XXII.
Bhagee Yemma . .	Weib	35	ohne Beschäftigung	7	» » » » » M.	5/XXX.
Vistnu Sakharam .	Mann	45	Kupferschmied	4	» » » rechten und linken Halsseite. M.	6/XLVI.
Francis Xavier Desouza	Mann (Portugiese)	18	?	3	» » » linken Axilla. R. P.	7/I.
Rama Jewa . . .	Mann	25	Fabriksarbeiter	4	» » » rechten » R. P.	8/XIII.
Dhoru	Mädchen	3	—	3	» » » linken » R. P.	9/XXIII.
Ittoo Koosaba . .	Mann	30	Fabriksarbeiter	5	» » » rechten » L. M.	10/XXIX.
Lumba Bahojee . .	Knabe	7	—	5	» » » linken » M.	11/XXXI.
Shewa Appa . . .	Mann	35	Fabriksarbeiter	15	» » » rechten » R. P.	12/XXXIV.
Bageerathi	Weib	30	Fabriksarbeiterin	3	» » » linken » M.	13/XXXVI.
Bhagu	»	18	ohne Beschäftigung	7	» » » rechten » R. P.	14/XXXVIII.
Moorar Ramjee . .	Mann	45	?	3	» » » » » M.	15/XL.
Chiwa Makan . .	»	30	?	3 (?)	» » » linken » R. P.	16/XLII.
Phankoo Natto . .	Mädchen	5	—	5	» » » » » M.	17/XLV.
Bayio Aranjee . .	Weib	25	Fabriksarbeiterin	7	» » » rechten » und Cubita. L. M.	18/XLVIII.
Gopall Laximon .	Mann	40	Fabriksarbeiter	4	» » » rechten Axilla. M.	19/XLIX.
Laximon Govint .	»	14	Diener	4	Prim. Bubo d. linken Inguinalgegend. R. P.	20/II.
Arjoon Teelu . . .	»	40	Fabriksarbeiter	5	» » » » » M.	21/IV.
Bolkrishne Tatia .	»	35	?	?	» » » » » R. P.	22/V.
Dogdu Laximon .	»	30	?	3	» » » rechten » R. P.	23/VI.
Bayo	Weib	40	Fabriksarbeiterin	6	» » » » » R. P.	24/VII.
Jajrow Sookhlal .	Mann	25	Kutscher	?	» » » linken » R. P.	25/VIII.

Digitized by Google

Name	Geschlecht	Alter	Beschäftigung	Krankheitsdauer in Tagen	Anatomische Form der Erkrankung	Nummer
Gajanam Venayak .	Mann	30	Tischler	4	Prim. Bubo d. rechten Inguinalgegend. M.	26/X.
Mahadia Khristna .	»	25	Fabriksarbeiter	?	» » » linken » R. P.	27/XIV.
Rama Mahadu . .	»	25	Begari	3	» » » rechten » M.	28/XVI.
Rugha Gangha . .	»	55	Hausdiener (Hamal)	11	» » » » » M.	29/XVIII.
Suckaram Gookaram	»	50	Mali (?)	4	» » » » » R. P.	30/XIX.
Bably Arjoon . . .	»	18	Fabriksarbeiter	?	» » » linken » R. P.	31/XXIV.
Badhloo	»	40	Wäscher	4	» » » » » R. P.	32/XXVII.
Dhondu Appa . .	»	40	Fabriksarbeiter	8	» » » rechten » R. P.	33/XXXII.
Bala Ishram . . .	»	30	?	8	» » » » » M.	34/XXXV.
Dajee Vittu Sawant	»	45	Gärtner	7	» » » linken » R. P.	35/XXXVII.
Sonoo Rama . . .	»	28	?	2	» » » rechten » R. P.	36/XXXIX.
Khuman Suhi . .	»	26	?	?	» » » linken » R. P.	37/XLI.
Bhania Kura . . .	»	25	?	5	» » » rechten » M.	38/LI.
Sukubai	Weib	45	Fabriksarbeiterin	4	Primäre Pestpneumonie. R. P.	39/XI.
Boodhu Chundun .	Mann	50	?	6	» » R. P.	40/XXXIII.
?	»	60	?	?	» » R. P.	41/XLIII.
Mathias Fernandez	» (Portugiese)	19	Kellner	10	Kein primärer Bubo. Allgemeine Drüsenschwellung. R. P.	42/XLIV.
Durgoh Byahu . .	Weib	?	?	2 (?)	Kein primärer Bubo. Allgemeine Drüsenschwellung. M.	43/XLVII.
Kristna Joti . . .	Mann	?	?	4	Kein primärer Bubo. Allgemeine Drüsenschwellung. M.	44/L.
Janki Aoyojo . . .	Weib	35		52	Pestmarasmus.	45/XII.
?	»	?	?	42	»	46/XXVI.
Ramchandra Doorghu	Mann	35	Fabriksarbeiter	32	Amoebendysenterie mit Leberabscessen. — Secundäre Septicämie durch Eitercoccen nach Exstirpation des primären Bubo.	47/XVII.
Govind Pandoo . .	»	25	»	?	Secundäre Septicämie durch Eitercoccen nach Exstirpation des primären Bubo.	48/XX.

Anmerkung: R. P. = Reine Pestinfection.
M. = Misch-(Secundär-)Infection.
L. M. = Locale Misch-(Secundär-)Infection.

Digitized by Google

Zusammenfassung unserer anatomischen, histologischen und bacteriologischen Befunde bei der Pest des Menschen.

1. Allgemeine Leichenveränderungen.

Was die Zeit des Todeseintrittes betrifft, so schwankt dieselbe bei den 44 zur Obduction gelangten Pestfällen, die im acuten Stadium verstorben waren, zwischen 2 und 15 Tagen. Es erfolgte der Tod nach einer Krankheitsdauer

von	2	Tagen	in	3 Fällen
»	3	»	»	5 »
»	4	»	»	10 »
»	5	»	»	5 »
»	6	»	»	3 »
»	7	»	»	5 »
»	8	»	»	3 »
»	9	»	»	1 Falle
»	10	»	»	1 »
»	11	»	»	1 »
»	15	»	»	1 »
nach unbekannter Krankheitsdauer			»	5 Fällen
			Summe .	44 Fälle.

Wie die vorstehende Tabelle zeigt, trat der Exitus bei den meisten innerhalb der ersten 8 Tage ein und innerhalb dieses Zeitraumes weist der IV. Krankheitstag die grössten Zahlen auf. Schon um die Hälfte kleiner ist die Anzahl der Fälle, die am 3., 5. und 7. Krankheitstage verstarben.

Bemerkt sei, dass bei allen zur tabellarischen Verwerthung herbeigezogenen Fällen der Beginn der Erkrankung durch genaue, verlässliche Anamnese von Seite des Klinikers festgestellt war. Was jene 5 Fälle mit unbekannter Krankheitsdauer anbelangt, so lässt sich mit Bestimmtheit aussagen, dass sie im ganz acuten Stadium, also innerhalb der ersten Tage (höchstens 8 Tage) verstorben waren. Dazu kommt noch die verschwindend kleine Anzahl von 4 Obductionen, welche Fälle betrafen, die entweder einem Pestmarasmus — in 1 Falle nach 42, im 2. nach 52 Tagen — oder einer im Anschlusse an die Pestinfection hinzugetretenen Krankheit erlagen.

Entsprechend dem Umstande, dass in den meisten Fällen der Tod zur Zeit der höchsten Entwicklung der Krankheitsyptome und unter hohem Fieber erfolgt ist, müssen die äusseren Zeichen des eingetretenen Todes bei der Pest beurtheilt werden, und es sollen im Nachstehenden zunächst nur die oben angeführten 44 acuten Fälle berücksichtigt werden.

Die Todtenflecke sind sehr verschieden reichlich entwickelt, und zwar umso weniger reichlich, je mehr der hämorrhagische Charakter der Krankheit ausgebildet ist. Manchmal fielen sie durch ihre dunkle Farbe auf, entsprechend der dunklen Farbe des Blutes Pestkranker und -Leichen, doch nie in dem Grade, dass man davon die Bezeichnung »schwarzer Tod« hätte ableiten können. Im Allgemeinen waren sie oft recht schwer wahrnehmbar in Folge der dunklen Hautpigmentirung vieler Hindu.

Die Todtenstarre ist im Allgemeinen stark entwickelt. Wir konnten in einem Falle ungefähr 1 Stunde post mortem, nachdem der Verstorbene direct aus dem Krankenzimmer auf den Obductionstisch gebracht worden war, und in einem anderen Falle 2 Stunden post mortem starken Rigor mortis

Digitized by Google

constatiren. Jedoch ist dieses frühe und starke Eintreten der Todtenstarre keineswegs die Regel, wir sahen dieselbe auch nach 4 und 5 Stunden nur schwach entwickelt. Auch konnten wir nicht bemerken, dass sie besonders lang anhielte; in einem Falle reiner Pestinfection sahen wir sie nach 20 Stunden post mortem ganz geschwunden und ein anderes Mal, ebenfalls bei reiner Pestinfection, nach 22 Stunden nur an den unteren Extremitäten stark ausgesprochen. Ausser diesen beiden Fällen fehlt uns eine Erfahrung über das Verhalten der Todtenstarre in späterer Zeit, da wir die meisten Sectionen wenige Stunden nach eingetretenem Tode vornahmen, wo dieselbe noch stark entwickelt war. Manchmal war der Rigor mortis aber schon nach 8 oder 12 bis 15 Stunden vollständig verschwunden, und zwar konnten wir immer dann ein derartiges vorzeitiges Verschwinden der Starre beobachten, wenn es sich nicht um reine Infectionen mit dem Pesterreger, sondern um Mischinfectionen, durch einen anderen pathogenen Mikroorganismus bedingt, handelte. Auch die Fäulniss war in solchen Fällen immer eine mehr oder weniger vorgeschrittene. Im Allgemeinen war es staunenswerth, wie lange sich die Pestcadaver in Bombay in frischem Zustande erhielten. Für raschen Eintritt der Fäulniss wären jedenfalls zwei Bedingungen von vorneherein gegeben gewesen, nämlich die grosse Hitze und der septische Charakter der Pest. Was erstere betrifft, so wurde ihr Einfluss wohl dadurch aufgehoben, dass man die Cadaver der frisch Verstorbenen nicht in geschlossenen Räumen unterbrachte, sondern sozusagen auf freiem Felde beisetzte, nämlich auf einem kleinen Platze, der nothdürftig von Bambusmatten umgeben und bedeckt, dem immer streichenden Luftzuge gut zugänglich war, also unter Bedingungen, die eher Eintrocknung als Fäulniss förderten. Dazu kommt, dass die Pest, im Gegensatze zu anderen septisch-pyämischen Erkrankungen sicherlich die Fäulniss der Cadaver nicht beschleunigt, ja dieselbe eher verzögert. Denn wir sahen wiederholt trotz der enormen Hitze bei Cadavern, wenn es sich um reine Pestinfection handelte, keine Verwesungserscheinungen selbst nach 20 Stunden post mortem.

Geradezu pathognostisch für das Vorhandensein einer Mischinfection, besonders durch Streptococcen, war aber die vorgeschrittene Fäulniss und das rasche Verschwinden der sonst sehr stark ausgesprochenen Todtenstarre nach verhältnissmässig kurzer Zeit, so dass wir bald, gleichsam schon von weitem, eine solche diagnosticiren konnten. Auch bei den bacteriologischen Untersuchugen der Leichenorgane zeigte es sich, dass die postmortale Einwanderung von Bacterium coli oder irgend welchen Saprophyten eine äusserst mässige war und sich jedenfalls innerhalb derselben Grenzen hielt, wie unter gewöhnlichen europäischen Verhältnissen. Auch die zur histologischen Untersuchung aufbewahrten Organstücke liessen sich sämmtlich in ausgezeichneter Weise conserviren.

Zu wiederholten Malen bekamen wir Leichen zur Obduction, denen während der Nacht von Schakalen Nase, Ohren und Theile der Gesichtshaut und -Musculatur abgefressen worden waren.

2. Äusseres Integumentum.

Die häufigste Veränderung der allgemeinen Decke besteht in multiplen Hauthämorrhagien. Sie sind bald nur stecknadelkopfgross, bald erreichen sie eine Grösse von mehreren Centimetern im Durchmesser. Grössere, weit ausgedehnte und isolirte Hautblutungen haben wir nicht gesehen, so dass der Name »schwarzer Tod« in diesem Sinne auf die Pest im Bombay im Jahre 1897 wohl nicht passt. Manchmal sind sie zahllos über den ganzen Körper zerstreut, in der Regel aber nur auf einzelne Theile, z. B. obere Extremitäten, Hals, Schulter oder Kopf beschränkt, häufig gerade in der Umgebung eines primären Bubo. Ungemein häufig findet man sie zerstreut in den weichen Schädeldecken, sowohl in ihren vorderen wie in ihren hinteren Antheilen. Sind sie sehr klein, so kann ihre Unterscheidung von jenen kleinen, häufig auch multiplen Blutaustritten, die nach Mosquitostichen entstehen, schwer oder unmöglich werden. Grössere und tiefergehende Hautblutungen sind sicherlich häufig traumatischer Natur, von den Pestkranken gelegentlich der Fluchtversuche in den Delirien erworben. Man findet dann über denselben, besonders an der Haut der Kniescheiben, der Schienbeine, der Fussknöchel oder der Stirne u. s. f., frische oder vertrocknete Excoriationen, die dann eine Unterscheidung ermöglichen.

Digitized by Google

Mikroskopisch zeigt sich, dass bald das Corium ganz frei von Blutaustritten ist und nur die Spalten des subcutanen Binde- und Fettgewebes mit Blut erfüllt sind, bald die Blutung die Coriumpapillen infiltrirt. Das Epithel ist dabei intact; nur in einem Falle (30/XIX.) zeigte sich dasselbe von den Blutmassen durchbrochen und mit Blutkrusten bedeckt. Die Hämorrhagien sind reich an polynucleären Leukocyten, die gelegentlich auch feinen Körnchenzerfall ihrer Kerne zeigen. Die Bündel des Bindegewebes sehen mitunter wie aufgequollen, fast homogen aus und in einem Falle zeigten die Gefässwände die Zeichen frischer hyaliner Degeneration. In jeder der zur Untersuchung verwendeten Hauthämorrhagie fanden sich Pestbacillen, manchmal sogar sehr reichlich, nur in einem Falle, der eine Mischinfection betraf, nur Diplococcen (Diplococcus pneumoniae).

Vergleicht man die bacteriologischen und histologischen Befunde von Blut und Milz in den einzelnen Fällen mit der Reichlichkeit der multiplen Hautblutungen, so muss auffallen, dass sich letztere immer dann reichlich oder zahllos vorfinden, wenn auch Blut und Milz reichliche Mengen von Pestbacillen aufweisen und wenn überhaupt im einzelnen Falle der hämorrhagische Charakter der Krankheit sehr ausgesprochen ist. Diese äusserlich sichtbaren multiplen Hautblutungen sind dann eben nur eine Theilerscheinung dieser so häufig exquisit hämorrhagischen Bacteriämie. Sie sind zweifellos unter die embolischen zu rechnen, wenn sich auch kein das Gefässlumen verstopfender Bacterienembolus wie bei anderen findet. Dass sie nicht — ebensowenig wie die übrigen zahlreichen Blutungen bei der Pest, auf welche wir im Folgenden noch wiederholt zurückkommen werden — rein toxischer Natur sind, beweist der Umstand, dass sich im Allgemeinen in allen jenen Fällen, wo nur wenig oder keine Pestbacillen im Blute kreisen, auch nur wenig Hämorrhagien finden oder ganz fehlen.

In einem Falle (8/XIII) ist es, sicherlich im Anschlusse an Blutung und reichliche Überschwemmung von Pestbacillen, zur Ausbildung eines pustulös-hämorrhagischen Infiltrats in der Haut der Hand gekommen.

Eine andere von Alters her bekannte und immer wieder in Zweifel gezogene Veränderung der Haut bei der Pest ist die Bildung von Carbunkeln. Wir hatten nur drei Mal (im Falle 24/VII, 35/XXXVII und 18/XLVIII) Gelegenheit, derartige Hautaffectionen an der Leiche zu sehen und sie genauerer Untersuchung zu unterziehen, zu verschiedenen Malen beobachteten wir sie an Patienten. Sie stellen ziemlich umfängliche bis 8 *cm* im längsten Durchmesser messende, rundliche und prominente Hautinfiltrate vor, die einen erhabenen, derb infiltrirten Wall besitzen. Im Centrum ist das Epithel gewöhnlich blasenartig abgehoben, die so gebildete Blase mit trübem, röthlichen Exsudate gefüllt. Platzt die Blase und fliesst ihr sehr bacillenreicher Inhalt aus, so schrumpft das vertrocknende Epithelhäutchen (wie bei jeder anderen derartigen, exsudativ-entzündlichen Epidermisblase) zusammen, und es liegt ein saftiges, feuchtes, lebhaft roth und gelb gefleckte und gesprenkeltes Corium, einen Geschwürsgrund bildend, bloss (vergl. Tafel IV).

Am Durchschnitte ist das Corium und das subcutane Fett- und Bindegewebe in mehrere Centimeter dicker Schichte derb und starr von saftigem, gelblichen und eiterähnlichen Exsudate in ziemlich weiter Strecke infiltrirt und von zahlreichen kleinen, punkt- oder streifenförmigen Blutungen durchsetzt, so dass das Ganze ein eigenartig bunt gesprenkeltes Bild bietet. In weiterer Umgebung und allmälig abnehmend findet sich dann ein sulzig-gelbliches Ödem. Mikroskopisch zeigt sich ausser zerstreut stehenden Blutungen eine enorm reichliche Infiltration der subcutanen Gewebsschichten von meist polynucleären Leukocyten, ganz ähnlich wie bei einer Phlegmone, und von Pestbacillen, in grossen, dichten Rasen angeordnet. Die Bündel des collagenen Bindegewebes sind vielfach homogen aufgequollen oder in Bruchstücke zerfallen, nekrotisch. Die Kerne der Leukocyten des eiterigen Exsudats zeigen vielfach feinkörnigen Zerfall und die Blutgefässe besitzen verbreiterte homogene Wand mit eigenartigen Gerinnungen in ihrem Lumen, worauf später ausführlich zurückgekommen werden soll.

In der Peripherie eines solchen Carbunkels, wo die Infiltration weniger reichlich ist, erscheint das Bindegewebe von homogen oder feinst granulirt geronnener Ödemflüssigkeit auseinander geworfen und von sehr zahlreichen basophilen Granulazellen durchsetzt. Fibrin ist ausserordentlich spärlich nachweisbar. Interessant sind die Veränderungen am Epithel, die in vielen denen bei Variola gleichen. Das massenhaft gegen die Oberfläche zu vordringende Exsudat hebt eine vom Epithel gebildete, meist central gelegene Blase ab und

Digitized by Google

zwar wird entweder das ganze Rete Malphigii hiezu verwendet oder es bleibt die pigmentirte Basalzellenschichte im Zusammenhange mit dem Corium.

Zwischen der Decke und dem Grunde der Blase spannen sich nun fächerförmig zahlreiche in die Länge ausgezogene und zum Theile homogen gewordene Epithelzellen, so dass namentlich an der Peripherie einer solchen Hautblase rundliche, von ungemein bacillenreicher Ödemflüssigkeit und Leukocyten erfüllte Lücken und Spalten entstehen (vergl. Tafel IX, Fig. 1 und 2).

Pestbacillen und polynucleäre Leukocyten wandern — wie wir wiederholt nachweisen konnten — durch die Epithelschichten hindurch an die Oberfläche.

In allen zur Untersuchung gelangten Fällen fand sich sowohl bacteriologisch wie histologisch der Pestbacillus in Reincultur (abgesehen von einigen verunreinigenden Colonien).

An der Leiche sahen wir einen derartigen Carbunkel einmal in der Bauchhaut in der Nähe des Nabels (24/VII), einmal in der Cubita über einer in einen Bubo verwandelten oberflächlichen Cubitallymphdrüse des rechten Armes (18/XLVIII, vergl. Tafel III) und bei demselben Falle gleichzeitig einen zweiten Carbunkel am linken Vorderarm und einmal in der Gegend des Malleolus internus des Unterschenkels (35/XXXVII).

Eine kurze besondere Besprechung erfordert jener Fall (18/XLVIII, Taf. VII, Fig. 3 und 3a), wo sich ein Carbunkel über einer oberflächlichen, von Pest inficirten Lymphdrüse entwickelt hat. Seine Entstehung ist durch die directe Fortsetzung der schweren Entzündung, von welcher die oberflächliche cubitale Lymphdrüse und ihre Umgebung ergriffen ist, erklärlich.

Gewiss kommen derartige Carbunkel öfters über solch' oberflächlich sitzenden, bereits intensiv entzündeten Lymphdrüsen vor, also namentlich in der Inguinalgegend, wenn nicht der Eintritt des Todes ihre Ausbildung verhindert. Damit ist auch gleichzeitig gesagt, dass ihre Entstehung als secundär zu denken ist, dass also solche Carbunkel nicht als Primäraffect aufzufassen sind, sondern sich gleichsam secundär über primären Bubonen entwickeln können.

Schwieriger ist die primäre oder secundäre Natur anderer Carbunkel zu entscheiden. Der Fall 18/XLVIII gibt diesbezüglich einen guten Fingerzeig, indem sich hier neben dem in der rechten Cubita über der schwer von Pest inficirten Lymphdrüse sich befindlichen Carbunkel ein zweiter am linken Vorderarme findet, der viel kleiner ist und sich nach dem klinischen Befunde erst später entwickelt hat, und zwar ohne intensive Betheilung der linksseitigen cubitalen und axillaren Lymphdrüsen. Derselbe ist zweifellos secundärer, d. i. metastatischer Natur, auf dem Wege der Blutbahn entstanden.

Die beiden anderen von uns an der Leiche beobachteten Carbunkel (Fall 24/VII und 35/XXXVII) finden sich jedesmal im Bereiche des primären Bubo, d. h. innerhalb jenes Hauptbezirkes, dessen Lymphgefässe in die zu einem primären Bubo umgewandelte Lymphdrüsengruppe münden, ein Umstand, der von vorneherein dafür sprechen würde, dass diese Carbunkel einen Primäraffect vorstellen.

Genauere Erwägungen lassen aber diese Annahme für eine gewisse Gruppe von Fällen, zu denen auch der in der Nabelgegend beobachtete gehört, als nicht wahrscheinlich erscheinen. Zunächst konnten wir mit Sicherheit bei Patienten constatiren, dass sich ein solcher Carbunkel erst später, nach der Ausbildung eines typischen Bubo irgendwo entwickelte.

Ferner kann für jene Fälle von Carbunkeln in der Nähe des primären Bubo die Möglichkeit nicht von der Hand gewiesen werden, dass sie durch sogenannte regionäre Metastasirung auf dem Wege der Lymphbahnen entstanden sind, zufolge der ja zweifellos in diesen stattfindenden Rückstauung oder vielleicht sogar Umkehrung des Lymphstromes. Diese Art der Erklärung muss z. B. für den in der Nabelgegend beschriebenen Carbunkel herangezogen werden, welche noch durch den Umstand gestützt wird, dass die axillaren Lymphdrüsen derselben Seite nur in geringem Grade und sicherlich ausschliesslich metastatisch auf dem Wege der Blutbahn ergriffen sind, was wohl kaum nach der anatomischen Vertheilung der Lymphgefässe der Fall sein könnte, wenn das Pestgift primär in der genannten Hautgegend (Nabelgegend) eingedrungen wäre.

Digitized by Google

Was den Carbunkel am Malleolus internus des rechten Unterschenkels betrifft, so kann für denselben die gleiche Erklärung herangezogen werden; doch kann er auch möglicherweise metastatisch auf dem Wege der Blutbahn entstanden sein, vielleicht auf Grund eines traumatisch entstandenen Locus minoris resistentiae. Jedenfalls spricht seine geringe Ausdehnung und die geringgradige Gewebsveränderung gegen seine primäre Natur, wenn man die Krankheitsdauer von mindestens 7 Tagen berücksichtigt (vergl Tafel X, Fig. 1).

Jedoch soll hiemit keineswegs das Vorkommen echter primärer Carbunkel geleugnet werden. Jedenfalls sind sie aber ausserordentlich selten, wenn man bedenkt, dass weitaus in den meisten Fällen zweifellos die Infection von der Haut aus erfolgt.

Aus dem Vorstehenden ist es erklärlich, dass wir in keinem einzigen Falle mit voller Sicherheit und ganz einwandsfrei die unmittelbare Eingangspforte des Pestvirus constatiren konnten. Dazu kommt, dass der Körper der Hindu niederer Kasten ausserordentlich häufig von zahlreichen frischen und älteren Narben, Riss-, Quetsch- und Schnittwunden bedeckt ist, die nicht nur an den unteren Extremitäten, sondern auch vielfach am Stamme sich finden und jede Verwerthung der einzelnen unmöglich machen.

Eine Besprechung erfordern noch die Hautveränderungen, welche in der Umgebung jener Lymphdrüsengruppen entstehen, die, am frühzeitigsten entwickelt, die schwersten Entzündungserscheinungen aufweisen, und von uns daher primäre Bubonen genannt werden. Schon für den tastenden Finger ist das eigenthümliche pastös-weiche Ödem auffallend, das sich bis in weite Umgebung des primären Bubo findet. Manchmal ist es so reichlich entwickelt, dass die Haut sich schwappend anfühlt. Über der eigentlichen Lymphdrüsengruppe aber fühlt sich die Haut oft bretthart an. In der Regel gelingt es leicht, das Bestehenbleiben des Fingereindruckes zu constatiren. In einer Reihe von Fällen konnten wir nun beobachten, dass unter enorm reichlich ausgetretener Ödemflüssigkeit sich Hautblasen abheben, genau so, wie man dies bei einfachem hochgradigen Hydrops der Haut oft zu sehen Gelegenheit hat. Entweder sind es grössere einzelnstehende, oder mehrere kleinere, zu Gruppen angeordnet. Ihr Zustandekommen ist wohl mechanisch leicht erklärlich, indem die Ödemflüssigkeit, wenn der Druck ein sehr grosser wird, einfach durch die Gewebe durchgepresst an die Hautoberfläche tritt, wo sie sich, zurückgehalten von dem widerstandsfähigerem Plattenepithel, in Form von Blasen ansammelt (vergl. Tafel I und V).

Auf dem Durchschnitte durch derartige Hautpartien erscheint das Ödem in Folge des reichlichen gelösten Blutfarbstoffes immer sulzig-gelblich, häufig von vielen kleinen Blutungen durchsetzt. Bemerkenswerth ist die Ausbreitung dieses Hautödems. Dasselbe ist immer am stärksten entwickelt im nächsten Bereiche des primären Bubo und breitet sich von diesem Centrum nach der Peripherie hin aus. Besonders auffallend ist dieses Verhalten an den Extremitäten zu beobachten. So kann z. B. bei einem axillaren Bubo der entsprechende Oberarm beträchtlich dicker erscheinen als der andere, aber das Ödem und die Hämorrhagien nehmen immer an Intensität gegen die Cubita zu ab und sind meistens an derselben begrenzt. Daneben kann dieses Ödem so reichlich entwickelt sein, dass es sich über die Schulter auf den Rücken und den Thorax erstreckt, häufig die Medianebene überschreitend und nach abwärts bis ans Darmbein reichend. Im ganzen Bereiche dieses, natürlich nicht nur auf die Haut im engeren Sinne beschränkten Ödems können sich derartige Blasen vorfinden. Mikroskopisch besteht dieses Ödem aus homogenen oder mehr granulirt geronnenen Massen, welche wenige zellige Elemente und fast kein Fibrin enthalten. Es ist in der Regel auch arm an Pestbacillen. Wir konnten im Inhalte der Hautblase oder in der Ödemflüssigkeit wiederholt dann überhaupt keine Pestbacillen finden, wenn jede hämorrhagische Beimengung fehlte, aber immer reichlich dann, sowie das Ödem hämorrhagisch war.

Ebenso ausgedehnt wie in dem Beispiele des axillaren Bubo kann dieses Ödem auch bei einem inguinalen Bubo sein. Nicht nur, dass dadurch der Oberschenkel der betreffenden Seite wesentlich verdickt erscheint, setzt sich das Ödem auch auf das Scrotum fort, das oft kindskopfgross wird, und auch in geringerem Grade selbst auf den Oberschenkel der anderen Seite.

Bei Affectionen der Halslymphdrüsen, sei es primärer oder secundärer Natur, tritt das Ödem in gleich enorm reichlicher Weise auf. Die entsprechende Gesichtsseite erscheint dann von dem mehr weniger weichen Ödem dickgeschwollen, besonders die Parotisgegend; die Gruben des Halses sind verstrichen. An

Digitized by Google

dem Ohre oder im Bereiche des Cucullaris finden sich Gruppen von Hautblasen (vergl. Tafel I), und die weichen Schädeldecken sind zu Folge des sulzigen Ödems bis auf mehrere Centimeter Dicke angeschwollen. Auf dieselben Veränderungen soll gelegentlich der eingehenden Besprechung der verschiedenen Formen der Bubonen noch einmal zurückgekommen werden.

Sehr häufig sind Veränderungen an den Conjunctiven. Man findet die an Lebenden fast regelmässig zu beobachtende feine, entzündliche Hyperämie mit starker Schwellung der Conjunctiva bulbi et tarsi noch an der Leiche erhalten. Dieselbe beschränkt sich häufig nur auf ein Auge, zumal dann, wenn die Lymphdrüsengruppen einer Halsseite oder einer Achselhöhle besonders stark ergriffen sind. Auch reichliche punktförmige Hämorrhagien gehören nicht zu den Seltenheiten. Dabei sind die Augenlider häufig in Folge der reichlichen Secretion verklebt, entsprechend den übrigen Erscheinungen einer acuten infectiösen Conjunctivitis. Sicherlich sind nach unserer Anschauung in diesem Secrete Pestkeime enthalten, wenn wir auch keine diesbezüglichen Untersuchungen angestellt haben. Aus äusseren Gründen standen wir von der Conservirung solcher Bindehäute zu histologischen Zwecken ab.

3. Musculatur, Periost, Knochen und Knochenmark.

Die willkürliche Musculatur, besonders die des Thorax, wies in manchen Fällen eine erhöhte Trockenheit auf, doch mag es dahin gestellt bleiben, ob dies nicht auf Rechnung des tropischen Klimas und der Art der verhältnissmässig freien und dem Luftzuge ausgesetzten Aufbewahrung der Leichen zu setzen ist.

Ziemlich häufig sind Blutungen. Sie finden sich am häufigsten in der Bauchmusculatur und in den Temporalmuskeln.

Vor Allem ist der Musculus rectus abdominis bevorzugt, der auch, ganz ähnlich wie bei Typhus oder anderen Infectionskrankheiten, schon makroskopisch Erbleichung und den eigenthümlichen, speckartigen Glanz erkennen liess, welcher der hyalinen oder wachsartigen Degeneration (Zenker) zukommt. Dasselbe sieht man auch an den Schläfemuskeln, seltener an den schiefen Bauchmuskeln. Auch mikroskopisch ergibt sich, wenigstens innerhalb der von den ausgetretenen Blutmassen durchsetzten Muskelantheile, das typische Bild der Zenker'schen Degeneration. Die Blutungen sind reich an polynucleären Leukocyten und an Pestbacillen in jedem der zur Untersuchung genommenen Fälle.

Ausser diesen isolirt, sozusagen metastatisch vorkommenden Muskelblutungen findet man auch die Musculatur in der Umgebung primärer Bubonen, wie naturgemäss, oft sehr reichlich hämorrhagisch infiltrirt.

Auch das Periost der Knochen weist sehr häufig multiple, isolirt stehende Hämorrhagien auf, die meistens klein, bis zu 1 *cm* im längsten Durchmesser, und von lebhaft rother Farbe sind. Sie finden sich oft in grosser Anzahl im Periost der Schädelknochen, und zwar sowohl des Stirnbeins und der Scheitelbeine wie auch des Occiput.

In manchen Fällen waren sie so reichlich vorhanden, dass wir schon beim Ablösen der weichen Schädeldecken die Diagnose auf schwer hämorrhagischen Charakter des vorliegenden Falles stellen konnten. Auch im Periost der Rippen haben wir sie in multipler Anzahl beobachtet.

Einige Male untersuchten wir Gelenke verschiedener Gegenden. In keinem Falle sahen wir an der Gelenkssynovia besondere Localisationen, weder an den einem primären Bubo benachbarten noch an irgend welchen anderen Gelenken. Immer schien die Gelenksflüssigkeit in mässigem Grade vermehrt zu sein, sie war stark schleimig, fadenziehend und von gelblicher Farbe. Aber jedesmal fanden wir eine hochgradige lebhafte und diffuse Röthung mit leichter Schwellung der Gelenkshaut. Dementsprechend zeigt das mikroskopische Bild starke Erweiterung und Blutfüllung der zahlreichen tieferen und oberflächlichen Gefässschlingen der Gelenkszotten mit leichter Quellung der grossen, epithelähnlichen Zellen, welche die Oberfläche überziehen. Im Blute der Gefässe und Capillaren fanden sich in den beiden zur histologischen Untersuchung verwendeten Fällen reichliche Pestbacillen. Culturell ergab sich in dem einem Falle Reincultur von Pestbacillen, im anderen blieben die Aussaaten steril.

Digitized by Google

Die Veränderungen des Knochenmarks, das wir in vier Fällen untersuchten, waren jedesmal nur geringe. Wir untersuchten immer lange Röhrenknochen und fanden fleckige Röthung des Markes an den epiphysären Knochenenden, während das übrige in Form von normalem Fettmarke erhalten war. Histologisch zeigt sich das wenig charakteristische Bild, das sich bei vielen Infectionskrankheiten findet; Umwandlung in lymphoides Mark konnten wir nicht constatiren. Auffallend war die hochgradige Hyperämie und der Reichthum an polynucleären Leukocyten. Entweder in den erweiterten Capillaren oder im Markgewebe, und dann meist intracellulär, finden sich reichliche Pestbacillen, desgleichen in den aus dem Marke angelegten Culturen.

4. Lymphdrüsen und Lymphgefässe.

Seit langem ist es bekannt, dass bei der Pest vor Allem die Lymphdrüsen erkranken, und zwar nicht nur die sogenannten äusseren, sondern auch die inneren, und der alte Ausdruck »Bubonen« deutet ebenfalls darauf hin, dass man unter den Beulen immer angeschwollene Lymphdrüsen verstand und dadurch die Krankheit als eine Polyadenitis kennzeichnete. Thatsächlich gibt es keine andere acute Infectionskrankheit, bei der es eine ähnliche multiple Entzündung der Lymphdrüsen gäbe. Doch schwankt diese entzündliche, vor Allem exsudative und nekrotisirende Affection derselben im Grade und in der Form ganz ausserordentlich.

Unter den 44 zur Obduction gekommenen Fällen fanden wir nun 38, wo eine bestimmte Lymphdrüsengruppe in derart hervorstechender Weise verändert war, dass man dieselbe mit Berücksichtigung des ganzen anatomischen Bildes als primären Bubo bezeichnen musste, d. h. als jene Lymphdrüsengruppe, wo das Pestvirus am ersten und intensivsten eingewirkt und die hochgradigsten Veränderungen hervorgebracht hatte, und von welcher aus sich das Gift auf die benachbarten Lymphdrüsen verbreitete. Darin ist ferner der Schluss enthalten, dass im Bereiche dieser Lymphdrüsengruppe der Einbruch des Pestgiftes erfolgt ist.

Was speciell den Ausdruck »Bubo« betrifft, so sei gleich hier erwähnt, dass wir denselben sowohl für ein ganzes Paquet veränderter Lymphdrüsen, wie auch für eine einzeln stehende, in Folge der Pestinfection angeschwollene Lymphdrüse gebrauchen.

Unter den 38 zur Section gekommenen acuten Fällen, bei welchen zweifellos ein primärer Bubo zu constatiren war, war der Sitz desselben 19mal in der Inguinalgegend, 13mal in der Axillargegend und 6mal in der Submaxillargegend des Halses. In vielen Fällen ist derselbe schon äusserlich leicht erkennbar. Besonders in der Inguinalgegend wölbt sich oft eine bis über faustgrosse Beule vor und die Affection der Halslymphdrüsen ist durch eine geradezu unförmliche Geschwulst einer Halskopfseite gekennzeichnet (vergl. Tafel I und II).

Bei einem axillaren Bubo sieht man ein Seichterwerden oder fast vollständiges Verstreichen der betreffenden Achselhöhle. Die Geschwulst ist aber niemals eine scharf umgrenzte.

Wie schon bei Besprechung der Hautveränderungen hervorgehoben wurde, ergiesst sich von dem Centrum, das die Lymphdrüsengruppe des primären Bubo bildet, nach allen Seiten hin ein ungemein reichliches Ödem, das nicht nur die Haut, sondern auch Fascien- und Muskelschichten durchsetzt und bewirkt, dass der tastende Finger nie den harten Tumor des primären Bubo scharf und genau nach irgend einer Richtung hin abgrenzen kann, indem derselbe langsam und allmälig in seine infiltrirte und ödematöse Umgebung übergeht. Gerade darin liegt schon bei der einfachen Inspection und Palpation ein für den primären Bubo ungemein charakterisches Zeichen, das sich an einer metastatisch oder secundär afficirten Lymphdrüsengruppe in solchem Grade nie vorfindet. Dazu kommt noch, dass in Fällen, wo der Bubo gross und das Ödem sehr reichlich ist, die entsprechende Extremität oder Halsseite ganz auffallend dicker erscheint als die andere. Auch das Auftreten von Hautblasen oder von kleinen multiplen Hautblutungen in einer bestimmten Körperregion deutet mit Sicherheit auf den primären Bubo hin. An den unteren Extremitäten

Digitized by Google

fällt manchmal eine noch in der Todtenstarre erhaltene pathognomonische Beugung im Hüftgelenke der vom primären Bubo betroffenen Seite auf.

Gewöhnlich zeigt eine ganze Gruppe von Lymphdrüsen, seltener eine einzelne, die einem primären Bubo zukommenden anatomischen Veränderungen. Dieselben betreffen nicht nur das eigentliche Lymphdrüsengewebe, sondern immer auch die unmittelbare Umgebung desselben in fast gleichem Grade, so dass die schweren Entzündungserscheinungen der Lymphdrüsen selbst und des sogenannten periglandulären Gewebes dem Wesen nach nicht zu trennen sind. Es sei aber hervorgehoben, dass nach unseren Erfahrungen beide zusammengenommen ein so typisches und charakteristisches Bild geben, dass man daraus mit Sicherheit die Diagnose auf »primären Bubo« stellen und einen Schluss auf den Ort der Infection ziehen kann.

Wenn nun ein solcher primärer Bubo — wie es die Regel ist — aus mehreren angeschwollenen Lymphdrüsen besteht, so lassen sich die einzelnen, in Folge der über ihre Grenzen hinausreichenden, stark exsudativen Entzündung oft schwer von einander abgrenzen. Sie scheinen wie mit einander verwachsen zu sein, und auf dem Durchschnitte durch ein solches Paquet sind ihre Grenzen nur ganz undeutlich oder gar nicht wahrzunehmen.

Was die Grösse der einzelnen angeschwollenen Lymphdrüsen anbelangt, so waren die grössten, die wir zu Gesichte bekamen, wallnuss- bis hühnereigross. Doch ist dieselbe sehr schwankend. Fast immer finden sich in einem solchen Paquet einzelne Lymphdrüsen, sowohl an der Peripherie wie im Centrum, die erbsen- und haselnussgross sind, ja, der ganze primäre Bubo kann gelegentlich nur aus kleineren, allerdings sehr schwer veränderten Lymphdrüsen bestehen. Daher ist auch die Grösse des primären Bubo als solchen ungemein verschieden. Während die grössten ungefähr mannsfaustgross sind, gibt es Fälle, wo äusserlich kein Anzeichen zu entdecken ist, das zur Erkenntniss des primären Bubo führen würde, indem derselbe vor allem Anderen so klein ist, dass ihn weder das Auge noch der tastende Finger mit Sicherheit nachweisen kann.

Es muss schon an dieser Stelle hervorgehoben werden, dass in einer Reihe von Fällen gerade bei der Pest nur die anatomische Untersuchung im Stande ist, eine richtige Beurtheilung des einzelnen Falles auch in ätiologischer Hinsicht, namentlich hinsichtlich der Eingangspforte, durchzuführen. Denn vor Allem können durch dieselbe primäre Bubonen aufgedeckt werden, von deren Existenz der Kliniker vermöge der minimalen Grösse derselben oder vermöge scheinbar gleichzeitiger Schwellung verschiedener Lymphdrüsengruppen keine Ahnung hatte.

Makroskopisch betrachtet kommt die Vergrösserung der Lymphdrüsen in erster Linie auf Rechnung von Hämorrhagien. Handelt es sich um Fälle, die nach foudroyantem Verlaufe innerhalb weniger Tage zum Tode führten, so sind die Lymphdrüsen des primären Bubo entweder ganz oder zum grossen Theile wie hämorrhagisch infarcirt, auf dem Durchschnitte schwarzroth und etwas granulirt. Diese Hämorrhagien durchbrechen allenthalben die Kapsel und infiltriren zugleich mit der austretenden Ödemflüssigkeit das umgebende Binde- und Fettgewebe, so dass das Ganze ein derbes, hämorrhagisches Paquet vorstellt. Selbstverständlich zeigen die einzelnen Lymphdrüsen eines solchen Paquets meist verschiedene Stadien der Entzündung, und auch innerhalb einer Lymphdrüse können sie neben einander bestehen. Sehr charakteristisch ist nun eine Art von medullarer Schwellung, die sich bei der Pest sehr häufig auch in primären Bubonen findet. Die vergrösserten Lymphdrüsen sind dabei ziemlich hart, indem ihre Kapsel sehr stark gespannt ist. Auf dem Durchschnitte quillt das Parenchym vor und bietet ein sehr buntes Farbenbild, indem der lichtstrohgelbe Grund durch grössere und kleinere, punkt- oder streifenförmige, lebhaft rothe Blutaustritte, die auch vielfach mit einander confluiren, gefleckt und gesprenkelt ist. Besonders an der Peripherie der Lymphdrüsen tritt häufig eine feine Granulirung durch kleine, gelbe Knötchen zu Tage. Von der Schnittfläche lässt sich immer ungemein reichlicher Saft abstreifen, der häufig durch seine ausgesprochen fadenziehende Beschaffenheit auffällt.

Wie schon erwähnt, ist es nun in den einzelnen Fällen sehr verschieden, ob diese medullare Schwellung der Lymphdrüsen in ihrer so charakteristischen Form erhalten ist, oder ob das ganze Parenchym hämor-

Digitized by Google

rhagisch zerstört ist. Letzteres ist hauptsächlich dann der Fall, wenn sich überhaupt auch in anderen Organen zahlreiche Blutungen finden, doch können dieselben auch fast ganz fehlen. In Fällen aber, wo der Krankheitsverlauf ein etwas protrahirter war, der primäre Bubo also etwas längere Zeit bestand, finden sich im Centrum der am meisten angeschwollenen und am stärksten hämorrhagischen Lymphdrüsen die Zeichen beginnender Nekrose. Hier tritt im allmäligen Übergange von der schwarz- oder lebhaftrothen Peripherie und Umgebung der Lymphdrüsen eine Verfärbung des Extravasates und des Gewebes ins verwaschen Bräunliche und Röthlichgelbe ein, häufig in marmorirter Zeichnung. Dabei wird die noch mächtig angeschwollene Lymphdrüse am Durchschnitte trockener und morscher und glatt, ja, es lösen sich sequesterähnlich krümelig-bröckelige Massen im Centrum aus dem Gewebsverbande. Auch Einschmelzung oder Erweichung kann nun weiterhin entweder im Centrum oder in verschiedenen Antheilen der Lymphdrüse eintreten. Es tritt dann auf dem Durchschnitte aus einer grösseren oder mehreren kleineren, frischen Cavernen ähnlichen Höhlen dicker, häufig rahmähnlicher, röthlichgelber oder ganz eitergelber Inhalt aus, der oft nekrotische Gewebsbröckel enthält (vergl. Tafel VI, Fig. 2).

Zum Eintritte dieser Veränderung ist es aber immer erforderlich, dass der Krankheitsverlauf mindestens 4—6 Tage gedauert hat. Währt derselbe noch länger, z. B. 8 oder 9 Tage, so schreitet diese Einschmelzung weiter, während die schweren Veränderungen in der Umgebung der Lymphdrüse langsam zurückgehen. Man findet dann das Lymphdrüsenparenchym fast ganz eiterig eingeschmolzen, es hat sich ein mit rein gelbem oder etwas röthlichgelbem dicken Eiter gefüllter Abscess gebildet, der von der fibrösen Bindegewebskapsel der Drüse allseitig umschlossen ist.

Während in den früher erwähnten Stadien eine scharfe Unterscheidung zwischen rein nekrotischer Einschmelzung (puriformer Erweichung) und echter Eiterung nicht zu treffen ist, weil sie thatsächlich neben einander bestehen, handelt es sich in den späteren Stadien um wirkliche Eiterung, wie auch der mikroskopische Befund zeigt. Jedoch besitzt der Pesteiter die Eigenthümlichkeit, dass seine Zellen ganz besonders zum Zerfalle, zur Verfettung neigen, auf welche Eigenschaft bei Besprechung des mikroskopischen Befundes noch ausführlich zurückgekommen werden soll.

Wie schon bei der Schilderung der Hautveränderungen erwähnt wurde, sind die Läsionen in der Umgebung eines primären Bubo von wahrhaft imponirender Schwere. Der reichliche hämorrhagische Erguss, der die Lymphdrüse selbst zerstört, zertrümmert schliesslich allenthalben die Bindegewebskapsel, die ihm bis dahin Widerstand geleistet hat, und es dringt nun in schweren, schnell zum Tode führenden Fällen ein Strom frisch ausgetretenen Blutes in das periglanduläre Binde- und Fettgewebe ein, dasselbe starr hämorrhagisch infiltrirend.

Diese austretenden Blutmassen breiten sich nun in weitere Gebiete aus und zwar dorthin, wo ihnen der geringste Widerstand entgegensteht, hautsächlich den Fascienblättern, die die Muskel umscheiden, folgend und längs der Nervenplexus und innerhalb der Gefässrinnen; so namentlich bei einem primären axillaren Bubo, wo die Blutung, in mässigem Grade abnehmend, meist bis in die Cubita reicht, oder bei einem primären Bubo des Halses, wo die Blutung längs der grossen Halsgefässe oft bis ins Mediastinum reicht, zum Theile auch den natürlichen Gesetzen der Schwere folgend.

Hier müssen auch jene eigenthümlichen Venenwandblutungen hervorgehoben werden, die sich in der Umgebung jedes primären hämorrhagischen Bubo reichlich finden, so dass oft die Wand einer aufgeschnittenen Vena jugularis, axillaris oder femoralis gleichmässig schwarzroth suffundirt oder von isolirt stehenden, lebhaft rothen, kleineren Blutungen durchsetzt erscheint (vergl. Tafel VII, Fig. 2). Zugleich wird alles von reichlicher entzündlicher Ödemflüssigkeit überschwemmt, die dem Gewebe sulziges, gelbliches und dadurch höchst charakteristisches Aussehen verleiht.

Ausser dieser enormen Durchtränkung von Ödemflüssigkeit und Blut zeigt die nächste Umgebung eines primären Bubo ausnahmslos noch eine andere ebenso charakteristische Veränderung, nämlich eine mehr starre, weil zellreiche Infiltration. Dieselbe ist nicht nur an der Starrheit des umgebenden Fettgewebes, sondern auch an der lichtgelben Farbe erkenntlich, so dass sie oft einer ganz frischen, beginnenden phlegmonösen Infiltration gleicht, und daran, dass man mit dem Messer reichlichen

Digitized by Google

trüben Saft abstreifen kann, der aus polynucleären Leukocyten und zahllosen Pestbacillen besteht. Auch an einem solchen Infiltrat fällt die eigenthümliche Farbenmischung auf, die durch die zahlreichen lebhaft rothen, grösseren und kleineren, fleckigen Blutaustritte auf lichtgelbem Grunde erzeugt wird. Besonders das subcutane Bindegewebe über primären Bubonen ist derartig infiltrirt, aber in vielen Fällen auch das Corium und am Oberflächenepithel zeigen sich die Anfänge der durch das Exsudat erzeugten Blasen- respective Carbunkelbildung, wie dies schon bei den Hautveränderungen beschrieben wurde.

So bietet der primäre Bubo ein ungemein typisches Bild, wenn man die Veränderungen an den in denselben einbezogenen Lymphdrüsen und ihrer Umgebung zusammen ins Auge fasst, das sich nicht nur dem anatomischen Befunde anderer erst secundär inficirter Lymphdrüsen gegenüber wohl charakterisirt, sondern welches sich auch bei keiner anderen bekannten Krankheit in ähnlicher Weise wiederfindet.

Aber auch jene Lymphdrüsen, welche sich, normaler Weise in das Lymphgefässsystem eingeschaltet, centripetalwärts vom primären Bubo finden, zeigen schwere und ganz bestimmte Veränderungen, welche zweifellos darauf hindeuten, dass sie direct vom primären Bubo aus und nicht etwa secundär oder metastatisch vom Blute aus inficirt wurden.

Besonders bei einem inguinalen Bubo tritt die Art der Infection von Lymphdrüse zu Lymphdrüse in ganz klarer Weise zu Tage. Man findet hier geschlossene und ungemein vielgliedrige Ketten angeschwollener Lymphdrüsen, die sich längs der Vasa iliaca nach aufwärts und weiterhin retroperitoneal längs der Wirbelsäule hinziehen, ja, man kann die Ketten auch noch bis in die Brusthöhle hinein verfolgen. In manchen Fällen sieht man dann die hinteren mediastinalen Lymphdrüsen angeschwollen, die dicht gedrängt den deutlich erweiterten Ductus thoracicus umgeben. So hat man das eclatante Bild einer Polyadenitis vor sich, das allerdings nur dann zu Stande kommt, wenn der Organismus dem reichlichen Eindringen der Pestbacillen in die Blutbahn eine gewisse Zeit lang Widerstand zu leisten vermag, oder wenn die aufgenommenen Bacillen unschädlich gemacht werden, so dass genügend Zeit vorhanden ist, auf dass diese Form der direct weitergeleiteten Lymphdrüsenentzündung zu Stande kommen kann. Freilich bleibt sie häufig genug aus, wenn alsbald ungeheure Bacterienmassen in die Blutbahn gelangen und der Tod in kürzester Zeit erfolgt. In einem solchen Falle findet man ein andere Art der Infection der Lymphdrüsen, nämlich secundär, vom Blute aus. Man könnte daher die früher besprochenen, gleichsam vom primären Bubo ausgehenden Ketten geschwollener Lymphdrüsen »primäre Bubonen zweiter Ordnung« nennen, im Gegensatze zu diesen, welche den Namen »secundäre Bubonen« verdienen.

Nicht immer aber nimmt die Infection der Lymphwege vom primären Bubo aus den natürlichen geraden Weg. Bei einem inguinalen Bubo ist nicht immer nur die eine entsprechende Seite betheiligt, sondern es ist geradezu die Regel, dass auch die Lymphoglandulae iliacae und sehr häufig auch die inguinalen Lymphdrüsen der anderen Seite stark verändert sind, u. zw. in einer Weise, die zweifellos die directe Infection auf dem Lymphwege erkennen lässt. Sicherlich erfolgt dieselbe hier zum Theile auf retrogradem Wege, sei es durch Umkehrung des Lymphstromes in die centrifugale Richtung von den lumbalen Lymphdrüsen aus, sei es durch Lymphgefässe der Bauchhaut und des Scrotum, wohin sich ja so häufig das hämorrhagische Ödem des primären Bubo ausbreitet.

Ganz ähnlich liegen die Verhältnisse bei einem axillaren Bubo. Man findet hier deutlich den Weg der Infection von den axillaren zu den infra- und supraclavicularen, sogar zu den cervicalen Lymphdrüsen.

Nach allem, was wir gesehen haben, gilt auch für die cubitalen Lymphdrüsen derselbe Modus der Infection, d. h. sie werden sicherlich auf retrogradem Wege, wenigstens zum grössten Theile, inficirt. Zu wiederholten Malen fanden wir in der Cubita kaum erbsengrosse Lymphdrüsen, eingehüllt in die hämorrhagisch ödematöse Infiltration, die sich, stetig abnehmend, von dem primären Bubo der Axilla aus bis hieher erstreckte, in einem Falle auch eine etwas grössere ungefähr in der Mitte des Oberarmes, den Gefässen angeschlossen. Nie — mit Ausnahme eines einzigen Falles, auf den wir besonders zurückkommen wollen — fanden wir an den cubitalen Lymphdrüsen die einem primären Bubo zukommenden Veränderungen; dabei muss hervorgehoben werden, dass dieselben — wie der mikroskopische Befund zeigt — immer auch gleich-

Digitized by Google

zeitig secundär von der Blutbahn aus inficirt waren. Letzteres gilt wohl auch unzweifelhaft für die kleinen Lymphdrüsen der Poplitea, die ihrer anatomischen Lage nach nicht so sehr dem retrograd hereinbrechenden Strome ausgesetzt sind und thatsächlich immer, wenn sie überhaupt verändert waren, das Bild secundärer Bubonen boten.

Auch bei den so schwer zu beurtheilenden primären Bubonen des Halses fanden wir die Ausbreitung der directen Infection nach allen Richtungen hin, hauptsächlich nach abwärts auf die oberflächlichen und tiefen cervicalen Lymphdrüsen und von hier auf die vorderen mediastinalen nebst reichlichem, sulzig-hämorrhagischen Ödem, das den ganzen Mediastinalraum erfüllte.

Die Veränderungen, welche diese auf dem Lymphwege inficirten Lymphdrüsen (primäre Bubonen zweiter Ordnung) zeigen, sind nun ebenso wechselvoller Form wie die des eigentlichen primären Bubo, denn sie können sich nur an In- und Extensität von diesen unterscheiden, da ja der Infectionsmodus bei allen der gleiche ist. Aber der eine Umstand, dass die eine bestimmte Lymphdrüsengruppe des primären Bubo zweifellos zuerst und am intensivsten der Giftwirkung ausgesetzt war, ergibt erhebliche Differenzen. Schon ihre Form der Anordnung zu Ketten, innerhalb deren die einzelnen deutlich abgrenzbar sind, ist sehr charakteristisch, und dementsprechend sind auch die acut entzündlichen Veränderungen ihrer Umgebung viel geringer als bei einem primären Bubo. Zwar setzt sich das Ödem und die Hämorrhagien noch eine Strecke weit fort, aber in deutlicher, oft rascher Abnahme, so dass die entfernteren, noch stark angeschwollenen nur mehr in feuchteres Bindegewebe eingehüllt sind.

Auch auf dem Durchschnitte durch solche »primäre Bubonen zweiter Ordnung« fällt die Abnahme des hämorrhagischen Charakters der Entzündung, je weiter sie centralwärts liegen, auf, dagegen tritt dasselbe so eigenthümliche, gelblichroth gesprenkelte Colorit zu Tage, wie bei manchen Lymphdrüsen des primären Bubo. Dabei quillt das Parenchym auf der Schnittfläche vor und ist ungemein saftig. Dieser leicht abstreifbare Gewebssaft ist nicht selten ausgesprochen schleimig und fadenziehend.

Aber auch hier ist, wie schon bemerkt, das Bild ein sehr wechselvolles. Besonders schwankt die Grösse dieser Lymphdrüsen sehr beträchtlich, indem im selben Falle die eine etwa erbsengross, die andere über olivengross sein kann. Auch die Ausbreitung der Hämorrhagien ist merkwürdig ungleichmässig. So kann man neben einer fast vollständig hämorrhagisch infiltrirten Lymphdrüse andere finden, die entweder das typische roth und gelb gefleckte und gesprenkelte Bild zeigen oder fast gleichmässig licht strohgelb aussehen.

Daneben kann man aber auch im einzelnen Falle Lymphdrüsen antreffen, die keineswegs das für die Pestinfection charakteristische Bild bieten, sondern eine Art von graurother medullarer Schwellung oder eine einfache hochgradige Hyperämie zeigen, die dem Befunde bei Typhus oder einer ähnlichen Infection vergleichbar sind. Es sind dies Lymphdrüsen, die nicht auf dem Lymphwege vom primären Bubo aus inficirt wurden, sondern metastatisch oder secundär vom Blute aus. Man findet solche gar nicht selten auch in der Nähe eines primären Bubo neben Lymphdrüsen, welche die typischen Veränderungen eines Bubo zweiter Ordnung zeigen. Sie sind einfach zufallsweise von der Lymphgefässinfection frei geblieben.

Während oben die Veränderungen beschrieben wurden, welche in voller Ausbildung stehende primäre Bubonen zweiter Ordnung zeigen, erübrigt es noch, auf jene ausdrücklich hinzuweisen, welche wir bei manchen typischen Fällen beobachten konnten, wo die Infection der einzelnen Lymphdrüsen auf dem Lymphwege noch eine ganz frische war. Man findet bei solchen, wie ja erklärlich, hauptsächlich die Rindenschicht zunächst verändert. Hier erscheint die Schnittfläche deutlich granulirt, die Rinde von zahlreichen ausserordentlich feinen, punkt- oder streifenförmigen Blutungen reichlich durchsetzt, zwischen denen man lichtgelbe, mehr oder weniger prominente Knötchen und Streifen erkennt. Oder manchmal sieht man das Lymphdrüsenparenchym von einem schmalen, derartigen gelben Streifen wie eingesäumt. Diese Veränderungen betreffen entweder die ganze Rinde oder nur Theile derselben, alles übrige ist hochgradig hyperämisch und sehr saftig. Wie es dem Infectionsmodus entspricht, schreitet also der Zerstörungsprocess von der Peripherie der Lymphdrüse gegen das Centrum zu fort.

Digitized by Google

Was die Lymphgefässe betrifft, so konnten wir schon makroskopisch bei genauerer Präparation in der Umgebung der primären Bubonen solche nachweisen, die als einzelne verdickte Stränge zu den Lymphdrüsen zogen, niemals aber reichlichere, fein verzweigte Netze, Lymphgefässnetzen entsprechend.

Diese verdickten Lymphgefässe waren immer eingehüllt in ödematös hämorrhagisches Bindegewebe, gemäss der Veränderungen in der Umgebung eines primären Bubo; letztere sind sicherlich nicht als Ausdruck einer Lymphangioitis anzusehen, sondern als Theilerscheinung des im primären Bubo vor sich gehenden schweren Zerstörungsprocesses. In grösserer Entfernung vom primären Bubo ist es einfach unmöglich, irgend welche frisch veränderte Lymphgefässe aufzufinden.

Trotzdem wir uns wiederholt bemühten, dem Lymphwege nachzugehen, den das Pestgift bei seinem Einzug in den menschlichen Körper gegangen wäre, kamen wir in keinem Falle zu einem aufklärenden Resultate. Darin liegt, wie scheint, eine besondere Eigenthümlichkeit dieser Erkrankung. Es soll hervorgehoben werden, dass wir in keinem Falle eine als primär zu bezeichnende Lymphangioitis gefunden haben, die eventuell zu einem primären Carbunkel hingeleitet hätte. Auch der klinischen Beobachtung zeigte sich nur selten eine erysipelähnliche Lymphangioitis; noch viel seltener war dieselbe einwandsfrei als primäre zu bezeichnen, und selbst dann wäre immer noch der Beweis der reinen, unvermischten Pestinfection zu liefern.

Wenn wir nun aus den Beobachtungen an unserem verhältnissmässig reichen Materiale aus der Epidemie in Bombay 1897 diesbezügliche Schlüsse ziehen sollen, so müssen wir sagen, dass eine primäre Pestlymphangioitis, wenn überhaupt, so ausserordentlich selten vorkam, ja, dass es sogar als eine specifische Eigenthümlichkeit der Pest erscheint, ohne vorausgehende Lymphangioitis Bubonen zu erzeugen. Wie soll man sich demnach die genauere Art der Infection, vom pathologisch-anatomischen Standpunkte aus beurtheilt, vorstellen? Vorausgesetzt, dass wirklich im Bereiche des Hauttractus der Einbruch in jenen Fällen erfolgt, wo es zur Ausbildung eines echten primären Bubo kommt, was an anderer Stelle bewiesen werden soll.

Es kann keinem Zweifel unterliegen, dass ganz geringfügige Hautverletzungen im Allgemeinen genügen, um Anlass zur Pestinfection zu gewähren. Unter solchen Hautverletzungen darf man nun nicht nur deutlich sichtbare Schnitt-, Riss- oder Kratzwunden verstehen, wie dies schon gelegentlich der Besprechung der Hautveränderungen hervorgehoben wurde, sondern es kommen hier vor allem Anderen jene für das freie Auge kaum oder nicht sichtbaren kleinsten Verletzungen in Betracht, bei denen das Corium nur in der allergeringfügigsten Weise betheiligt ist, ja, es macht auf uns wenigstens den Eindruck, als ob ein intensives Einreiben, wie dies z. B. beim heftigen Kratzen einer juckenden Hautstelle geschieht, unter Umständen hinreichen würde, um eine Infection zu ermöglichen. Es sei an dieser Stelle besonders hervorgehoben, dass wir zu wiederholten Malen das Einwachsen der Pestbacillen zwischen die Epithelien des Rete Malpighii von den Coriumpapillen aus sehen konnten, sei es, dass bereits beginnende Blasenbildung vorlag, sei es, dass das Epithel vollständig unverändert war. Nur in den obersten Schichten des Rete Malpighii und zwischen den Hornlamellen konnten wir sie nie finden und es scheint, als ob dieselben wenig oder keine Durchlässigkeit für Pestbacillen besässen.

Man kann sich nun sehr gut vorstellen, dass vielleicht, wenn einmal durch Kratzen oder starkes Reiben diese obersten Epithelschichten entfernt sind, den Pestbacillen der Eintritt offen stünde.

Gewiss würden bei der Annahme dieses Infectionsmodus nur eine geringe Anzahl von Keimen ins Gewebe gelangen und, vom Lymphstrome aufgenommen, in die Lymphdrüsen transportirt werden, wo sie sich stetig und stetig vermehrend, das Werk ihrer fürchterlichen Zerstörung beginnen.

Damit wäre auch das fast regelmässige Fehlen einer primären Lymphangioitis erklärlich, die sicherlich in erster Linie nur dann zu Stande kommen kann, wenn grosse Mengen von Pestbacillen von vorneherein in den Lymphstrom aufgenommen werden, wobei ferner ja zweifellos auch die Virulenz der Bacillen eine Rolle spielt. Im Lymphdrüsenparenchym kommt es nun zur

Digitized by Google

enormen Vermehrung der Pestkeime, und es kann keinem Zweifel unterliegen, dass dasselbe den besten Nährboden für die Pesterreger vorstellt, indem dieselben hier in einer Weise sich zu vermehren im Stande sind, wie nirgends anderswo.

Diese Entwicklung der Krankheit aus ganz kleinen Anfängen, aus einer ungemein geringen Anzahl von Keimen stimmt auch mit der verhältnissmässig langen Incubationsdauer überein, die allgemein auf 4—7 Tage geschätzt wird; die schweren Symptome der Pest treten eben dann erst zu Tage, wenn es zur enormen Vermehrung der Pestbacillen im Bereiche der Lymphdrüsen gekommen ist. Auch unsere zahlreichen, in dieser Beziehung angestellten Thierversuche sprechen unbedingt für die Richtigkeit obiger Annahmen. Die genauen Resultate derselben sollen in einem folgenden Theile unseres Berichtes dargelegt werden, hier soll nur hervorgehoben werden, dass es z. B. bei der Ratte gelingt, durch einen einfachen Stich in den Fuss mittelst einer durch virulente Pest inficirten Nadel einen typischen inguinalen Bubo und im Anschlusse daran tödtliche Allgemeininfection zu erzeugen ohne makroskopisch sichtbare Veränderung am Orte des Einstichs, oder dass es beim Meerschweinchen, welches man an irgend einer Stelle derart rasirt hat, dass die oberflächlichsten Epithelschichten entfernt wurden, oder höchstens ein kleines Tröpfchen Blut aus einer Coriumpapille austritt, durch einfaches sanftes Bestreichen dieser Stelle mit virulenten Pestkeimen, ja durch stärkeres Einreiben sogar der ganz und gar intacten, d. h. nicht einmal rasirten Haut in gleicher Weise gelingt, haselnussgrosse Bubonen und allgemeine Pest hervorzurufen. Es sei hier auch darauf hingewiesen, dass es gelingt, durch einfaches Einträufeln von Pestbacillenculturen auf die vollkommen unverletzte Schleimhaut der Conjunctiva, der Nase oder des Rectum dieser Thiere typische Allgemeinpest zu erzeugen. Allerdings besitzen die genannten Schleimhäute kein Plattenepithel, immerhin zeigen aber diese Versuche, wie leicht der Pestbacillus durch unverletztes Gewebe einzudringen vermag.

Bei der Beurtheilung der ganzen Frage von der Hautinfection muss man sich aber insbesondere vor dem Fehler, der seit jeher und sehr oft begangen wurde, hüten, die unmittelbare Pforte für das Pestgift an die peripheren Enden der Extremitäten zu verlegen, was die primären inguinalen und axillaren Bubonen betrifft.

Gewiss ist der Weg, den die Pestbacillen machen, um zu den Lymphdrüsen zu gelangen, nicht immer so weit, dass er gerade von Hand oder Fuss aus bis in die Axilla oder Inguinalgegend reicht, sondern er ist sicherlich ebenso oft ein beträchtlich kürzerer. Diesbezüglich kommt bei den primären inguinalen Bubonen vor Allem die Haut des Oberschenkels, der Hüfte und der Leistengegend, aber auch des Bauches und insbesondere des Genitales in Betracht, bei den primären axillaren Bubonen die Haut des Oberarmes, der ganzen Schulter, des Rückens, der Brust und eines Theiles des Bauches. Bei so kurzer Entfernung der Eintrittspforte vom primären Bubo wird das Fehlen einer Lymphangioitis nicht nur leichter erklärlich, sondern es erscheint auch natürlich, dass wenigstens an der Leiche bei den hochgradigen Veränderungen in der Umgebung des Bubo eine solche kaum nachweisbar ist.

Auch die geringen oder vollständig fehlenden Veränderungen der Lymphdrüsen in der Cubita oder Poplitea bei typischer Entwicklung des primären Bubo in der Axilla, respective in der Inguinalgegend, finden durch obgenannte Verhältnisse ihre Erklärung, indem diese Lymphdrüsen sicherlich häufig gar nicht im Bereiche der ursprünglichen Infection liegen. Für jene Fälle aber, wo doch die Eingangspforte an den distalen Enden der Extremitäten gelegen sein mag, sind die Erfahrungen bei anderen ähnlichen Infectionen massgebend, wo ebenfalls die Lymphdrüsen der Cubita und Poplitea ganz oder fast ganz frei bleiben, während sich Anschwellungen der grossen Lymphdrüsengruppen der Axilla und Leistengegend vorfinden, ohne dass eine vollständig einleuchtende anatomische Begründung dafür erbracht werden könnte. Allerdings scheint es, als ob die grösseren Lymphgefässe in tieferen Regionen und ohne allzu ausgiebige Communication mit genannten Lymphdrüsen ziehen würden.

Was die Verhältnisse im Bereiche des Halses und Kopfes betrifft, so sollen dieselben an anderer Stelle erörtert werden.

Digitized by Google

In einer Reihe von Fällen haben wir auch den Ductus thoracicus an der Leiche untersucht, besonders in jenen, wo von einem primären Bubo einer Inguinalgegend aus sich mächtige Ketten angeschwollener Lymphdrüsen (primäre Bubonen zweiter Ordnung) bis ans Zwerchfell fortsetzten. Wir konnten häufig eine ausgesprochene Erweiterung desselben constatiren, ebenso wie einiger zuführenden Ästchen, niemals aber irgendwelche Blutungen oder Infiltration seiner Wand.

Was den Sitz der primären Bubonen betrifft, so ist schon eingangs erwähnt worden, dass derselbe in der überwiegenden Mehrheit aller Fälle entweder in einer Leistengegend oder in einer Achselhöhle oder am Halse zu suchen ist. Nur in einem einzigen Falle sahen wir einen solchen in der Cubita neben einem primären Bubo der Axilla derselben Seite. Es erübrigt noch, den genaueren anatomischen Sitz derselben zu besprechen.

An der Bildung eines inguinalen Bubo waren immer sowohl die oberflächlichen wie die tiefen inguinalen Lymphdrüsen betheiligt, jedoch meist in ganz verschiedener Intensität. Dies kommt in der Verschiedenheit des Sitzes des Bubo in Bezug auf das Leistenband deutlich zum Ausdruck. Manchmal findet man die beulenartige Vorwölbung gerade diesem Bande und seiner Verlaufsrichtung entsprechend, manchmal sitzt die Beule zum grössten Theile oberhalb oder unterhalb desselben, wie ja auch Zahl und Anordnung der oberen und unteren oberflächlichen inguinalen Lymphdrüsen eine sehr verschiedene ist.

Ist überhaupt keine bemerkenswerthe Vorwölbung vorhanden, so kann man in der Leistengrube, knapp unterhalb des Ligamentum Pouparti, beziehungsweise in der Fossa ileopectinea die beträchtlich erhöhte Consistenz abtasten. Im Allgemeinen stehen die tiefen inguinalen Lymphdrüsen bei der Bildung eines primären Bubo im Vordergrunde, jedoch so, dass sie zusammen mit einem grossen Theile der oberflächlichen ein starr infiltrirtes Paquet bilden. In den meisten Fällen zeigt gerade eine Lymphdrüse die am meisten vorgeschrittenen Veränderungen. Es ist dies jene, die, gerade am inneren Schenkelringe gelagert, eine Art Verschluss desselben bilden soll und unter dem Namen der Rosenmüller'schen Drüse bekannt ist. Diese ist immer am grössten, oft mit anderen zusammen zu einem hühnereigrossen Tumor umgewandelt und zeigt am frühesten Nekrose und Eiterung. Sie wölbt sich oft tumorartig halbkugelig in die Bauchhöhle vor und über ihr kommt es nicht selten zu frischer fibrinöser Peritonitis. Es kann keinem Zweifel unterliegen, dass gerade sie es ist, die fast in allen Fällen zuerst inficirt wird.

In keinem Falle sahen wir eine isolirte Betheiligung der oberflächlichen inguinalen Lymphdrüsen; in vielen jedoch standen die Veränderungen an denselben um wenig denen der tiefen zurück; eine Anzahl derselben zeigte allerdings der Regel nach nur den Befund der primären Bubonen zweiter Ordnung, und in einer anderen Reihe von Fällen endlich waren sowohl oberflächliche wie tiefe in gleich schwerer Weise verändert und formirten zusammen den primären Bubo.

Bemerkenswerth ist, dass sehr häufig auch die inguinalen Lymphdrüsen der anderen Seite schwer verändert waren, allerdings immer in einem Grade, der hinter dem der Veränderungen des primären Bubo zurückstand. Wie schon an anderer Stelle erwähnt, fanden wir auch an ihnen starke Schwellung, reichliche Blutungen im Parenchym, kurz besonders hochgradige Veränderungen primärer Bubonen zweiter Ordnung, auch ziemlich reichliches, gelblich-sulziges Ödem in der Umgebung dieser wohl auch zu Paqueten aneinander geschlossenen Lymphdrüsen. Dieselben waren aber immer noch von einander und von ihrer Umgebung abgrenzbar, und vor Allem fehlte die reichliche und weit über die Grenzen hinausreichende hämorrhagische Infiltration, die vor Allem den primären Bubo charakterisirt. Vielfach zeigten sie ganz denselben Grad der Veränderungen wie die Lymphoglandulae iliacae der anderen Seite, ein Umstand, der darauf hindeutet, dass der vom primären Bubo ausgehende Infectionsstrom sich gleichzeitig in centripetaler Richtung und hinüber auf die Lymphdrüsengruppen der anderen Extremität fortsetzt. Von letzteren aus setzt sich dann ebenfalls eine Kette angeschwollener Lymphdrüsen längs der Vasa iliaca centripetalwärts fort. Dieses Verhalten hat dazu Anlass gegeben, in solchen Fällen eine Doppelinfection von beiden unteren Extremitäten aus anzunehmen, wofür aber anatomisch gewiss kein Anhaltspunkt vorliegt.

Die axillaren Bubonen waren fast immer durch mächtige Anschwellungen der eigentlichen axillaren Lymphdrüsen erzeugt, nur ausnahmsweise fanden wir den primären Bubo gerade den Lymphoglandulae

Digitized by Google

pectorales entsprechend. Letztere waren freilich fast regelmässig betheiligt, jedoch mehr nach Art von primären Bubonen zweiter Ordnung.

Was den Sitz der primären Halsbubonen betrifft, von denen wir nur eine Anzahl von 6 ganz sichergestellten beobachten konnten, so ist derselbe schwankend. Bald sind vorzugsweise die submaxillaren Lymphdrüsenguppen betroffen, bald die vorderen auricularen oder die occipitalen. Oder es zeigen alle die genannten die schweren Veränderungen eines primären Bubo. Wieder in anderen Fällen sind die cervicalen Lymphdrüsengruppen, sowohl die oberflächlichen wie die tiefen, besonders stark ergriffen, jedoch ist es in vielen Fällen nicht möglich, eine besondere Gruppe als in erster Linie betheiligt herauszuheben, da die Lymphdrüsen des Kopfes und Halses, unmittelbar untereinander benachbart und durch zahllose Anastomosen mit einander verbunden, oft in gleich hohem Grade von der Infection ergriffen sind.

Dazu kommt noch ein weiterer, die Beurtheilung sehr erschwerender Umstand. Es handelt sich nämlich gewöhnlich, wenn der primäre Bubo in der Halskopfgegend einer Seite sitzt, um Secundärinfectionen, die von den so häufig diphtheritisch zerfallenen und exulcerirten Tonsillen oder Balgfollikeln der Mund-Rachenhöhle ausgehen und naturgemäss ebenfalls Veränderungen in den zugehörigen Lymphdrüsengruppen erzeugen müssen, so dass das Bild der reinen Pestinfection vielfach ein vollständig verwischtes wird.

Dies führt zur Erörterung der Frage, ob beim Bestehen eines derartigen Halsbubos, der ganz den Befund eines primären Bubo zeigt, die Pestinfection als von der entsprechenden Hautregion aus oder von der Mund-Rachenhöhle aus erfolgt zu denken ist. Wie aus den entsprechenden Sectionsprotokollen und histologisch-bacteriologischen Befunden zu ersehen ist, lässt sich häufig ein bestimmter Entscheid in dieser Richtung nicht geben, und zwar deswegen nicht, weil nicht mit Sicherheit zu bestimmen ist, ob die häufig gleichzeitig anzutreffenden Veränderungen an Tonsillen und Balgfollikeln primärer Natur sind oder secundärer. Im ersten Falle wäre die Infection von der Mund-Rachen- oder Nasenhöhle, vielleicht direct von den Tonsillen aus erfolgt, und es wären dann die Bubonen des Halses mehr als primäre Bubonen zweiter Ordnung aufzufassen; im zweiten Falle wäre es gerade umgekehrt, indem nach erfolgter Hautinfection es zur Ausbildung eines primären Halsbubo gekommen wäre, der dann secundär auf directem Lymphwege zur Infection der Tonsillen und Balgfollikel geführt hätte.

Ein anderer, ebenso schwer ins Gewicht fallender Punkt ist die Thatsache, dass ungemein häufig gerade die Lymphapparate der Mund-Rachenhöhle secundär metastatisch auf dem Blutwege hochgradig unter diphtheritisähnlichem Bilde afficirt werden, wenn auch der zweifellos primäre Bubo sich zum Beispiel in der Axilla oder in inguine befindet.

Es sei besonders hervorgehoben, dass bei jenen obducirten Fällen, bei denen primäre Halsbubonen constatirt wurden, die anatomische und histologische Untersuchung nirgends im Stande war, auch nur den geringsten Anhaltspunkt für das Eindringen des Pestgiftes von einer anderen Stelle aus zu finden. Die übrigen Lymphdrüsengruppen des Körpers waren immer nur sehr wenig oder doch nur in dem Grade verändert, wie wir dies der Regel nach bei »secundären Bubonen« sehen konnten. Was also den Infectionsmodus bei den primären Halsbubonen betrifft, so liegen nach dem Vorstehenden eine ganze Reihe von Möglichkeiten vor.

In jenen Fällen, wo die Tonsillen überhaupt keine bemerkenswerthen Veränderungen oder nur leichte Schwellung mit Hyperämie zeigen, ist jedesfalls die Infection entweder von der Haut der betreffenden Hals-Kopfseite einschliesslich des äusseren Ohres und der Conjunctiva oder von der Mundhöhle (Zahnfleisch, Zunge, Mundhöhlenboden) oder von der Nase aus erfolgt, eine Annahme, deren Richtigkeit der Thierversuch in schlagender Weise bestätigt. Sind die Tonsillen und die Balgfollikel in schwerer Weise verändert, so bleiben naturgemäss auch die oben angeführten Möglichkeiten zu Recht bestehen und es kommt noch jene hinzu, dass die Tonsillen selbst die Einbruchspforte darstellen. Dafür können andere Infectionskrankheiten als Analogien genannt werden. Auch die Annahme, dass die Tonsille zugleich Einbruchspforte und primären Bubo vorstelle, hat bei ihrer so exponirten Lage und bei ihrer Eigenthümlichkeit der Pfropf-

Digitized by Google

bildung, von welchen aus so leicht Bacterien ins adenoide Gewebe Eingang finden können, nichts Auffallendes an sich. —

Es erübrigt noch, die im Vorstehenden wiederholt genannten »secundären Bubonen« eingehender zu besprechen. Wie schon erwähnt, verstehen wir darunter solche Lymphdrüsen oder -Knoten, die erst secundär durch den Einbruch der Pestbacillen in die Blutbahn inficirt worden sind. Sie können sich daher in allen Regionen des menschlichen Körpers, ganz unabhängig vom Sitze des primären Bubo, entwickeln. Anatomisch, sowohl makro- wie mikroskopisch, sind sie in typischen Fällen von den primären Bubonen wohl zu unterscheiden und hauptsächlich durch den Modus der Infection charakterisirt.

Solche secundäre Bubonen sind im Allgemeinen nicht besonders gross, sie überschreiten selten Haselnuss- oder Olivengrösse. Ihre Umgebung ist entweder ganz unverändert oder nur von Ödemflüssigkeit durchsetzt, die aber an Reichlichkeit immer weit hinter jener eines primären Bubo zurückbleibt. Die Lymphdrüsen selbst sind immer hart und derbe und fallen schon von aussen durch ihre mehr weniger dunkel- oder graurothe Farbe auf. Dementsprechend sind sie auf dem Durchschnitte zunächst durch ihren Blutreichthum charakterisirt, indem das ganze Parenchym gleichmässig hyperämisch und dabei sehr saftig erscheint. Von der Schnittfläche lässt sich immer reichlicher blutiger Saft abstreifen. Dies könnte man als erstes Stadium der vom Blute aus erfolgten Pestinfection bezeichnen, das nun in Folge der Thätigkeit der Pestbacillen im Lymphdrüsenparenchym in weitere übergeht.

Man findet, wenn die Infection längere Zeit besteht, eine Art von medullarer Schwellung, die ebenfalls, wie erklärlich, meist das ganze Parenchym ziemlich gleichmässig betrifft und darin besteht, dass das graurothe, von einzelnen distincteren Blutungen durchsetzte, weiche und stark vorquellende Gewebe reichlichen Saft beim Abstreifen gibt und häufig frisch geschwollenen Typhuslymphdrüsen gleicht. Dauert aber der Process noch länger, das heisst führt die schwere Bacteriämie nicht in kürzester Zeit zum Tode, so kann auch an solchen sicher secundären Bubonen ein ähnliches Bild entstehen, wie dies primären Bubonen zweiter Ordnung zukommt, ein Umstand, der darin seine Erklärung findet, dass es eben zu reichlicher Vermehrung der auf dem Blutwege eingeführten Pestbacillen innerhalb des Lymphdrüsenparenchyms und damit zur Zerstörung desselben gekommen ist.

Aus alldem geht hervor, dass im Anfangsstadium die secundären Bubonen genügend scharf in ihrer anatomischen Form gegenüber den primären Bubonen abzugrenzen sind, dass aber in späteren Stadien, was die Veränderungen des Parenchyms selbst betrifft, kein wesentlicher Unterschied zwischen beiden zu machen ist. Es muss aber betont werden, dass trotzdem die secundären Bubonen anatomisch im Ganzen von den anderen unterschieden werden können, schon deswegen, weil der Grad der Veränderungen bei ersteren immer hinter dem der primären Bubonen zurückbleibt, ganz besonders, was das umgebende Binde- und Fettgewebe betrifft. Es muss eben hiebei immer das ganze anatomische Bild des speciellen Falles ins Auge gefasst werden mit Berücksichtigung der oft Tage lang anhaltenden Bacteriämie, um zur richtigen Beurtheilung desselben zu gelangen.

Ganz besonders klar und überzeugend tritt das wesentlich verschiedene Bild beider mikroskopisch zu Tage, bedingt durch die Verschiedenheit in der Art der Infection, worauf wir im Folgenden zurückkommen wollen.

Was nun den Sitz dieser secundären Bubonen betrifft, so entspricht derselbe, wie natürlich, den normalerweise vorkommenden Lymphdrüsen und -Knoten, und erst in Folge der reichlichen Ausbildung dieser secundären Bubonen wird die Pest zur classischen Polyadenitis. Nicht nur die oft so zahlreichen primären Bubonen zweiter Ordnung erzeugen dieses Bild, sondern vor Allem die an ganz entfernter Stelle und oft gerade auf der entgegengesetzten Körperseite in kürzester Zeit sich entwickelnden secundären Bubonen tragen wesentlich hiezu bei.

Schon bei Besprechung der primären Bubonen sind jene Lymphdrüsengruppen aufgezählt worden, die der Regel nach in Form von primären Bubonen zweiter Ordnung als Ausdruck der unmittelbaren Fortleitung der Infection vom primären Bubo aus verändert erscheinen, und es erübrigt noch, die in ihrer

Digitized by Google

Betheiligung als secundäre Bubonen wichtigen Lymphdrüsen und -Knoten anzuführen. Es soll hier auch auf die Wichtigkeit in der Erkenntniss dieser secundär oder metastatisch entstandenen Bubonen hingewiesen werden, weil sie es oft dem Kliniker unmöglich machen, den echten primären Bubo zu erkennen, wenn sie ziemlich gross sind und die Untersuchung erst in einem späteren Krankheitsstadium möglich ist. Das sind eben Fälle, wo nur die Nekropsie im Stande ist, den Weg der Infection aufzudecken, was wir in Bombay zu wiederholten Malen erlebten.

In ausgesprochenen Fällen finden sich zunächst sämmtliche dem tastenden Finger zugängliche Lymphdrüsengruppen angeschwollen, also vor Allem, um nur die grössten zu nennen, die inguinalen und axillaren Lymphdrüsengruppen und diejenigen an beiden Seiten des Halses. Was die ersteren beiden betrifft, so ist das Binde- und Fettgewebe ihrer Umgebung gar nicht selten stärker durchfeuchtet, ja sogar ödematös durchtränkt, und, wenn der Fall durch zahlreiche Hämorrhagien überhaupt ausgezeichnet ist, können sich hier auch einzelne kleinere vorfinden.

Nach dem anatomischen und histologischen Befunde ist ferner sicherlich auch ein Theil der vergrösserten Lymphdrüsen der Cubita und Poplitea zu den secundären Bubonen zu zählen, besonders dann, wenn sich nicht in der entsprechenden Axillar- oder Inguinalgegend der primäre Bubo findet.

Viel complicirter liegen die Verhältnisse bei den Lymphdrüsen des Halses, insbesondere bei den submaxillaren und oberen cervicalen. Zunächst muss betont werden, dass die verschiedenen Gruppen der Halsdrüsen in jedem Pestfalle, der reichliche Pestbacillen, sei es intra vitam oder in der Leiche, im Blute nachweisen liess, starke Schwellung, Hyperämie oder auch die charakteristische gelbrothe Fleckung und Sprenkelung zeigten, also nach dem anatomisch-histologischen Befunde zweifellos secundär-metastatisch vom Blute aus inficirt wurden.

Neben den genannten Veränderungen fanden wir aber auch häufig solche, die vermöge ihrer Ausbreitungsweise und Intensität nicht zum Bilde des rein secundären Bubo passten, wie zahlreiche Hämorrhagien, reichliches Ödem der Umgebung und hämorrhagische Infiltration der nicht besonders vergrösserten Lymphdrüsen neben Eiterung. Durch unsere bacteriologisch-histologischen Untersuchungen konnten wir nun jedesmal feststellen, dass es sich um Secundärinfectionen dieser Lymphdrüsen durch Streptococcen oder Diplococcen handelte, die entweder local geblieben war oder zur secundären Allgemeininfection durch die genannten pathogenen Mikroorganismen geführt hatte. Dazu konnten wir regelmässig als Einbruchstelle die ulcerirten, diphtheritisch zerfallenen oder hochgradig geschwollenen Tonsillen oder Balgfollikel des Zungengrundes constatiren, worauf wir in einem anderen Capitel ausführlich zurückkommen werden.

Solch' schwere Veränderungen im Bereiche der Halslymphdrüsen, die auf den ersten Blick einen primären Halsbubo vortäuschen könnten, sahen wir in Fällen, wo sich sowohl typische primäre axillare wie inguinale Bubonen vorfanden, und zwar unter den 44 acut verlaufenen Fällen 19mal, d. i. in 43·2%. Es kann nach dem fast in jedem Falle erhobenen anatomisch-histologischen Befunde keinem Zweifel unterliegen, dass die Erreger der Secundärinfection in die schon früher durch den Pestbacillus veränderten Lymphknoten und -Drüsen eingedrungen sind.

Auch die vorderen und hinteren mediastinalen und intercostalen Lymphdrüsen zeigen oft die Veränderungen secundärer Bubonen, soferne sie nicht beim Bestande eines primären inguinalen oder Halsbubo, direct durch den Lymphstrom inficirt, die letzten Glieder der Kette der primären Bubonen zweiter Ordnung bilden. Auch die Lymphoglandulae pulmonales, bronchiales und tracheales zeigen nicht selten das reine Bild secundärer Bubonen, in anderen Fällen wieder kommt deren Schwellung auf Rechnung der Lymphinfection auf retrogradem Wege vom Halse her, oder endlich ist sie veranlasst durch eine primäre Pestpneumonie; in allen drei zur Obduction gekommenen Fällen derartiger Pneumonien fanden wir frische Pestveränderungen nach Art primärer Bubonen zweiter Ordnung in denselben. Aus dem Vorstehenden geht aber hervor, dass gerade bei den genannten Lymphdrüsengruppen so häufig die Blut- und Lymphinfection nebeneinander bestehen, so dass vielfach variirte Bilder entstehen, und dass man neben Lymphdrüsen mit stark medullar geschwollener, roth und gelb gefleckter und granulirter Rinde andere, einfach saftig-hyper-

Digitized by Google

ämische finden kann. Lässt dann im Einzelnen der makroskopische Befund keine sichere Entscheidung zu, so ist dieselbe doch der Regel nach durch das mikroskopische Bild möglich.

Eine ausdrückliche Besprechung verlangen die Lymphdrüsen der Bauchhöhle mit Berücksichtigung des Umstandes, dass man immer und immer wieder bis in die neueste Zeit geneigt war, den Magen-Darmtractus als Einbruchspforte für den Pestkeim zu bezeichnen. Deshalb haben wir mit besonderer Genauigkeit jedesmal die Lymphapparate desselben untersucht und in keinem Falle andere Veränderungen an den verschiedenen Lymphdrüsengruppen gefunden als die secundärer Bubonen. Nur ein einziger (Fall 40/XXXIII) macht hievon eine Ausnahme.

Gerade an den Lymphdrüsen der Gekröse treten die einfach entzündlichen Schwellungen der frischen secundären Bubonen in überzeugender Weise zu Tage, weil sie ihrer Lage nach nicht so leicht dem von einem primären Bubo aus inficirten und zuströmenden Lymphstrome ausgesetzt sind. Man findet an ihnen neben einfacher, gleichmässig über das Parenchym verbreiteter Hyperämie und grossem Saftreichthum auch die graurothe, medullar vorquellende Beschaffenheit, die mit der markigen Schwellung der Typhuslymphdrüsen zu vergleichen ist, und in besonders bacillenreichen und etwas protrahirten Fällen die gleichmässig lichtgelbe Färbung mit einzelnen kleinen Blutaustritten ins Parenchym. Die einzelnen Lymphdrüsen stehen gewöhnlich isolirt oder sie sind zu ganz lockeren Paqueten aneinander gefügt, indem jede schwerere Veränderung ihrer Umgebung fehlt.

Unter den 44 acut verlaufenen Fällen ergaben sich uns 26mal derartige Befunde, und zwar betrafen sie vor allem anderen die Lymphoglandulae mesentericae und mesocolicae, seltener die hepaticae, gastricae superiores und inferiores und die pancreatico-lienales. Was den oben besonders angeführten Fall betrifft, so fand sich hier eine Gruppe von drei schwer veränderten mesenterialen Lymphdrüsen, die dem untersten Ileum zugehörten und evident die Veränderungen eines primären Bubo aufwiesen; dazu ein kleines, frisch entstandenes Geschwür im Ileum.

Diese Befunde sollen bei Besprechung der pathologischen Anatomie des Darmes entsprechend gewürdigt werden, an dieser Stelle mag genügen, hervorzuheben, dass es sich in diesem Falle um eine zweifellose Autoinfection vom Darme aus handelt, erzeugt durch Verschlucken grosser Mengen pestpneumonischen Sputums.

Die Veränderungen an den in die Schleimhäute eingeschalteten Lymphknoten und -Follikeln sollen zugleich mit jenen der betreffenden Organe besprochen werden.

In einer kleinen Reihe von Fällen aber — es sind nur drei — ist es uns nicht gelungen, eine bestimmte Lymphdrüsengruppe als primären Bubo zu erkennen. Wir fanden multiple Lymphdrüsenschwellungen von der Art, wie sie sämmtlich noch in den Rahmen des Bildes der secundären Bubonen passten. An keiner Lymphdrüsengruppe waren die makroskopischen Veränderungen so hochgradige, dass es erlaubt wäre, gerade eine herauszugreifen und als primären Bubo zu bezeichnen. Aber auch histologisch konnten wir an den zur mikroskopischen Untersuchung verwendeten Lymphdrüsen nicht jene charakteristischen und schweren exsudativen Processe constatiren, welche wir sonst ausnahmslos an primären Bubonen fanden.

Unter diesen drei Fällen ist übrigens einer (44/L), bei dem wir die primäre Tonsillaraffection nicht ausschliessen können. Wie die bacteriologische und histologische Untersuchung zeigt, handelt es sich um eine Misch- oder Secundärinfection durch Streptococcen, die den Organismus in so reichlicher Weise überschwemmen, dass diese Streptococceninfection ganz, auch in Bezug auf die Todesursache, im Vordergrund steht und die Pest gleichsam verdrängt. Die stärksten makroskopischen Veränderungen zeigen die Tonsillen und die Follikel am Zungengrunde. Zweifellos geht von ihnen die Misch- oder Secundärinfection aus, auf deren Rechnung auch die besonders intensiven Veränderungen zu setzen sind. Ob aber von hier aus auch der Pest-Erreger eingedrungen ist, kann nicht entschieden werden, und in dem Sinne ist dieser Fall zu jenen ohne streng localisirten primären Bubo zu rechnen.

Digitized by Google

Bei den beiden anderen Fällen (42/XLIV, 43/XLVII) fehlt jeder Anhaltspunkt für die Invasion des Pest-Erregers, indem der primäre Bubo fehlt. Den Einwand, dass eine genauere Untersuchung einen solchen aufgedeckt hätte, können wir unter Hinweis auf unsere Sectionsprotokolle nicht leicht gelten lassen.

Einer von diesen Fällen betrifft ein schwangeres Hinduweib, das kurze Zeit vor dem Tode entbunden hatte. Dieser Umstand, vielleicht eine damit verbundene starke Blutung, kann jedesfalls die Abnahme der Widerstandskräfte des Körpers und damit den Eintritt des Todes beschleunigt haben.

Für den dritten und letzten Fall, der angeblich erst am X. Krankheitstage letal endete, fehlt jede Erklärung.

Im Allgemeinen kann es aber zu solchen Fällen ohne primären Bubo kommen, wenn der Organismus nicht jene Resistenzfähigkeit besitzt, welche bewirkt, dass die einmal eingedrungenen Krankheitserreger wenigstens einige Zeit lang in einem bestimmten Lymphdrüsenpaquet zurückgehalten werden, sondern wenn sofort entsprechend grosse Mengen von Pestbacillen ins Blut kommen. Für die Annahme einer primären Blutinfection haben wir weder einen anatomischen Anhaltspunkt, noch liefert das Thierexperiment einen solchen.

Die zahlreichen histologischen Untersuchungen an Lymphdrüsen verschiedener Gegenden und verschiedener Stadien des Processes bestätigten alle aus dem makroskopischen Befunde gemachten Annahmen und zwar in solcher Übereinstimmung, dass man leicht einen Typus aus den Einzelbefunden hervorheben kann. Es soll mit den histologischen Veränderungen primärer Bubonen begonnen werden (vergl. Tafel IX, Fig. 1 und 2). Sie sind im Grade ebenso wechselnd wie das makroskopische Bild und bestehen, kurz zusammengefasst, in der Regel in vollständiger Zerstörung des Parenchyms unter Nekrose, Hämorrhagien, Bacillen- und Leukocyteninfiltration, nebst schwerer hämorrhagisch-phlegmonöser Entzündung des umgebenden Binde- und Fettgewebes neben nie fehlender Lymphangioitis im Bereiche des primären Bubo, die vor allem anderen durch die hochgradige Erweiterung und Anpfropfung der Lymphgefässe mit Pestbacillen und Leukocyten gekennzeichnet ist.

So charakteristisch demnach auch das histologische Bild der Pest ist, so entbehrt es dennoch specifischer Veränderungen im engsten Wortsinne. Was das Lymphdrüsenparenchym betrifft, so ist von demselben wenig oder nichts mehr erhalten. Entweder sind es frisch ausgetretene Blutmassen, die sich an seiner Stelle finden, oder es ist Alles ziemlich gleichmässig von poly- oder mononucleären Leukocyten überschwemmt, die überall die Neigung zur Nekrose erkennen lassen. Meist in den centralen Drüsenantheilen finden sich ausgedehnte nekrotische Herde. Dabei kann an einzelnen Stellen noch ein oder mehrere Follikel erhalten sein. Häufig sind sie ganz isolirt, wie aus dem Gewebsverbande gerissen, ungemein zellreich und umgeben von Hämorrhagien und Nekrose.

Aber ebenso reichlich wie die hämorrhagische und die leukocytäre ist die Bacilleninfiltration. Schon bei schwacher Vergrösserung kann man die grossen, mit Hämalaun blassblau gefärbten Rasen erkennen, die in manchen Fällen die Hauptsache der Infiltration ausmachen. Man kann auf dem Durchschnitte durch kleinere Paquete die Contouren der einzelnen Lymphdrüsen häufig nur daran erkennen, dass sie von einem breiten, bandartigen Saum, der mit Hämalaun lichtblau gefärbt ist, gebildet werden. Dieser Saum besteht fast ausschliesslich aus Pestbacillen, zwischen denen noch wenige Leukocyten erhalten sind. So entsteht ein sehr wechselvolles Bild, je nachdem die Hämorrhagien, die Leukocyten- oder die Bacilleninfiltration oder die Nekrose mehr oder weniger im Vordergrunde stehen. Immer aber besteht ein wesentliches Merkmal eines primären Bubo, nämlich die vollständige oder fast vollständige Zerstörung des adenoiden Gewebes. Von der normalen Structur der Lymphdrüsen ist nichts mehr zu erkennen, weder sind die Follikel von den Sinus abzugrenzen, noch treten die Markstrahlen irgendwie deutlich zu Tage. Häufig sieht man einzelne auch grössere Antheile des Parenchyms ganz dicht und ziemlich gleichmässig von Leukocyten infiltrirt, wodurch ebenfalls die Abgrenzung der einzelnen Bestandtheile einer solchen Lymphdrüse unmöglich wird. Diese Leukocyten sind zumeist polynucleärer Form, und so entsteht vielfach das Bild ausgesprochener eitriger Infiltration; es sei hier hervorgehoben, dass der Pestbacillus demnach im Stande ist, echte Eiterung zu erzeugen.

Digitized by Google

Diese Infiltration zeigt aber dort, wo sie am reichlichsten ist, alsbald die Zeichen des Zerfalles. Dieselben sind verschiedener Form. Sehr häufig findet sich ein Körnchenzerfall der Kerne (Karyorrhexis), sowohl der Leukocyten wie des infiltrirten adenoiden Gewebes, der so hochgradig sein kann, wie man dies ganz charakteristisch bei Rotz zu sehen gewöhnt ist, nur sind die Körnchen im allgemeinen kleiner. Dieser Kerndetritus bedeckt oft weite Strecken, der Zellleib ist dabei oft ganz zerfallen und verschwunden, oder man sieht rundliche oder schollige, sehr blass mit Eosin färbbare Massen, die den zu Grunde gegangenen Zellen entsprechen. Bei einer anderen Form der Nekrose bleiben die Contouren der Zellen mehr oder weniger deutlich erhalten, diese selbst sind ebenfalls sehr blass mit Eosin gefärbt und die Kerne ganz verschwunden oder nur schattenhaft nachweisbar, oder es nehmen die noch erhaltenen Zellleiber eine diffuse blassblaue Färbung mit Hämalaun an, indem der Kern verschwindet und sein gelöstes Chromatin sich ziemlich gleichmässig über den Zellleib verbreitet (Karyolysis).

Diese verschiedenen Formen der Nekrose finden sich nun in wechselndem Verhältnisse nebeneinander, und zwar am reichlichsten in den centralen Partien der einzelnen Lymphdrüsen, während der Regel nach in der Peripherie Hämorrhagien, Bacillen- und Leukocyteninfiltration vorherrschen. Erstere sind zweifellos als die ältesten Herde der Infection anzusehen, sie sind auf die Thätigkeit der hier ursprünglich zu massenhafter Vermehrung gelangten Pestbacillen zurückzuführen. Dieselben sind aber im Bereiche dieser nekrotischen Antheile meist nur schwer nachweisbar, weil sie Degenerationsformen angenommen haben, die nicht mehr leicht färbbar sind, worauf wir bei Besprechung des Verhaltens der Pestbacillen im Gewebe noch zurückkommen wollen. Immer aber sind diese nekrotischen Herde von bald mehr, bald weniger zahlreichen polynucleären Leukocyten, die auch wiederum am reichlichsten in der Peripherie zu suchen sind, durchsetzt. Es wird daher verständlich, dass zumeist Nekrose von Eiterung nicht zu trennen ist. Dies lehrt auch die Untersuchung frischen Pesteiters, in dem regelmässig neben polynucleären Leukocyten zahlreiche fettig degenerirte Zellen nebst Zell- und Kerntrümmern zu finden sind.

Eine besondere Besprechung verdienen die Veränderungen an den Blutcapillaren und -gefässen, weil sie Eigenthümlichkeiten zeigen, die man in solchem Grade und in solcher Häufigkeit bei keinem anderen Processe wie bei der Pest antrifft und die demgemäss als für dieselbe geradezu charakteristisch bezeichnet werden müssen. Sie bestehen in nekrosirenden Vorgängen der Gefässwand und in einem höchst eigenartigen Gerinnungsprocess von Blutbestandtheilen, vielleicht auch der Intercellularflüssigkeit der Gewebe. Gleich hier sei hervorgehoben, dass sich genannte Veränderungen immer dort finden, wo die Pestbacillen besonders reichlich nachweisbar sind wo unter dem Zerstörungsprocess nichts mehr vom Gewebe übrig geblieben ist, als die resistenteren Gefässe. Dieselben sind meist erweitert und ihre Wand etwas verdickt, seltener gleichmässig homogen, meist in homogen glänzende Balken oder auch Fasern umgewandelt und stark mit Eosin gefärbt. Im Lumen eines solchen Gefässes findet sich nun ein ganz ähnliches Balkenwerk, das sich manchmal auch in etwas feinere Fäden auflöst oder in unregelmässige Klumpen und Bröckel übergeht. Solche Gerinsel füllen entweder das Lumen ganz aus, dasselbe verstopfend, oder sie legen sich nur in eigenartiger Weise an die Gefässwand an, so dass dessen Centrum frei bleibt.

Man kann nachweisen, dass vielfach das die Gefässwand durchsetzende Balkenwerk mit dem sich im Lumen befindlichen zusammenhängt. Während diese balken- oder fädenartigen Gerinsel bei Capillaren oder Präcapillaren meist ziemlich schmal oder zart sind, nehmen sie an Breite mit der Grösse des Gefässes zu und stellen dann oft ein schön entwickeltes Balkenwerk vor, das grosse Ähnlichkeit mit der Coagulationsnekrose in der Epithelschicht diphtheritisch entzündeter Schleimhäute besitzt. Dasselbe schliesst im Gefässlumen zwischen sich spärliche rothe und weisse Blutzellen ein oder einzelne abgestossene Endothelzellen. Dieselben können aber auch entweder in Form und Lage erhalten oder zum Theile verschwunden oder abgestossen sein.

Auch im Bereiche der Wand kleinerer Gefässe finden sich noch Zellkerne erhalten und gut tingirbar. Aber nicht nur im Lumen und in der Wand der Gefässe finden sich diese wie geronnen aussehenden balkigen Massen, sie breiten sich auch häufig, gleichmässig nach allen Richtungen hin, in der Umgebung

Digitized by Google

des Gefässes aus. Dasselbe sieht dann wie umgeben von einem bald breiten, bald schmäleren Kranze von Balken aus, welche peripherwärts immer schmäler werden, aber dieselbe homogen glänzende Beschaffenheit und dieselbe starke Färbbarkeit mit Eosin besitzen. Es macht oft den Eindruck, als habe sich vom Gefässlumen aus ein Strom durch die Wand hindurch ergossen, der dann zur Gerinnung gekommen wäre. Meist findet sich in der Umgebung eines von solchen Gerinseln umgebenen Gefässes oder zwischen dem Balkenwerke besonders reichlicher Kerndetritus, hervorgegangen aus den Kernen der zerfallenen Leukocyten (vergl. Tafel XI, Fig. 2).

Aber nicht nur um Gefässe angeordnet findet sich dieses eigenartige Balkenwerk, sondern auch unabhängig von diesen mitten in infiltrirtem, im Zugrundegehen begriffenen Parenchym. Zweifellos handelt es sich hier um eine Art der Gerinnung oder der Nekrose, die unter dem Einflusse der schweren, von den Pestbacillen ausgehenden und diffundirbaren Giftstoffe entsteht. Denn man findet sie, wie schon hervorgehoben wurde, immer nur dort, wo enorme Mengen von Pestbacillen das Parenchym zerstört haben und gleichsam in geschlossenen Schwärmen auf die noch übrig gebliebenen Gefässe von allen Seiten her eindringen. Im Lumen solcher Gefässe haben wir immer nur verhältnissmässig wenige Pestbacillen gefunden und immer entsprechend der Reichlichkeit der im speciellen Falle überhaupt im Blute vorhandenen Pestbacillen.

Zum Zustandekommen dieser eigenthümlichen Veränderungen scheint aber nicht nur die Anzahl der Pestbacillen, sondern auch, wie ja natürlich, ein gewisses Maass von Zeit nothwendig zu sein, Bedingungen, die gewöhnlich bei einem primären Bubo zutreffen. Sicherlich spielt auch die Virulenz eine Rolle.

Es fragt sich nun, welcher Natur dies eigenthümliche Balkenwerk geronnener Massen ist. Weder nach seiner Form, noch nach seinem negativen Verhalten gegenüber der Weigert'schen Fibrinfärbungsmethode ist es als gewöhnliches Fibrin anzusehen, obwohl es manchmal auch aus feineren Fäden besteht. Vielmehr muss man es nach allen unseren Untersuchungen als das Product einer eigenthümlichen Gerinnung oder Coagulation betrachten, die unter der Wirkung des Pestgiftes im Blute der Gefässe oder in ihrer Umgebung entsteht. Dafür spricht unbedingt sowohl die Anordnung wie die Form des geronnenen Balkenwerkes.

Als weiterer Beweis für die Richtigkeit dieser Annahme sind die analogen Veränderungen zu betrachten, die wir im Bereich der Alveolarsepten bei Pestpneumonie, in besonders bacillenreichen Milzen und in den Glomeruli der Pestniere nachweisen konnten und welche an anderen Stellen beschrieben werden sollen. Immer zeigt dabei aber auch die Gefässwand selbst, sei es ganz oder theilweise, die Veränderungen ausgesprochener Coagulationsnekrose. Welche Bestandtheile des Blutes es jedoch sind, die derartige Gerinnungsproducte liefern, soll an dieser Stelle nicht entschieden werden. Jedesfalls stellen dieselben eine Art der Weigert'schen Coagulationsnekrose vor, wie sie in ähnlicher Weise entwickelt sich bei keinem derzeit bekannten Process vorfindet. Wir behalten uns vor, auf das Wesen derselben bei der Pest weiterhin zurückzukommen.

Ein weiteres, wesentlich charakteristisches Merkmal für die primären Bubonen ist die Ausbreitung des exsudativ-infiltrirenden Entzündungsprocesses in die Umgebung der Lymphdrüsen, weit über die Grenzen derselben hinaus. Dieses Merkmal wurde auch schon als makroskopisch für primäre Bubonen sehr charakteristisch hervorgehoben. Die zahlreichen Hämorrhagien, die enormen Massen von Bacillen und die reichlichen Leukocyten, die das eigentliche Lymphdrüsenparenchym durchsetzen und zerstören, durchbrechen schliesslich die fibröse Kapsel der Lymphdrüse und ergiessen sich auf weite Strecken in das periglanduläre Gewebe, dort dasselbe bunte Bild erzeugend. Die fibröse Kapsel wird dadurch gleichsam zerfasert und die einzelnen auseinandergerissenen Bündel erscheinen aufgequollen, häufig homogen, oder sie sind überhaupt zu Grunde gegangen, so dass zwischen der ursprünglichen Lymphdrüse und ihrer schwer veränderten Umgebung keine Grenze mehr zu ziehen ist.

Im Allgemeinen hat dieses das periglanduläre Binde- und Fettgewebe durchsetzende Infiltrat oder Exsudat das Aussehen einer schweren Phlegmone. Die Leukocyten haben zumeist die polynucleäre Form, sie besitzen oft zahlreiche kleine Kerne und zeigen überall, mehr oder weniger hochgradig, Zerfall

Digitized by Google

der Kerne in zahlreiche feine, immer verschieden grosse Körnchen, so dass ebenso wie im Lymphdrüsenparenchym oft weite Strecken nur von Kerndetritus bedeckt sind. Dazu kommt noch ein sehr reichliches Ödem, das im gehärteten Präparate entweder fein granulirte oder ganz homogene, immer mit Eosin blassrosa gefärbte Massen bildet.

Geradeso wie innerhalb der zerstörten Lymphdrüse das Fehlen oder wenigstens die Spärlichkeit des Fibrins auffällt, so konnten wir dieselbe Eigenthümlichkeit des Processes auch im umgebenden Gewebe an zahllosen nach der Weigert'schen Fibrinfärbungsmethode behandelten Präparaten constatiren, wo immer das Fibrin ganz unverhältnissmässig spärlich auffindbar war oder ganz fehlte. Dagegen zeigten auch hier die kleineren Blutgefässe und Capillaren, entsprechend dem enormen Bacillenreichthum, die typischen Veränderungen ihrer Wand und die eigenthümlichen Gerinsel in ihrem Lumen und ihrer Umgebung. Es macht den Eindruck, als ob diese merkwürdigen Erscheinungen einerseits und das fast vollständige Fehlen gewöhnlichen Fibrins andererseits miteinander in ursächlichem Zusammenhange stünden, als ob diese eigenthümliche Coagulation im Bereich der schwer geschädigten Capillaren und Blutgefässe einer reichlichen Bildung von gewöhnlichem Fibrin hinderlich wäre. Gleich hier sei bemerkt, dass ähnliche Verhältnisse auch bei den Pestpneumonien anzutreffen sind, wo dieselbe Coagulation mit Nekrose der Alveolarwände bei auffälliger Armuth an nachweisbarem Fibrin ein ganz eigenartiges Bild hervorrufen.

Während also häufig alle Zeichen einer das Gewebe zerstörenden Phlegmone ausgebildet sind, findet man in anderen Fällen vor Allem eine enorme Überschwemmung des Binde- und Fettgewebes durch Pestbacillen, ohne dass reichliche Hämorrhagien oder Infiltrate gleichzeitig vorhanden wären. Die Pestbacillen drängen sich hier in breiten Rasen oder kleineren Schwärmen zwischen die Bündel des Bindegewebes ein, infiltriren vollständig das Fettgewebe und sind dann sehr häufig wie in Ödemflüssigkeit suspendirt, so dass es aussieht, wie wenn sie zugleich mit der von den Lymphdrüsen aus sich ergiessenden Ödemflüssigkeit gleichsam ins Gewebe eingeschwemmt worden wären. Das Fehlen aller intensiven Veränderungen spricht dafür, dass dies agonal oder wenigstens kürzere Zeit ante mortem eingetreten sein muss.

Ein weiteres ganz charakteristisches Zeichen für einen primären Bubo sind ferner die zahlreichen erweiterten Lymphgefässe, die sich in der Umgebung der zerstörten Lymphdrüsen regelmässig vorfinden. Sie sind nicht nur charakteristisch für den eigentlichen primären Bubo, sondern auch — der Natur der Sache nach — für die »primären Bubonen zweiter Ordnung«. Solche Lymphgefässe zeichnen sich durch geradezu enorme Erweiterung aus, die durch ihren überreichen Inhalt bedingt ist. Derselbe besteht vorwiegend aus dichtgedrängten, zusammenhängenden Pestbacillenmassen, denen verhältnissmässig spärliche weisse oder rothe Blutzellen beigemengt sind. Häufig erscheinen sie daher wie mit einer Reincultur von Pestbacillen injicirt und solche Präparate sind vorzüglich dazu geeignet, um ein Bild von dem Ein- und Austritt der Lymphe, respective des an deren Stelle getretenen geformten Giftes zu verschaffen. Daneben sieht man zweifellose Lymphgefässe, die zum grössten Theile mit Blut, zum geringeren mit Bacillen erfüllt sind, oder manche endlich sind mit polynucleären Leukocyten oder zerfallenen Kernen vollgepfropft.

Entsprechend der starken Erweiterung des Lumens ist die Gefässwand oft sehr verdünnt, jedoch sind schwere Veränderungen derselben im Ganzen selten. Man findet sie durchsetzt von Bacillen und Leukocyten oder auch nekrotisch, indem sich die Kerne der zelligen Wandelemente nicht mehr färben oder in feine Körnchen zerfallen sind und die Zellleiber in körnige, blaugefärbte, detritusähnliche Massen zerfallen sind. Nie aber findet man an den Lymphgefässen jene eigenartigen Veränderungen, die im Lumen, in der Wand und der Umgebung der Blutgefässe beschrieben wurden, ein neuerlicher Beweis, dass dieselben auf Coagulationsvorgänge im Blute selbst zurückzuführen sind, die durch die Gifte der in enormen Massen auf die Blutgefässe eindringenden Pestbacillen unter schwerer Schädigung der Gefässwand entstehen.

Digitized by Google

Diese so auffallenden Verschiedenheiten der Veränderungen im Bereiche der Blut- und Lymphgefässe sind vielleicht auf die chemischen Unterschiede zwischen Blut und Lymphe überhaupt zurückzuführen.

Die genannten Veränderungen an den Lymphgefässen finden sich nun sowohl an den Vasa afferentia, wie an den Vasa efferentia. Erstere markiren, da sie fast immer noch in ihrer Form erhalten sind, wenn auch das periglanduläre Gewebe ganz dicht und gleichmässig von Blut, Bacillen und Exsudat durchsetzt ist und die vollständig zu Grunde gegangene Lymphdrüse sich nicht mehr nach aussen begrenzt, ihrer anatomischen Lage nach die unmittelbare Peripherie der einzelnen Lymphdrüsen.

Ebenso auffallend sind sehr häufig die Bilder am Hilus einer solchen Lymphdrüse, indem hier der Terminalsinus und die zahlreichen Vasa efferentia wie mit Bacillenmassen ausgegossen erscheinen. Sie geben schon deswegen ein sehr markantes Bild, weil sich erstere nach einfacher Färbung mit Hämatoxylin oder Hämalaun schön lichtblau färben.

Besonders deutlich treten diese Verhältnisse an den primären Bubonen zweiter Ordnung zu Tage. Entsprechend dem makroskopischen Befunde, dass von dem Zerstörungscentrum aus, das der primäre Bubo bildet, die In- und Extensität des Processes an den regionär benachbarten Lymphdrüsen immer mehr und mehr abnimmt, besonders was das periglanduläre Gewebe betrifft, erscheinen hier auch die mikroskopischen Veränderungen an den Lymphgefässen, Sinus und am Lymphdrüsenparenchym im Ganzen in ganz klarem Lichte. Man kann zunächst an Schnitten, die in geeigneter Weise, entsprechend der Längsachse der Lymphdrüse geführt sind, nachweisen, wie der innerhalb der natürlichen Lymphwege vorrückende Bacillenstrom eine Lymphdrüse einer solchen Bubonenkette nach der anderen inficirt hat.

Mächtig erweiterte, mit Bacillen vollgepfropfte und in einzelne Zweige zerfallende Lymphgefässe an einem Pole oder an der Convexität der Lymphdrüse (Vasa afferentia) zeigen den Eintritt des Giftes in die Lymphdrüse an, der schon eingangs erwähnte breite, charakteristisch blau gefärbte Rindensaum, der sich nach aussen wenigstens an vielen primären Bubonen zweiter Ordnung scharf begrenzt, deutet auf die allgemein erfolgte Ausbreitung der Bacillen in den Randsinus. Dabei sind aber zumeist noch Follikel und Markstrahlen erhalten, wenn sie auch schmal und klein erscheinen. Sie sind nun weiterhin gegen das Mark der Lymphdrüse geradezu umspült von einem breiten Strom von Pestbacillen, der sich in den mächtigen Sinus ausbreitet.

Dasselbe Bild zeigt sich am Hilus, wo ebenfalls der Terminalsinus und die Vasa efferentia die gleichen Veränderungen zeigen. Letztere lassen sich häufig als Vasa afferentia bis zur nächstgelegenen Lymphdrüse verfolgen, die wiederum dasselbe Bild bietet. Dabei sehen wir im periglandulären Gewebe wiederum sehr reichliche entweder fein granulirte oder ganz homogen aussehende Ödemflüssigkeit, die Hämorrhagien stehen aber mehr isolirt und die Leukocyteninfiltrate sind weniger gleichmässig.

Diese Befunde entsprechen vollständig der Eigenthümlichkeit des ganzen Processes, gerade in jener Lymphdrüsengruppe, wo der Krankheitserreger zuerst eingedrungen ist und die meiste Zeit zur Entfaltung seiner deletären Wirkungen zur Verfügung hatte, die schwersten nekrosirenden und hämorrhagischen Veränderungen zu erzeugen. Daher stellen sich auch die Befunde an den primären Bubonen zweiter Ordnung zumeist nur als solche dar, wie sie den Veränderungen ganz frischer und rapid erfolgter, aber massenhafter Bacilleninvasion hervorgehen.

Vor allem anderen erscheint ein Befund im Bereiche der von den Bacillenmassen erfüllten Sinus und auch des angrenzenden adenoiden Gewebes auffallend, nämlich jener, dass es unter dieser Bacilleninfiltration zum vollständigen Schwunde der die Sinus aufbauenden zelligen Elemente gekommen ist. Es sei ausdrücklich bemerkt, dass dieselben in der histologischen Beschreibung der entsprechenden Präparate einfach zusammenfassend als »Sinuszellen« bezeichnet wurden, und zwar deshalb, weil sich oft nicht entscheiden liess, ob die einzelne Zelle mehr dem Reticulum angehöre oder als Endothelzelle aufzufassen sei.

In diesen Bacillenmassen eingeschlossen finden sich nur verhältnissmässig spärliche Leukocyten, freie Kerne oder Kerntrümmer. Auch das Bindegewebe des Trabekularsystems ist entweder ganz verschwunden oder auch in homogene Balkenzüge umgewandelt. Dazwischen finden sich überall bald kleinere bald

Digitized by Google

grössere Hämorrhagien, die aber nie ein solches Maass annehmen, dass die im Vordergrunde stehende Bacilleninfiltration in den Hintergrund gedrängt würde. Die letztere kann sich nun über das ganze oder fast ganze Parenchym verbreiten, es verschwinden Follikel und Markstrahlen in derselben fast spurlosen Weise, so dass schliesslich die Lymphdrüse als Ganzes nichts mehr anderes vorstellt als einen mit Pestbacillen erfüllten Sack.

Überall zeigen die Gefässe und Capillaren die eigenartigen Gerinnungen in ihrem Lumen und ihrer Umgebung und die erhaltenen Leukocyten zeigen vorwiegend die polynucleäre Form. Sind aber nur die Sinus von solcher rapid erfolgten Bacterieninvasion betroffen, so zeigen die Knötchen und Markstrahlen des adenoiden Gewebes eine hochgradige capillare Hyperämie. Zugleich sind sie ausserordentlich zellreich, besonders an polynucleären Leukocyten, die sich auch zahlreich in den sogenannten Keimcentren nachweisen lassen. Vielfach kann man das gleichsam in geschlossenen Colonnen erfolgende Vorrücken der Bacillenmasen in die Sinus auf den Schnitten verfolgen. Dabei erkennt man schwere degenerative Veränderungen an den Zellen der Sinus. Man findet hier sehr grosse, stark gebläht aussehende Zellleiber mit grossem, runden oder ovalen Kern, die ganz epithelähnlich aussehen. Der Kern ist sehr blass gefärbt und lässt ein complicirtes Kerngerüst erkennen und das Protoplasma zeigt vielfach ein granulirtes Aussehen oder deutliche kleine Fetttröpfchen. Ohne Zweifel ist es gerade diese Form der Sinuszellen (Endothelien), die zunächst Veränderungen zeigt und zuerst dem Untergange verfallen ist. Verhältnismässig lange halten die Massen des adenoiden Gewebes Stand, erst wenn das Gewebe der Sinus vollständig zu Grunde gegangen ist, setzt sich der Zerfallsprocess auf jene fort.

So ist auch der Grad, den die Veränderungen der primären Bubonen zweiter Ordnung mikroskopisch zeigen, ein ungemein wechselnder, er hängt von der Masse der Bacillen, von der Raschheit der Invasion und von der Zeit ab, die für ihre weitere Vermehrung gegeben ist. Gerade in letztem Punkte liegt ein wesentlicher Unterschied gegenüber dem primären Bubo erster Ordnung.

Die so hochgradigen und ausgebreiteten Veränderungen, die beim primären Bubo sich im Lymphdrüsenparenchym und dessen Umgebung finden, haben ihre Erklärung in dem Plus an Zeit, das den einmal eingeführten Krankheitserregern nicht nur zu ihrer zerstörenden Wirkung zur Verfügung stand, sondern auch zu ihrer ganz enormen Vermehrung. Es macht den Eindruck, als ob gerade in dieser ein besonders störender Einfluss auf die Gewebe begründet sei, sei es, dass dadurch der verbrauchte Giftstoff immer sofort nachgeschafft wird, sei es, dass gerade durch diese Vermehrung besonders giftige Stoffwechselproducte in reichlicher Menge erzeugt werden, durch welche die so schweren Veränderungen eines primären Bubo erster Ordnung veranlasst werden. Jedesfalls ist im Allgemeinen Zeit und zerstörende Wirkung der Pestbacillen bei den primären Bubonen zweiter Ordnung vielmehr beschränkt als die Masse der Pestbacillen an und für sich.

So ist, Alles zusammengefasst, der Unterschied zwischen den wechselnden Veränderungen der verschiedenen primären Buhonen nur ein gradueller und gewiss spielen hier auch in den einzelnen Fällen die Grade der Virulenz der Bacillen und der Widerstandsfähigkeit der Gewebe eine Rolle.

Ein wesentlich anderes Bild zeigen histologisch die secundären Bubonen. Bei diesen herrscht eine gleichmässig über das ganze Parenchym verbreitete Hyperämie vor; zugleich ist immer die fibröse Kapsel der Lymphdrüsen vollkommen erhalten und die Sinus ganz auffallend verbreitert. In fast allen Fällen finden sich im Blute der erweiterten Capillaren und Gefässe bald mehr, bald weniger reichlichere Pestbacillen. Nicht nur das reiche Gefässnetz des adenoiden Gewebes (Follikel und Markstrahlen) zeigt die hochgradige Hyperämie, auch die zahlreichen Gefässchen, die von den Trabekeln aus die Sinus durchziehen.

Was zunächst die ganz auffallende Verbreiterung der Sinus betrifft, so ist dieselbe, abgesehen von der Dilatation der Gefässe, vor Allem durch beträchtliches Aufquellen der Sinuszellen, verbunden mit einer Art von Desquamation bedingt. Diese Zellen gleichen grossen Epithelien mit central gelagertem, ebenfalls grossen, blass, oft bläschenähnlich gefärbten Kern.

Ihr Protoplasma sieht manchmal glasig, manchmal granulirt aus oder es enthält Fetttröpfchen als Zeichen beginnender fettiger Degeneration. An einzelnen dieser Zellen lassen sich deutliche Ausläufer nach-

Digitized by Google

weisen. Ob sie daher nur den Endothelzellen oder nicht vielleicht auch den Reticulumzellen der Sinus entsprechen, soll hier nicht entschieden werden.

Ausser diesen Elementen finden sich in den Sinus oft zahlreiche polynucleäre Leukocyten und rothe Blutkörperchen, häufig um Gefässe angeordnet, oder kleinere Hämorrhagien. Manchmal sind aber auch diese Sinus ganz überschwemmt von Blut oder es finden sich in ihnen kleine nekrotische Herde mit reichlichem Körnchenzerfalle der Zellkerne in ihrer Umgebung.

Auch die Endothelien der Capillaren und Gefässe zeigen häufig, besonders in Fällen grossen Bacillenreichthums im Blute, eine auffallende Anschwellung ihrer Form und ihrer Kerne, ganz ähnlich wie die Sinuszellen. Innerhalb derselben findet man auch gar nicht selten Pestbacillen.

Das im Vorstehenden geschilderte Bild findet sich nun immer wieder bei jenen secundären Bubonen, die auch makroskopisch keine besonderen intensiven Veränderungen zeigten, weil die allgemeine Blutinfection durch den Pesterreger zu kurze Zeit bestanden hatte. In solch typischen Fällen kann man nun, wie einsichtlich, leicht die Differentialdiagnose zwischen secundären und primären Bubonen irgend welcher Form stellen, wenn man den anatomischen Weg der Infection berücksichtigt. Dazu kommt noch als wesentliches Merkmal, dass in einem solchen Stadium die so charakteristischen Veränderungen an den Lymphgefässen der Umgebung immer fehlen. Wenn allerdings der Tod unter der erfolgten allgemeinen Blutinfection nicht in ganz kurzer Zeit (am nächsten Tage) erfolgt, dann kann es auch in den vom Blute aus inficirten secundären Bubonen zu Veränderungen kommen, die makro- und mikroskopisch sich kaum von denen primärer Bubonen unterscheiden. Denn es geht dann in denselben der gleiche Zerstörungsprocess vor sich, der sich auch in den Randsinus findet und sich von hier aus über die Grenzen der fibrösen Kapsel hinaus fortpflanzt. Dementsprechend können auch die Lymphgefässe ganz die primären Bubonen entsprechenden Veränderungen zeigen. Letzteres gehört jedoch entschieden zu den Ausnahmen, wenn man auch sehr bacillenreiche secundäre Bubonen antrifft.

Auch an den secundären Bubonen kann man die Beobachtung machen, dass das adenoide Gewebe von den Pestbacilllen viel weniger intensiv angegriffen wird als das aus Endothelien und einem zarten Reticulum bestehende Gewebe der Sinus. Daher beginnt auch bei ganz zweifellos metastatisch, auf dem Wege der Blutbahn inficirten Lymphdrüsen der Zerstörungsprocess in den Sinus. Ob nun die sicherlich auch aus dem reichen Geflechte von Capillaren in den Follikeln und Markstrahlen ausgetretenen Pestbacillen daselbst von der Zellthätigkeit unschädlich gemacht werden oder ob sie nicht vielleicht von da sofort in die Sinus befördert werden, deren zellige Elemente vielleicht viel weniger widerstandsfähig sind als die Zellen des adenoiden Gewebes, kann nicht ganz sicher entschieden werden.

Bevor wir nun im Speciellen auf unsere Bacterienbefunde in Schnittpräparaten eingehen wollen, erscheint es geboten, unsere Erfahrungen bei den von uns geübten Methoden in Bezug auf die Färbbarkeit der Pestbacillen in Kürze anzuführen und gleichzeitig gewisse dem Pestbacillus im Allgemeinen zukommende morphologische Eigenschaften zu besprechen.

Wie schon in der Einleitung zu diesem Theile des Berichtes bemerkt wurde, verwendeten wir zur Färbung der Pestbacillen in den Schnittpräparaten vorzugsweise Boraxmethylenblau oder polychromes Methylenblau nach Unna. Mit beiden Farben ist der Pestbacillus in den durch eine Mischung von Müller'scher Flüssigkeit und 10% Formol fixirten Präparaten leicht darstellbar. Nur färbt er sich im Allgemeinen schwach, und zwar um so schwächer, je deutlicher Degenerationszeichen zu erkennen sind.

Bei den zahlreichen Misch- oder Secundärinfectionen, die wir zu untersuchen Gelegenheit hatten, trat diese schwache Färbbarkeit des Pestbacillus gegenüber den starkgefärbten Strepto- oder Diplococcen, die sich vielfach mit Pestbacillen untermengt vorfanden, besonders deutlich zu Tage. Auf Grund der zahlreichen Versuche ferner, die wir in Hinsicht auf Färbbarkeit des Pestbacillus nach der Weigert'schen Modification der Gram'schen Methode anstellten, müssen wir behaupten, dass sich derselbe bei exacter Ausführung der Methode prompt entfärbt. Jedoch hängt, wie ja allgemein bekannt, gerade bei dieser Methode sehr viel von dem Grade der Entfärbung durch das Anilinöl ab. Führt man dieselbe nur unvollständig durch, so sieht man häufig die Pestbacillen blau-violett oder purpurroth gefärbt oder es tritt manchmal eine blaue bipolare

Digitized by Google

Färbung der Bacillen zu Tage, und zwar meist nicht aller, sondern nur eines Theiles derselben, Vorkommnisse, die aber gewiss nicht im Sinne eines positiven tinctoriellen Verhaltens der Pestbacillen zu dieser Methode zu verwerthen sind.

Ganz dieselbe unvollständige Entfärbung kann man natürlicherweise dadurch erzielen, dass man — wie man dies gewöhnlich zur färberischen Darstellung des Fibrins nach Weigert thut — das Anilinöl mit Xylol in irgend einem Verhältnisse mischt.

Aus alldem geht hervor, dass sich der Pestbacillus der Weigert'schen Bacterienfärbung gegenüber ähnlich verhält, wie manche aus der Gruppe der Kapselbacterien. Es sei hier nur auf den Friedländer'schen Pneumoniebacillus verwiesen, der sich besonders nach Conservirung in Müller'scher Flüssigkeit bei der Weigert'schen Methode häufig ziemlich schwer entfärbt.

Liegen Pestbacillen in grossen zusammenhängenden Massen bei einander, so färben sie sich auch schon bei einfacher Hämatoxylin- oder Hämalaunfärbung der Schnitte, besonders wenn die Präparate in Müller'scher Flüssigkeit oder in der Mischung derselben mit Formol fixirt waren, was namentlich im Interesse eines raschen Überblickes von Werth ist. Sie nehmen durch die genannten einfachen Kernfärbungsmittel einen lichtblauen Farbenton an, ohne dass sich dadurch die einzelnen Bacterienleiber scharf differenziren.

Im Übrigen sei bemerkt, dass sich die Pestbacillen, wie ja selbstverständlich, auch nach anderen Methoden und mit anderen Farben mehr oder weniger leicht färben, so mit Fuchsin, Gentianaviolett und Methylenblau etc. in wässeriger oder wässerig alkoholischer Lösung mit nachfolgender Säuredifferenzirung oder mit alkalischem Methylenblau (Löffler).

Nicht nur am bequemsten und sichersten, sondern auch am schärfsten gefärbt zeigten sich die Pestbacillen nach allen unseren Versuchen bei Anwendung des polychromen Methylenblaus nach Unna. Über die Technik dieser Methode haben wir schon in der Einleitung berichtet. Sie gab uns auch bei den Präparaten der von uns obducirten Cholerafälle ganz ausgezeichnete Bilder.

In allen zur Untersuchung gelangten Fällen mit Bubonen konnten wir in denselben Pestbacillen nachweisen, und zwar zumeist in ganz enormen Massen, wie dies schon wiederholt hervorgehoben wurde. Sie stimmen in allen so zahlreich angefertigten Präparaten nicht nur unter sich in Form, Anordnung und Färbbarkeit vollkommen überein, sondern es sind auch die durch sie erzeugten histologischen Veränderungen im Allgemeinen immer dieselben. Wie aus den entsprechenden Protokollen zu entnehmen ist, konnten wir auch die Identität der in den einzelnen Fällen vorhandenen Bacillen durch die Controle der zur bacteriologischen Untersuchung angefertigten Deckglaspräparate und der angelegten Culturen feststellen.

Der Erste, der überhaupt die Pestbacillen in Schnittpräparaten nachwies, war Aoyama, und es stimmen seine Befunde im Wesentlichen mit unseren überein.

Im Gewebe stellt sich der Pestbacillus in so verschiedenen Formen dar, dass man sein morphologisches Verhalten als pleomorph bezeichnen muss. Seine Grundform ist ein kurzes und plumpes Stäbchen mit gleichmässig abgerundeten Enden und von ovalem Typus, das sich etwas blässer als die Leukocytenkerne färbt. Daneben gibt es auch, allerdings weniger häufig, etwas längere und schlankere Formen, die sich stärker färben. Seiner Anordnung nach ist der Pestbacillus ein typischer Diplobacillus. Aber es treten auch im Schnittpräparate gar nicht selten eine Anzahl solcher Bacillenpaare zu bald längeren, bald kürzeren gegliederten Fäden zusammen. Recht charakteristisch ist ferner das häufige Auftreten sogenannter »bipolarer Färbung«, die durch eine besonders starke Tinction der beiden runden Pole des Stäbchens gekennzeichnet ist.

Der Grund für seine ausgesprochene Pleomorphie liegt vor allem Anderen in dem constanten Vorkommen zahlreicher verschiedener Degenerationsformen, die man ganz besonders reichlich im Bereiche primärer Bubonen beobachten kann. Sie sind im Schnitte sowohl an ihrer Form wie an ihrer schwachen Färbbarkeit deutlich erkennbar. Je mehr die Degeneration vorgeschritten ist, um so mehr nähert sich erstere der runden Bläschenform, und so findet man Pestbacillen von regelmässig ovaler oder ovoider Gestalt, von welcher aus es alle Übergänge zu rein kugeliger Bläschenform, respective im Schnitte zur reinen kreis-

Digitized by Google

förmigen Scheibenform gibt. Meistens ist dann die Methylenblaufärbung eine ungemein schwache, so dass die einzelnen Bacillenleiber ganz schattenhaft erscheinen, oder es tritt nur an den Rändern der einzelnen eine etwas stärkere Färbung zu Tage, wodurch ganz besonders das bläschenartige oder ringförmige Aussehen zu Stande kommt.

Diese Degenerationserscheinungen betreffen nun in den primären Bubonen, wo die Pestbacillen in grossen Massen und in Form von Rasen oder Schwärmen anzutreffen sind, nie einzelne Individuen, sondern sie sind ziemlich gleichmässig über grössere Antheile der Bacilleninfiltration verbreitet, und zwar am vorgeschrittensten in den mehr centralen Antheilen eines solchen Bubo, welche der ursprünglichen Lymphdrüse entsprechen, wo also der Process am ältesten ist.

In den peripheren Antheilen, besonders im Bereiche der periglandulären Infiltration, ist in der Regel die kurze, plumpe, ovale Gestalt der Pestbacillen erhalten und hier tritt ihre stärkere Färbung deutlich hervor. Aber die Pestbacillen zeigen auch beträchtliche Grössenunterschiede, die ganz besonders an den stark ovoiden und den bläschenartigen Formen auffallen, und zwar dann, wenn sie eine blasse, jedoch gleichmässig diffuse Farbe zeigen. Man sieht dann ganz coccenähnliche Formen (die einzelnen von der Grösse eines Staphylococcus) oder stark geblähte, hefezellenähnliche Formen, die gar keine Ähnlichkeit mehr mit der Grundform des Pestbacillus haben. Ihre Lagerung in primären Bubonen, wo die Zerstörung des Gewebes eine weit vorgeschrittene ist, ist fast ausschliesslich extracellulär. Nur in der Peripherie, wo die Bacilleninfiltration eine frische ist, findet man sie innerhalb von Leukocyten eingeschlossen. Aber in primären Bubonen zweiter Ordnung, die am häufigsten die eben erfolgte Bacilleninvasion zeigen, sind es vor Allem die als Sinuszellen bezeichneten epithelähnlichen Endothelien, die häufig ganz vollgepfropft von Pestbacillen sind. Ebenso sieht man die intracelluläre Lagerung derselben, mitunter ganz ausschliesslich, in den secundären Bubonen, wo die noch spärlich aus den Blutgefässen ausgetretenen Pestbacillen sowohl von Leukocyten wie von den angeschwollenen Sinuszellen aufgenommen werden. Jedesfalls sind es vor allem Anderen Endothelien sowohl der Blut- wie der Lymphgefässe, die zuerst in den Kampf mit den Pestbacillen und ihren Giften gerathen zu einer Zeit, wo das übrige Gewebe noch kaum Spuren einer Veränderung zeigt. In solchen secundären Bubonen kann man auch nicht selten die intracelluläre Lagerung der Bacillen innerhalb der stark angeschwollenen oder desquamirten Endothelien der Capillaren nachweisen, ein Befund, der die leichte Durchgängigkeit der Capillaren für Pestbacillen beweist.

Von Wichtigkeit erscheinen die histologisch-bacteriologischen Befunde jener primären Bubonen, die in ihrem Centrum ausgedehnte Nekrose und eitrige Einschmelzung erkennen lassen. Im Allgemeinen finden sich hier nur recht spärliche Pestbacillen und zwar in stark degenerirter Form. Aber man ist eben doch regelmässig im Stande, auch bei sehr ausgebreitetem Gewebszerfalle, Pestbacillen mit Sicherheit nachzuweisen, ja sogar manchmal sehr reichlich.

Gerade für den Nachweis solcher sich schwer färbender Formen leistete uns das polychrome Methylenblau vorzügliche Dienste und wir sind überzeugt, dass uns der Nachweis bei Anwendung anderer Conservirungs- und Färbungsmethoden überhaupt nicht oder wenigstens nicht so leicht gelungen wäre.

Was also die Reichlichkeit der Pestbacillen in primären Bubonen betrifft, so kann der Satz aufgestellt werden, dass sie ausnahmslos in primären Bubonen reichlich oder sehr reichlich vorhanden sind. Nur darf man seine Untersuchung nicht auf einzelne besonders hochgradig veränderte Lymphdrüsen des eigentlichen primären Bubo beschränken, weil es vorkommen kann, dass sie eben in denselben schon zu stark degenerirt oder ganz zu Grunde gegangen sind, während sie in unmittelbar benachbarten primären Bubonen zweiter Ordnung in enorm reichlicher Menge anzutreffen sind.

Gerade dieses so massenhafte Auftreten der Pestbacillen im Gewebe ist als etwas ungemein Charakteristisches hervorzuheben, weil sich eine ähnliche Masseninfiltration der specifischen Erreger bei keiner derzeit bekannten mycotischen Erkrankung vorfindet. Es ist schon wiederholt darauf hingewiesen worden, dass die Pestbacillen dort, wo ihnen längere Zeit zur Weiterentwicklung gegeben ist, immer in grösseren Verbänden auftreten, die man am besten als Rasen oder Schwärme bezeichnen wird. Vor Allem fällt sehr häufig die ganz regelmässige Lagerung der Einzelbacillen auf, so dass es ganz den Eindruck macht, als ob

Digitized by Google

irgend ein Bindemittel zwischen den einzelnen sich befinden würde. Thatsächlich besitzen auch die Pestbacillen eine oft leicht nachweisbare Kapsel, und diese die einzelnen umgebende schleimige Hülle ist es, welche die grosse Regelmässigkeit in den Zwischenräumen zwischen den einzelnen neben einander gelagerten Individuen erzeugt. Ganz an die Eigenthümlichkeiten einer echten Zoogloea erinnert ferner die mitunter sehr ausgesprochen schleimig-fadenziehende Beschaffenheit des Saftes, den man von der Schnittfläche vieler Bubonen abstreifen kann.

Wie schon an anderer Stelle erwähnt, können sie auch in secundären Bubonen in grosser Anzahl vorhanden sein, wenn der Organismus der mit allgemeiner Bacillenüberschwemmung verbundenen Giftwirkung einige Zeit lang Widerstand hält. Man findet sie auch hier trotz der Infection vom Blutwege her nicht in den Follikeln und Markstrahlen, sondern gerade in den Sinus. Bei frisch erfolgter Infection ist die Reichlichkeit der Pestbacillen in Blutgefässen und Capillaren eine wechselnde. Man findet sie oft nur spärlich, ja vereinzelt in manchen, nicht in allen erweiterten Lumina, in anderen Fällen aber liegen in jedem erweiterten Gefässrohre ziemlich reichliche Pestbacillen, die allerdings nie das Lumen eines solchen Gefässes nach Art eines Embolus verstopfen. Hierin tritt eine gewisse Ähnlichkeit mit Milzbrand zu Tage, auf die auch noch später wiederholt hingewiesen werden wird.

Ein anderes interessantes Resultat unserer histologischen Untersuchungen bezieht sich auf die Einbruchspforte bei Mischinfectionen. Es sei gleich hier bemerkt, dass ungefähr ein Drittel der zur Obduction gekommenen Fälle keine reinen Pestinfectionen betraf, sondern sogenannte Misch- oder Secundärinfectionen durch Strepto-, Diplo- oder Staphylococcen. In keinem einzigen Falle nun konnten wir den Einbruch letztgenannter pathogener Bacterien vom primären Bubo aus nachweisen, sei es, dass diese Mischinfection gleichzeitig mit jener durch Pest oder im Anschlusse an dieselbe erfolgt wäre. Selbst in jenen Fällen, wo die Strepto- oder Diplococcen ungemein zahlreich in den Blutgefässen nachweisbar waren, konnten wir sie im primären Bubo entweder auch nur im Blute der noch erhaltenen Gefässe oder nur in geringer Zahl ausserhalb derselben auffinden, nie in solcher Reichlichkeit oder Lagerung, dass man irgend wie daran denken konnte, dass die Mischinfection vom primären Bubo aus erfolgt sei.

Hingegen konnten wir fast in jedem derartigen Falle den exacten Nachweis führen, dass die secundäre Invasion der genannten Mikroorganismen von den Lymphknoten des Rachens und Gaumens aus erfolgt ist.

In voller Übereinstimmung damit stehen die Befunde, welche uns die aus den primären Bubonen angelegten Culturen ergaben.

Was zunächst die Deckglaspräparate betrifft, so wurde schon in der Einleitung die Methode der Anfertigung in genügender Weise besprochen. Ein grosser Theil derselben wurde sogleich in Bombay fertiggestellt, ein noch grösserer, der nur einfach fixirt nach Wien mitgebracht wurde, erst daselbst gefärbt und untersucht. Auch bei den Deckglaspräparaten erwies sich uns das Methylenblau als bestes Färbungsmittel, namentlich alkalisches, ohne jede weitere Differenzirung. Ausserdem wandten wir regelmässig zur Controle die Gram'sche Färbung der Deckglaspräparate an. Ausdrücklich sei hier hervorgehoben, dass wir bei den zahllos angefertigten Präparaten immer rasche Entfärbbarkeit der Pestbacillen nach der Gram'schen Methode constatiren konnten.

Ebenso wie in den Schnittpräparaten die ganz einzig dastehende Reichlichkeit auffiel, so bieten auch die Deckglaspräparate aus primären Bubonen ungemein häufig ein geradezu frappirendes Bild, was die Masse der Pestbacillen betrifft (vergl. Tafel XIII, Fig. 1).

In den vorstehenden Protokollen finden sich zur Bezeichnung der Menge die Ausdrücke »sehr reichlich, reichlich, mässig und wenig reichlich«. Dieselben sind jedoch nicht in dem für gewöhnlich üblichen Sinne zur Bezeichnung der Menge von Bacterien in vom Menschen stammenden Exsudaten, Secreten etc. zu verstehen, da dies der Wirklichkeit nicht einmal nahe kommen würde. In der Regel geben Deckglaspräparate von bacillenreichen Fällen ein solches Bild, wie man es nach zu reichlichem Bestreichen derselben mit irgend einer künstlich angelegten Cultur zu Gesichte bekommt. Seltener sieht man Präparate aus primären

Digitized by Google

Bubonen, wo die Pestbacillen thatsächlich nur spärlich zu finden sind, nämlich bei jenen Fällen, wo es bereits zu ausgedehnter Nekrose im Bereiche der Lymphdrüsen gekommen ist. Doch zeigen dann immer noch die angelegten Culturen reichliche Colonien der Pestbacillen.

Was Grösse und Form derselben auf den Deckglaspräparaten betrifft, so entsprechen beide vollständig den Befunden in histologischen Präparaten. Häufiger und klarer tritt hier die bipolare Färbung zu Tage, sowie die zahlreichen Übergänge von der kurzen, plumpen, ovalen oder ovoiden Form zu den grossen, gebläht aussehenden und hefezellenähnlichen Formen. Daneben findet sich aber auch die reine Stäbchenform. Auch hier findet man ungemein reichliche Degenerationsformen, besonders solche, die als ringförmige bezeichnet wurden, oder solche, deren Contour sich ähnlich einem Siegelringe an einem Pole etwas stärker färbt. Aber auch hier sind im Allgemeinen die Pestbacillen schwach gefärbt.

Neben den grossen, geblähten Formen sieht man aber auch vielfach ganz ähnlich aussehende, aber viel kleinere coccenähnliche. Selbst auf den einige Monate alten, nach Wien mitgebrachten fixirten Deckgläsern konnten wir noch in vielen Fällen bei Erwärmen in Carbolfuchsin oder bei Anwendung der Pittfield'schen Methode schöne breite Kapseln nachweisen, innerhalb deren hie und da der eigentliche Bacillenleib als kleinstes starkgefärbtes Pünktchen erschien oder in seiner ovalen Form bei manchmal schöner, manchmal schlechter gefärbter Kapsel erhalten war.

Auch die Lagerung der Pestbacillen als Diplobacillen tritt auf den Deckglaspräparaten in evidenter Weise zu Tage, desgleichen findet man längere oder kürzere gegliederte Fäden oder Ketten. Aber auch ungegliederte, dickere und dünnere, bald längere, bald kürzere Fäden kommen vor, die, wie es scheint, auch als Degenerationsformen zu deuten sind und in einem folgenden Theile des Berichtes näher gewürdigt werden sollen.

Entsprechend den enormen Mengen von Pestbacillen auf dem nativen Präparate ergaben auch die angelegten Aussaaten aus den Bubonen ungemein reichliche Colonien von Pestbacillen, selbst dann, wenn ersteres nur »spärliche« Pestbacillen zeigte oder stark degenerirte Formen.

Auf näheres morphologisches oder biologisches Verhalten der Pestbacillen in der Cultur soll ebenfalls hier nicht näher eingegangen werden; eine kurze Bemerkung erfordern nur unsere culturellen Befunde aus primären Bubonen bei Mischinfectionen.

In einer Reihe von Fällen, wo das Deckglaspräparat neben zahlreichen Pestbacillen Strepto- oder Diplococcen meist in spärlicher Anzahl zeigte, ergaben die Culturen ein anderes Resultat. In denselben herrschten häufig die Coccen vor, die Pestcolonien waren in der Minderzahl oder fehlten überhaupt ganz. Solche Befunde sind, wie schon erwähnt, nicht in dem Sinne zu verwerthen, als ob die Mischinfection vom primären Bubo ausginge, und sie zeigen die unbedingte Nothwendigkeit neben der culturellen Untersuchung immer auch eine solche von Deckglaspräparaten vorzunehmen. Den eigentlichen Sachverhalt, nämlich die rein metastatische Herkunft der genannten Coccen, stellt allerdings erst die histologische Untersuchung fest.

Das Überwiegen anderer Colonien über die der Pestbacillen in den Culturen haben wir sehr häufig auch bei Aussaaten aus anderen Organen beobachtet und es soll hier nur kurz bemerkt werden, dass vor Allem das relativ langsamere Wachsthum der Pestbacillen gegenüber den anderen, das noch durch Anwendung von Glycerinagar eher verzögert wird, zur Erklärung herangezogen werden muss.

Was den mikroskopischen und culturellen Bacterienbefund an secundären Bubonen betrifft, so ist derselbe ganz den histologischen Befunden entsprechend, d. h. es sind bald mehr, bald weniger Pestbacillen in denselben nachweisbar, je nach dem Alter des Processes. Ein vollständiges Fehlen von Pestbacillen in solchen Lymphdrüsen (sowohl mikroskopisch wie culturell), die auch nur in geringem Grade die Zeichen frischer Pestentzündung boten, haben wir nicht gesehen; nur in einem einzigen Falle (14/XXXVIII) von primärem axillaren Bubo konnten wir durch die genannten Methoden in einer Lymphdrüse der anderen Achselhöhle keine Pestbacillen nachweisen. Es betraf dies einen überhaupt bacillenarmen Fall. Da sich aber histologisch in den Gefässen und Sinus dieser Lymphdrüsen allerdings sehr spärliche Pestbacillen nachweisen liessen, so ist der negative mikroskopische und culturelle Befund wohl recht wahrscheinlich auf Zufälligkeiten zu beziehen. Es erscheint aber hierdurch der immer gelungene positive Nachweis von Pest-

Digitized by Google

bacillen in secundären Bubonen von hoher Bedeutung deshalb, weil dadurch die in den Lymphdrüsen constatirten Veränderungen nicht etwa als rein toxische Fernwirkung, sondern als directe Giftwirkung der immer, und zwar sehr oft sehr reichlich vorhandenen Pestbacillen aufzufassen sein werden.

In einem Falle, bei dem es sich ebenfalls um einen primären axillaren Bubo gehandelt hatte und wo es zur eiterigen Meningitis gekommen war, liessen sich noch nach 15 Tagen in einer submaxillaren und axillaren Lymphdrüse der anderen Seite sowohl mikroskopisch wie culturell Pestbacillen nachweisen, desgleichen auch histologisch in einer vereiterten Lymphdrüse des primären Bubo. Jedoch scheint besonders der histologische Nachweis von Pestbacillen längere Zeit nach Ablauf des acuten Stadiums sehr schwer, indem man Gebilde innerhalb der Sinus vereinzelt findet, von denen es sich nicht entscheiden lässt, ob es sich um degenerirte Bacillen oder um irgend welche andere corpusculäre Elemente handelt. Ihre Färbbarkeit spricht entschieden für ersteres und in einem Falle von Pestmarasmus, der erst am 52. Tage zum Tode geführt hatte (45/XII), wurde diese Annahme durch das culturelle Verfahren bestätigt. An diesem Falle konnten wir unter Anderem den nicht anzuzweifelnden Nachweis führen, dass sich im chronischen Stadium der Pest einzelne Pestkeime in den Lymphdrüsen noch nach vielen Wochen lebensfähig erhalten.

Was die histologischen Residua derartiger ausheilender oder ausgeheilter Bubonen betrifft, so sind dieselben — wenigstens so viel wir gesehen haben — nur geringfügiger Natur. Die Kapsel erscheint fibrös verdickt durch Zunahme des fibrillären Bindegewebes und desgleichen auch die Bindegewebssepta, die von der Kapsel aus sowohl in das Lymphdrüsenparenchym, wie in die Umgebung desselben entsendet werden, und zwar hauptsächlich in der Umgebung der Blut- und Lymphgefässe. Im Übrigen tritt vollständige Restitutio ad integrum ein, sofern nicht tiefgreifende Vereiterung oder Nekrose bereits eingetreten ist.

Es erübrigt uns noch, im Anschlusse an diese Auseinandersetzungen diejenigen Untersuchungen zu besprechen, die wir an dem bei Lebenden durch Incision gewonnenen Buboinhalte ausführten.

Wir werden an anderer Stelle darlegen, wie wir uns zur Frage der Incision, respective Exstirpation des primären Bubo verhalten; bemerkt sei hier nur, dass die Incision des Bubo in dem uns zugetheilten Spitale ausschliesslich durch den Leiter des Spitales, Dr. Chocksy, geschah, und zwar in solchen Fällen, die nicht acut verliefen, und immer nur dann, wenn die klinische Untersuchung bereits ausgesprochene Zeichen eingetretener Erweichung nachweisen liess. Der dadurch entleerte Inhalt bestand theils aus dickem, gelben Eiter, theils aus käsig aussehenden, bröckeligen, nekrotischen Massen, meist vermengt mit etwas Blut.

Die Untersuchungen betrafen 10 Fälle, die alle genasen, und waren mit Ausnahme eines Falles, der im Anschlusse an unsere Sectionsbefunde bereits erörtert wurde, ausschliesslich bacteriologische, derart, dass in jedem Falle Aussaaten auf entsprechendem Nährboden (Agar, Glycerin-Agar, Serum-Agar) angelegt wurden, in einigen Fällen daneben auch noch eine Untersuchung durch das Deckglaspräparat erfolgte.

Unter diesen 10 Fällen befinden sich 7 Fälle, von denen auch Blutuntersuchungen vorliegen und die in dem am Schlusse angefügten Blutprotokolle die Nr. 6, 32, 46, 79, 94, 108 und 125 führen.

Die Incision, die leider nicht immer unter entsprechenden Cautelen gemacht wurde, erfolgte bei diesen 7 Fällen mit Rücksicht auf den Krankheitstag in 2 Fällen (6 und 108) am VII. und in je einem Falle am X. (79), XIV. (46), XV. (125), XIX. (32) und XX. (94) Erkrankungstage. 2 Fälle (6 und 108) betrafen Axillar-, die übrigen 5 Inguinalbubonen. In 3 Fällen (32, 108 und 125) wurde nur der Pestbacillus nachgewiesen; dabei zeigte der Fall, bei dem die Incision am XIX. Krankheitstage erfolgte (32), »mässig reichlich«, die beiden anderen Fälle, in denen die Incision am VII. (108) und XV. (125) Krankheitstage erfolgte, »vereinzelt«, respective »spärlich« Pestcolonien. 2 Fälle (46 und 94) zeigten neben vereinzelten Pestcolonien noch Colonien des Staphylococcus pyogenes albus. Bei dem einen (46) wurde die Incision am XIV., bei dem anderen (94) am XX. Krankheitstage ausgeführt, in beiden aber war, wie unsere Aufzeichnungen ausdrücklich hervorheben, dieselbe nicht unter entsprechenden Cautelen ausgeführt worden. Es dürfte daher in beiden Fällen das Vorhandensein der Staphylococcencolonien auf eine Hautverunreinigung zurückzuführen sein. In einem Falle (6) — die Incision erfolgte am VII. Krankheitstage — blieb die Aussaat steril. Dieser Fall hatte am II. Krankheitstage im Blute »reichlich« Pestcolonien nachweisen lassen, am IX. und XVI. Krankheitstage ergab er sterile Blutaussaaten und ging -- wie schon erwähnt -- gleichfalls in Heilung über. Der

Digitized by Google

Fall 79 endlich zeigte nur Streptococcencolonien. Die Incision war bei diesem Falle am X. Krankheitstage ausgeführt worden. Der Schluss, dass hier Pestbacillen nicht mehr vorhanden waren, ist desshalb nicht zulässig, weil die Untersuchung nur eine culturelle war, der Streptococcus aber, worauf wir später noch zurückkommen werden, in der Cultur gegenüber dem Pestbacillus immer der stärkere ist. Es können also auch in diesem Falle ganz gut noch Pestbacillen, wahrscheinlich allerdings in spärlicher Menge, vorhanden gewesen sein. Da die Incision in diesem Falle in steriler Weise gemacht wurde, müssen wir das Vorhandensein einer localen Mischinfection annehmen, aber nur einer localen, da der Fall in Genesung überging.

In 3 von den 10 untersuchten Fällen liegen keine Blutuntersuchungen vor. Der eine von ihnen betraf einen Halsbubo und zeigte in dem am XV. Krankheitstage durch Incision entleerten Eiter ausschliesslich Pestcolonien in reichlicher Menge.

Der zweite Fall zeigte ebenfalls ausschliesslich Pestcolonien in reichlicher Menge. Es fehlen uns von diesem Falle leider die Daten über den Sitz des incidirten Bubo und über den Krankheitstag, an welchem die Incision erfolgt war. Desgleichen auch von dem 3. Falle, der sterile Aussaaten zeigte und einen Portugiesen betraf. Auch die bei diesem Falle ausgeführte bacteriologisch-histologische Untersuchung liess Pestbacillen nicht mit Sicherheit nachweisen.

Obwohl eigentlich nicht völlig hieher gehörend, mögen kurz noch jene Untersuchungen Erwähnung finden, die wir an Hautblasen ausführten, die theils über einem primären Bubo selbst, theils im Bereiche desselben sich vorfanden. 2 von diesen Untersuchungen sind bereits bei den Sectionsbefunden verzeichnet, und zwar bei den Sectionsfällen 1/IX und 14/XXXVIII.

Bei dem Falle 1/IX sass die Blase über dem primären Bubo, der die rechte Halsseite betraf, bei dem Falle 14/XXXVIII, der einen Bubo der rechten Axilla zeigte, an der rechten Schulter. Die culturelle Untersuchung zeigte beim ersten Falle ausschliesslich Pestcolonien in spärlicher Menge, beim zweiten ein negatives Ergebnis.

Ausser diesen beiden derartigen Untersuchungen haben wir noch 3 in vivo ausgeführte, welche die im Blutprotokolle mit Nr. 79, 83 und 98 bezeichneten Patienten betreffen. Der Fall 79, der genas, zeigte eine Hautblase über dem Inguinalbubo der rechten Seite; ihr Inhalt, in steriler Weise entnommen, wies ausschliesslich Streptococcencolonien auf, zeigt also dasselbe Ergebniss wie der bereits besprochene Buboinhalt selbst. Beim Falle 83, der am VI. Krankheitstage starb, liess die Hautblase, die sich über dem Inguinalbubo der rechten Seite vorfand und nicht steril am III. Krankheitstage punktirt wurde, neben reichlichen Colonien des Pestbacillus etwas spärlicher solche des Staphylococcus pyogenes albus und aureus nachweisen. Beim Falle 98 endlich, der einen Bubo in der linken Axilla hatte, konnten wir in einer Hautblase über dem linken Handgelenke neben sehr reichlichen Pestcolonien noch wenige Colonien des Streptococcus pyogenes finden. Auch dieser Fall starb. Da eine Section in den beiden letztgenannten Fällen nicht ausgeführt werden konnte, fehlen uns genauere Anhaltspunkte für die Erklärung dieser beiden Resultate. Während aber für Fall 83, bei dem die Punction der Blase nicht steril erfolgte, die Annahme einer Hautverunreinigung, respective einer Einwanderung der Staphylococcen von der Haut in die Blase, näher liegt, kann beim Falle 98 eine bestandene Secundärinfection desselben nicht von der Hand gewiesen werden.

Wir ersehen aus diesen Untersuchungen, dass in erweichten oder vereiterten Bubonen lebensfähige Pestkeime selbst längere Zeit nachweisbar sind, dass demnach die Annahme, der Pestkeim gehe darin rasch zu Grunde, eine unrichtige ist. Selbst der Umstand, dass die ausgeführte bacteriologische Untersuchung eines solchen Eiters keine Pestkeime mehr nachweisen liesse, berechtigt unseren histologischen Untersuchungen nach nie zu dem Schlusse, dass solche absolut fehlen müssen, da in Drüsen, in denen die Einschmelzung oder Vereiterung noch den peripheren Antheil derselben mehr oder weniger frei gelassen hat, sich in diesem Antheile noch Pestkeime vorfinden können, während die erweichten Partien keine mehr zeigen. Es wird daher, wenn es auch im Allgemeinen richtig ist, dass die Anzahl der Pestkeime in solchen Bubonen vielfach keine grosse ist, ja manchmal dieselben auch bereits wirklich schon fehlen können, jeder Eiter, respective Inhalt einer Pestdrüse als infectiös zu betrachten und dementsprechend zu behandeln sein, da sich eben dies-

Digitized by Google

bezüglich keine feststehenden Normen aufstellen lassen und jeder Fall sich anders verhalten kann. Auch unsere Befunde an Thieren sprechen dafür, indem wir in einer Reihe von Fällen nach mehreren Wochen selbst reichliche Pestbacillen im Eiter spontan aufgebrochener Bubonen nachweisen konnten.

Dasselbe gilt auch für die über Bubonen oder im Bereiche derselben sich vorfindenden Hautblasen.

5. Blut.

Unter den verschiedenen Gesichtspunkten, die bei der Untersuchung des Blutes in Betracht kommen, waren es vor Allem drei, die uns bei den an Pestkranken ausgeführten Blutuntersuchungen geleitet haben: 1. Die Veränderungen festzustellen, die durch die Pest an den verschiedenen Elementen des Blutes beim Menschen hervorgerufen werden; 2. Klarheit darüber zu erhalten, inwieweit bei der Pest eine Allgemeininfection im Spiele steht und 3. Aufschlüsse zu erlangen, ob die Blutuntersuchung, speciell welche Methode derselben für diagnostische und prognostische Zwecke dieser Krankheit irgend einen Werth besitzt.

Was zunächst den ersterwähnten Punkt betrifft, so verweisen wir bezüglich seiner auf den ersten Theil dieses Berichtes, in welchem die an den einzelnen Blutbestandtheilen gesetzten pathologischen Veränderungen, sowie das gegenseitige Zahlenverhältniss der Blutelemente an entsprechender Stelle Würdigung erfahren haben. Besonders auffällige Befunde des Blutes und seiner Bestandtheile, soweit dieselben aus den Schnittpräparaten der der Leiche entnommenen Organstückchen erhoben werden konnten, sind allerdings auch in diesem Theile des Berichtes an den einschlägigen Stellen nochmals erwähnt.

Es erübrigt uns demnach noch, in diesem Abschnitte auf die Erörterung der beiden anderen erwähnten Gesichtspunkte, die die Blutuntersuchung in bacteriologischer Beziehung betreffen, näher einzugehen. Die nach dieser Richtung hin in den folgenden Zeilen niedergelegten Angaben und Befunde sind aus dem diesem Theile des Berichtes beiliegenden Blutprotokolle zusammengestellt und betreffen ausschliesslich Untersuchungen am Lebenden, da uns nur diese entsprechende Aufschlüsse geben können. Des Vergleiches und der Vollständigkeit halber erscheint es allerdings nothwendig, in diesem Abschnitte bei denjenigen untersuchten Fällen, die später zur Obduction gekommen waren, den in vivo gemachten Befunden auch die an der Leiche erhobenen bacteriologischen Resultate gegenüber zu stellen.

Zwei Wege standen uns für die Durchführung der Blutuntersuchungen nach der hervorgehobenen Richtung hin offen: Der mikroskopische und der culturelle.

Da es nun bei derartigen Untersuchungen nicht nur darauf ankommt, dieselben an einer möglichst grossen Anzahl von Patienten durchzuführen, sondern auch darauf, bei einer Reihe von Kranken das Blut wenn möglich täglich oder doch wenigstens mehrmals zu untersuchen, entschlossen wir uns, zu diesen systematisch durchzuführenden Untersuchungen nur einen der beiden bezeichneten Wege zu wählen, um so mehr, als wir während unseres Aufenthaltes in Bombay auch für andere wichtige Arbeiten mit der uns zur Verfügung stehenden Zeit aufkommen mussten.

In einer kleinen Anzahl von Voruntersuchungen zeigte es sich nun, dass auch bei der Pest die culturelle Blutuntersuchung oft noch ein sicheres positives Ergebniss aufwies, wenn die mikroskopische Prüfung vollständig negativ ausfiel oder wegen der nur vereinzelt aufzufindenden und deshalb oft nicht sicher zu deutenden Pestkeime nur einen unsicheren Schluss gestattete. Deshalb entschieden wir uns bei den systematisch auszuführenden Blutuntersuchungen für die culturelle Methode, unterliessen es jedoch nicht, auch die mikroskopische Prüfung im Auge zu behalten, da ja gerade diese Methode wegen der Raschheit der Ausführung in diagnostischer Hinsicht den grösseren praktischen Werth besitzt. Wir verfertigten deshalb, wenn es Zeit und andere Umstände erlaubten, gleichzeitig mit den culturellen Untersuchungen bei einer Anzahl von Patienten auch immer mehrere Deckglaspräparate aus dem Blute, die nach entsprechender Fixirung und genauer Signirung für die später bei den Laboratoriumsarbeiten in Wien in Aussicht genom-

Digitized by Google

mene Durchsicht aufbewahrt wurden. Ihre Ergebnisse werden in diesem Abschnitte eingehender abgehandelt werden.

Was nun die Ausführung der culturellen Untersuchung anlangt, so war es wünschenswerth, möglichst viel Material für die Aussaat zu verwenden, da durch exacte Untersuchungen bei anderen Infectionserkrankungen erwiesen ist, dass grössere Mengen von Blut gegebenen Falles sicherer ein positives Resultat ergeben. Von der Benützung der in dieser Hinsicht allein brauchbaren Methoden, des Schröpfkopfes und der Venenpunction, musste jedoch aus massgebenden Gründen Abstand genommen werden. Für die Anwendung des Schröpfkopfes waren wir nicht ausgerüstet, die Benützung der Venenpunction untersagte uns in erster Linie der damit verbundene unvergleichlich grössere Zeitaufwand, der, wie bereits erwähnt, bei uns sehr in die Wagschale fiel, und die weite Entfernung unseres eigentlichen Arbeitsraumes von dem uns zugewiesenen Spitale, nicht minder aber die gebotene Rücksicht auf die Patienten und ihre Umgebung, die jeden unserer Eingriffe genauestens verfolgten und in Folge ihrer Empfindlichkeit wegen der etwas grösseren Schmerzhaftigkeit dieser Methode uns sicherlich Hindernisse in den Weg gelegt hätten.

Damit fiel von selbst die von uns für gewisse Fälle ursprünglich auch ins Auge gefasste Verwendung des Thierexperimentes, eine Methode des Nachweises von Bacterien im Blute, die von einzelnen Autoren bei anderen Infectionskrankheiten obenan gestellt wird. Inwieweit sie jedoch auch für den Erreger der Pest in den entsprechenden Fällen besondere Vortheile gegenüber der culturellen geboten hätte, wollen wir dahingestellt sein lassen, glauben jedoch, gestützt auf unsere grosse Menge von Thierexperimenten, hervorheben zu müssen, dass die Virulenz des Keimes in den einzelnen Fällen und damit zusammenhängend die Menge desselben keine untergeordnete Rolle spielt.

So mussten wir uns, gezwungen durch äussere Umstände, bei den culturellen Blutuntersuchungen mit der einfachsten der Methoden begnügen, mit der Methode der Blutentnahme durch Fingerstich.

Die Ausführung derselben geschah ausschliesslich in der Art, dass meist der kleine Finger gründlich zuerst mit Äther, dann mit Sublimat gereinigt, sodann mit Alkohol und nachher wieder mit Äther abgespült wurde. Mit einer scharfen Nadel — für jeden Patienten wurde eine frische, noch ungebrauchte verwendet — die vorher 24 Stunden in absolutem Alkohol gelegen hatte und unmittelbar vor Gebrauch noch ausgeglüht wurde, wurde dann rasch ein stärkerer Stich in die Fingerbeere gemacht und das austretende Blut, gewöhnlich in der Menge von 3—6 grösseren Tropfen, mit einer vorher entsprechend steril gemachten Platinöse auf schief erstarrtem Agar aufgestrichen. Nur ausnahmsweise, und diese Fälle sind besonders angeführt mit »wenig Blut«, konnte weniger als die bezeichnete Menge Blutes zur Aussaat verwendet werden.

Als Nährboden wurde immer Agar verwendet, und zwar in Eprouvetten schief erstarrter Agar, da die Benützung Petri'scher Schalen für diese Art der Blutuntersuchung entschieden unvortheilhafter gewesen wäre. Da wir anfangs über die Brauchbarkeit der verschiedenen Agararten selbst keine Erfahrung hatten, wurde sowohl gewöhnlicher alkalischer als auch Serum- und Glycerin-Agar für die Untersuchungen benützt.

Durch unsere späteren, in dieser Richtung eingehend angestellten Prüfungen stellte es sich auch heraus, dass eine Fehlerquelle bei unseren Blutuntersuchungen in der Verwendung des Nährmateriales absolut nicht zu suchen sei. Der Glycerin-Agar steht allerdings hinsichtlich der Schnelligkeit des Wachsthums etwas hinter den beiden anderen Agarsorten zurück, doch wurde die Beurtheilung der Aussaatsresultate ohnedem erst nach zweimal 24 Stunden, bei negativem Ausfalle meist erst nach dreimal 24 Stunden abgeschlossen, nachdem die angelegten Culturen während dieser Zeit der Bruttemperatur (37° C.) ausgesetzt gewesen waren.

Dass die durch diese von uns geübte Methode der culturellen Blutuntersuchung erlangten Resultate keine einwandsfreien sind, soll, bevor wir an die Erörterung derselben gehen, nochmals hervorgehoben werden. Eine der Fehlerquellen liegt in der Methode selbst, in der Verwendung zu geringer Blutmengen. Wie das beiliegende Protokoll zeigt, weisen in einer Reihe von Fällen die Culturen nur vereinzelte Pestcolonien auf. Wie wir nun mit Recht annehmen können, dass in diesen Fällen die Culturen bei Verwendung

Digitized by Google

noch geringerer Blutmengen als der benützten wahrscheinlich überhaupt ein negatives Resultat ergeben hätten, können wir andererseits mit demselben Rechte hervorheben, dass in einer anderen Reihe von Fällen, die als negative im Protokolle verzeichnet erscheinen, bei denen man aber in Folge ihres Verlaufes ein positives Ergebniss erwarten musste, bei Verwendung grösserer Blutmengen es sicherlich noch gelungen wäre, den Pestkeim im Blute nachzuweisen.

Eine zweite Fehlerquelle, und zwar unserer Meinung nach eine sehr wichtige, liegt darin, dass vielfach der richtige Zeitpunkt für die Entnahme des Blutes versäumt wurde, sei es, dass die Untersuchung vor der erfolgten Allgemeininfection stattgefunden hatte, ohne später nochmals wiederholt zu werden, sei es, dass die Allgemeininfection wohl erfolgt war, der betreffende Kranke derselben aber nicht erlag, sondern genas, die Untersuchung in diesen Fällen aber zu spät erfolgen konnte. Man hätte also bei einer Reihe von Patienten mit negativem Resultate (von denen abgesehen, die nur rein locale Infectionen darstellten, also immer ein negatives Resultat geben müssen) die Untersuchung noch systematischer durchführen müssen. Die Unterlassung dieser systematischen Durchführung war, vielleicht vereinzelte Fälle ausgenommen, ebenfalls nicht unsere Schuld, sondern bedingt durch die oft vorliegenden schwierigen Verhältnisse, denen Rechnung getragen werden musste.

Wenn wir nun nach diesen Bemerkungen zur Erörterung unserer Untersuchungsresultate schreiten sollen, so ersehen wir zunächst, dass die 342 in der erwähnten Weise ausgeführten culturellen Blutuntersuchungen, wie die angeschlossene Tabelle zeigt, 138 Patienten betreffen. Eine besondere Auswahl der Fälle hatte dabei nicht stattgefunden, so dass sich unter den Untersuchten sowohl Schwerkranke als auch leichte Fälle und bereits in das Reconvalescentenstadium eingetretene Patienten befanden. Dadurch wurden wir in die Lage gesetzt, alle Formen der Pesterkrankung in unseren Untersuchungstabellen vertreten zu haben, wodurch die Bedeutung der Untersuchungsresultate für die Beurtheilung der Pesterkrankung eine grössere wird und den daraus gezogenen Schlüssen einen höheren Werth verleiht.

Einerseits durch die genaue klinische Untersuchung, andererseits durch die Nekropsie wurde jedoch nachträglich festgestellt, dass in einer Anzahl von Fällen die Diagnose »Pest« nicht aufrecht erhalten werden konnte, dass vielmehr die Anwesenheit dieser Patienten im Pestspitale, in welches sie unter dem Verdachte der Pest gebracht worden waren, durch andere Krankheitsursachen bedingt war. Es sind dies im Ganzen 13 Fälle (28, 38, 41, 43, 56, 67, 84, 91, 95, 111, 115, 124 und 126), unter denen sich ein Fall von Influenza (28), ein Fall von Gonococcenperitonitis (38), beide durch die Section und die angeschlossene bacteriologische Untersuchung bestätigt, ein Fall von Malaria (67), ein Fall von Dysenterie (56), ein Fall von Geistesstörung (91), 3 Fälle von croupöser Pneumonie (41, 111, 124) und 3 Fälle von Tuberculose (43, 95, 115) vorfinden. In 2 Fällen (84 und 126) ist die klinische Diagnose im Protokolle nicht näher verzeichnet; es lag jedoch auch bei ihnen nach dem Ausspruche des Klinikers Pesterkrankung sicher nicht vor.

In 3 weiteren Fällen (13, 49 und 88), die im Protokolle als »fragliche Pest« geführt werden, konnten klinisch sichere Anhaltspunkte für die Pestinfection nicht gefunden werden. Damit hätten wir allerdings noch nicht die Berechtigung, bei diesen Patienten das Vorhandensein der Pesterkrankung sicher auszuschliessen. Da wir jedoch gerade hinsichtlich der bacteriologischen Untersuchungen und der daraus zu ziehenden Schlüsse mit einem möglichst einwandfreien Krankenmateriale arbeiten wollten, wurden auch diese 3 Fälle bei der späteren Beurtheilung der Resultate nicht weiter in Betracht gezogen.

Nach Abzug dieser 16 Fälle verbleiben somit 122 klinisch sichergestellte Pestfälle, von denen 55 culturell den Pestbacillus — bald spärlicher, bald reichlicher — in vivo im Blute nachweisen liessen, was einem Verhältnisse von circa 45% entspräche.

Wie bereits erwähnt wurde, hatten wir für die Untersuchung keine besondere Auswahl der Pestfälle vorgenommen, in dieselbe vielmehr alle Formen der Erkrankung einbezogen, neben rapid verlaufenden schweren Fällen solche leichter Art und auch wirkliche Reconvalescenten. Während nun die sogenannten leichten Fälle, worunter solche zu verstehen sind, bei denen die Erkrankung local beschränkt blieb, unbedingt bei der Aufstellung des Procentverhältnisses der positiven Fälle in Rechnung gezogen werden

Digitized by Google

müssen, weil der spätere Verlauf der Krankheit klinisch nicht mit Sicherheit vorauszusagen ist, unsere Untersuchungen aber andererseits einwandfrei ergeben haben, dass es bei bereits feststehender Reconvalescenz, also nach Ablauf der Pesterkrankung, niemals gelingt, den Pestkeim im Blute nachzuweisen, müssen bei der Aufstellung des Procentverhältnisses der positiven Befunde auch diejenigen 5 Fälle (14, 15, 16, 17 und 18) in Abrechnung gebracht werden, deren Blut nur einmal und da in dem bereits eingetretenen, klinisch sicher gestellten Reconvalescenzstadium culturell geprüft wurde. Dadurch steigt der Procentsatz der positiven Blutbefunde bereits auf 47.

Dass dieser aber auch jetzt noch immer kein richtiger ist, muss unbedingt zugegeben werden, wenn man die beiden Fehlerquellen berücksichtigt, die unseren Untersuchungen zu Grunde liegen und die in ihrer Bedeutung bereits eingehend erörtert wurden. Der Procentsatz der positiven Fälle wird demnach in Wirklichkeit ein noch grösserer, und zwar wahrscheinlich bedeutend grösserer sein.

Wenn wir uns nun der näheren Besprechung dieser 55 culturell positiven Fälle zuwenden, und zwar der Besprechung von verschiedenen Gesichtspunkten aus, so ist zunächst hervorzuheben, dass 51 dieser Fälle (= über 92 %) letal endeten und nur 4 (= nicht ganz 8 %) in Genesung übergingen. Von diesen 4 Fällen (6, 25, 77 und 123) sind allerdings nur 2 (77 und 123) eingehender, je 5mal untersucht, während bei den übrigen 2 (6 und 25) nur 3mal, und da in grösseren Intervallen, die culturelle Prüfung ausgeführt wurde, bei diesen demnach der gelungene positive Befund thatsächlich nur dem Zufalle zugeschrieben werden kann. Gerade dieser Umstand zeigt uns aber die Wichtigkeit der systematisch durchzuführenden Untersuchung und die Bedeutung der eingangs hervorgehobenen, in dieser Hinsicht unseren Untersuchungen zum Theile zu Grunde liegenden Fehlerquelle. Das oben angegebene Verhältniss der 51 Verstorbenen zu den 4 Genesenen unter den 55 positiven Fällen wird daher nicht der Wirklichkeit entsprechen, d. h. es werden thatsächlich unter den Pestkranken, bei denen die Allgemeininfection erfolgt ist, mehr wieder in Heilung übergehen, als durch das von uns aufgestellte Verhältniss ausgedrückt ist.

Immerhin kann man daraus mit Sicherheit ersehen, dass zwar nicht jeder Pestkranke, bei dem Allgemeininfection erfolgt und nachweisbar ist, unbedingt sterben muss, dass aber die grössere, ja überwiegende Mehrzahl der Fälle, in denen während des Lebens der Pestkeim im Blute nachgewiesen werden kann, letal endet, dass somit die Prognose durch den gelungenen Nachweis des Pestbacillus im Blute entschieden eine ungünstige wird.

Was das Ergebniss dieser 55 positiven Fälle hinsichtlich der Menge der nachgewiesenen Keime im Blute betrifft, so fanden wir:

1. »Sehr reichlich oder reichlich«	Pestcolonien	in 26	Fällen,	davon genas	1 Fall,
2. »mässig oder ziemlich reichlich«	»	» 12	»	» »	1 »
3. »wenig reichlich oder spärlich«	»	» 9	» ;		
4. »vereinzelt«	»	» 8	»	» genasen	2 Fälle,
		Summe . 55	Fälle.		

Als »sehr reichlich« und »reichlich« bezeichneten wir dabei diejenigen Culturen, die so dichtstehend von Colonien bedeckt waren, dass eine Zählung derselben vollkommen ausgeschlossen war, als »mässig oder ziemlich reichlich« die, deren Colonien räumlich schon deutlicher getrennt waren, ihre Zählung aber noch Schwierigkeiten bereitet hätte, als »wenig reichlich oder spärlich« die, bei denen die Colonienmenge bestimmt werden konnte und die Zahl »fünf« überschritt, als »vereinzelt« endlich diejenigen Culturen, die weniger als 5 Colonien aufwiesen.

Bei denjenigen Fällen, die öfter als einmal untersucht wurden und bei denen die mehrmalige Untersuchung hinsichtlich der Menge der Colonien ein verschiedenes Resultat ergab, wurde in der eben angeführten Zusammenstellung immer die »grössere« Menge berücksichtigt.

Wenn wir nun die Frage aufwerfen, ob die Menge der verschiedenen Colonien irgend welchen Schluss gestatte, so müssen wir diese Frage bejahen, wenn wir das Verhältniss der Aussaatsresultate hinsichtlich ihrer Colonienanzahl zum Todestage berücksichtigen. Wir fanden nämlich:

Digitized by Google

1. Am Todestage selbst	»sehr reichlich oder reichlich«	Colonien in	13 Fällen,
	»mässig oder ziemlich reichlich«	» »	3 »
	»wenig reichlich oder spärlich«	» »	4 »
	»vereinzelt«	» »	2 »
2. Einen Tag vor dem Tode	»sehr reichlich oder reichlich«	Colonien in	12 »
	»mässig oder ziemlich reichlich«	» »	6 »
	»wenig reichlich oder spärlich«	» »	3 »
	»vereinzelt«	» »	3 »
3. Zwei Tage vor dem Tode	»mässig oder ziemlich reichlich«	» »	2 »
	»wenig reichlich oder spärlich«	» »	1 Fall,
	»vereinzelt«	» »	1 »
4. Fünf Tage vor dem Tode	»vereinzelt«	Colonien in	1 »
		Summe .	51 Fälle.

Wir glauben aber keinen Fehler zu begehen, wenn wir für die vorstehende Zusammenstellung die verwendeten Ausdrücke des Mengenverhältnisses der Übersicht halber weniger scharf von einander trennen und die vier aufgestellten Kategorien in zwei zusammenziehen, die wir im Allgemeinen mit »reichlich« und »spärlich« bezeichnen. Es umfasst demnach die Bezeichnung »reichlich« die Ausdrücke »ziemlich reichlich bis sehr reichlich« und die Bezeichnung »spärlich« die Ausdrücke »vereinzelt bis wenig reichlich«. Ein Fehler kann deshalb dabei nicht unterlaufen, weil ja die Aufstellung solcher Bezeichnungen immer eine subjective ist und eine derart strenge Unterscheidung der Begriffe nur dann am Platze wäre, wenn die Bedingungen der diesbezüglich massgebenden Untersuchungen immer die gleichen geblieben wären, was aber durchaus nicht der Fall war. Es war einfach unmöglich, immer dieselbe Menge Blutes für die Untersuchung zu verwenden. Eine Änderung der Bezeichnungen im Protokolle halten wir deshalb aber absolut nicht für gerechtfertigt oder erlaubt.

Überblicken wir nach dieser Auseinandersetzung nunmehr das in vorhergehender Tabelle aufgestellte Verhältniss, so finden wir:

1. Am Todestage	»reichlich«	Colonien in	16 Fällen,
	»spärlich«	» »	6 »
2. Einen Tag vor dem Tode	»reichlich«	Colonien in	18 »
	»spärlich«	» »	6 »
3. Zwei Tage vor dem Tode	»reichlich«	» »	2 »
	»spärlich«	» »	2 »
4. Fünf Tage vor dem Tode	»spärlich«	» »	1 Fall,
5. Geheilt,	»reichlich«	Colonien in	2 Fällen,
	»spärlich«	» »	2 »
		Summe .	55 Fälle.

Wir ersehen daraus zunächst, dass auch in Fällen, die in Genesung übergehen, in reichlicherer Menge Pestbacillen im Blute nachgewiesen werden können, dass also das reichliche culturelle Ergebniss nicht absolut eine schlechte Prognose geben muss, dass aber im Allgemeinen dem reichlichen Auftreten der Pestbacillen im Blute bald der Tod folgt oder mit anderen Worten eine reichliche Vermehrung des Pestbacillus im Blute, die Überschwemmung des Organismus mit Pestkeimen tritt meist erst kurze Zeit vor dem Tode ein.

Diese Thatsache zeigt völlige Übereinstimmung mit der Anthraxinfection beim Menschen und ist geeignet, im Vereine mit den erhobenen pathologischen Befunden und dem klinischen Bilde uns über das Wesen der Pesterkrankung Aufschluss zu geben. Der Umstand, dass es uns nie gelungen ist, bei unserem

Digitized by Google

grossen pathologisch-anatomischen Materiale Beweise für eine directe Blutinfection zu finden, dass die zahlreichen Thierexperimente, die wir ausgeführt haben, uns vielmehr darin stützen, die directe Blutinfection bei der Pest leugnen zu können, berechtigt uns, bei der Pesterkrankung immer einen primären localen Infectionsprocess annehmen zu dürfen. Dass derselbe nicht immer derart ausgebildet ist, um sofort oder mit Sicherheit als solcher bezeichnet werden zu können, dass also die primären localen Veränderungen in ihrer Intensität gewisse graduelle Unterschiede zeigen können, diese Thatsache steht im Einklange mit den Befunden bei anderen Infectionsprocessen und wurde eingehender bereits an anderer Stelle dieses Theiles unseres Berichtes abgehandelt. In einer Reihe von Fällen nun wird es bei einer solchen localisirten Infection bleiben, die gesetzten localen Veränderungen gehen mehr oder weniger rasch zurück. In einer zweiten Reihe von Fällen aber bleibt die Erkrankung nicht auf den primär localen Herd beschränkt, es erfolgt vielmehr Einbruch in die Blutbahn, es tritt Allgemeininfection ein, die früher oder später erfolgen kann.

Damit ist aber, wie unsere Blutbefunde in einwandfreier Weise zeigen, das Schicksal des betreffenden Patienten noch nicht mit absoluter Sicherheit vorausbestimmt. Es kann das Individuum auch in diesem Stadium, also bei bereits erfolgter Allgemeininfection, noch genesen — allerdings dürfte es nur ein relativ geringer Bruchtheil der so Erkrankten sein — oder aber, und zwar in der Mehrzahl der Fälle, folgt der Allgemeinfection in kürzerer oder längerer Zeit der Tod. Dieser Ausgang in Heilung oder Tod, bei Eintritt des letzteren die Zeitdauer, die zwischen dem Auftreten der Allgemeininfection und dem Exitus liegt, ist abhängig von verschiedenen Umständen, die uns noch nicht alle völlig klar sind, unter denen aber die Virulenz des Infectionserregers und der Zustand des betreffenden Individuums, den wir als individuelle Disposition zu bezeichnen gewohnt sind, in erster Linie in Betracht kommen (dieselben Factoren müssen wir, abgesehen von dem Sitze der Infection, wohl auch dafür verantwortlich machen, ob die Infection eine locale bleibt oder zur allgemeinen wird.) Der jeweilige stärkere oder schwächere Kräftezustand des einen oder des anderen dieser beiden Factoren wird für den Ausgang der Infection von entscheidendem Einflusse sein. So lange der Organismus in seiner Fähigkeit, seine Abwehrvorrichtungen gegen den ihn bedrängenden bacteriellen Feind ins Feld zu schicken, nicht in entsprechender und massgebender Weise geschwächt ist, wird auch die eventuell eingetretene Allgemeininfection ohne besondere Bedeutung sein, der Organismus wird sich derselben erwehren können. Erst wenn diese Fähigkeit des Körpers erlischt oder entsprechend verringert ist, wird der Pestkeim Gelegenheit zu mehr oder weniger schrankenloser Vermehrung finden können. Diese Beeinflussung des Organismus hinsichtlich seiner Schutzkräfte erfolgt nun bei der Pest in massgebender Weise auch dann schon, so lange der Process noch ein local beschränkter ist, durch die gelösten oder ausgelaugten giftigen Stoffe des Pestbacillus, auf die wir im dritten Theile des Berichtes näher einzugehen gedenken. Wir müssen demnach gewisse Schädigungen des Organismus oder einzelner Organe auch bei der Pest als Fernwirkungen ansehen, betonen jedoch hier nochmals, dass unsere histologisch-bacteriologischen Untersuchungen in eindeutiger Weise gezeigt haben, dass die der Pest eigenthümlichen Veränderungen vieler Organe, besonders des Gefässsystems, immer an das Vorhandensein der Pestbacillen selbst gebunden sind. Die oft zahlreich vorhandenen Blutungen bei der Pestinfection, die als Folge dieser Gefässveränderungen anzusehen sind, können wir unseren Befunden nach daher nicht als toxische Fernwirkungen betrachten, sondern als Wirkungen gewisser dem Bacillenleib selbst stärker anhaftender Substanzen. Damit stimmen auch unsere pathologisch-anatomischen Befunde völlig überein, desgleichen die zahlreichen Thierexperimente, die von uns in dieser Frage angestellt wurden und auf die wir ebenfalls im letzten Theile unseres Berichtes in ausführlicher Weise eingehen werden.

Nach diesen Erörterungen ist es wohl klar, dass das kürzere oder längere Zeit vor dem Tode im Blute nachgewiesene Mengenverhältniss der Keimzahl nicht immer dasselbe sein kann, ja dass oft relativ kurze Zeit vor dem Tode nur sehr wenige, eventuell auch gar keine Pestbacillen im Blute aufgefunden werden können.

Diese Thatsache erscheint uns wichtig und stimmt ebenfalls überein mit Befunden, die in dieser Hinsicht auch bei der Anthraxinfection des Menschen erhoben wurden. Wir werden dieselbe in einzelnen

Digitized by Google

Fällen zur Erklärung unserer negativen Resultate heranziehen müssen, werden es dabei jedoch nicht verabsäumen, genau in jedem Falle abzuwägen, wieweit dabei nicht die eingangs hervorgehobenen, entschieden wichtigen Fehlerquellen unserer Untersuchungsmethode oder andere Factoren in Betracht gezogen werden müssen.

Wenn wir nun auf Grund dieser Bemerkungen uns zunächst zur Besprechung derjenigen 6 Fälle in der obigen Tabelle wenden, die am Todestage selbst nur »spärlich« Pestcolonien im Blute nachweisen liessen, so benöthigen 4 von ihnen keine weitere Erklärung. Der Tod erfolgte bei diesen 4 Fällen circa 8 bis 10 Stunden nach der Untersuchung, immerhin nach einer Zeit, die dem bereits nachweisbaren Pestbacillus noch Gelegenheit zu entsprechend stärkerer Vermehrung gab. Es sei hier erwähnt, dass die Blutuntersuchungen — mit wenigen Ausnahmen = unserer Zeiteintheilung halber immer in den Vormittagsstunden, meist zwischen 11 und 12 Uhr, gemacht wurden.

Zwei von diesen 6 Fällen jedoch (73 und 82) zeigen in der Cultur neben spärlichen Pestcolonien reichlicher solche des Streptococcus pyogenes. Diese Fälle stellen Secundärinfectionen dar und sind aus der Gruppe, die mit »spärlich« bezeichnet ist, eigentlich auszuscheiden und den mit »reichlich« bezeichneten Fällen zuzurechnen, weil nach unseren Erfahrungen, wie wir an anderer Stelle zeigen werden, durch die gleichzeitige Anwesenheit des Streptococcus pyogenes in der Cultur die wirkliche Keimmenge des Pestbacillus immer mehr oder weniger verdeckt wird.

Auf die übrigen 9 Fälle, die 5, 2 und 1 Tag vor dem Tode nur »spärlich« Pestkeime zeigten, brauchen wir nicht näher einzugehen, sie sind sämmtliche am Todestage selbst gar nicht untersucht worden und sind nur geeignet, die Wichtigkeit der von uns bereits wiederholt betonten, nöthigen systematischen Untersuchung für solche Zwecke zu beweisen. Der Fall 116, der 5 Tage vor dem Tode 2 Pestcolonien culturell ergab, am 4. und 3. Tage ante mortem jedoch sterile Aussaaten zeigte — die 3 letzten Tage wurde er überhaupt nicht untersucht — zeigt uns neben dem Fehler hinsichtlich der Unterlassung der systematischen Untersuchung auch den Fehler hinsichtlich der Anwendung zu geringer Blutungen. Denn wahrscheinlich nur darauf ist das Sterilbleiben der Aussaaten am 3. und 4. Tage vor dem Tode zurückzuführen.

Ausser diesen 51 Verstorbenen, die einen positiven culturellen Blutbefund während des Lebens ergeben haben, zeigt unser Protokoll aber noch 21 Fälle, die ebenfalls der Pest erlagen, in vivo aber keine Pestbacillen nachweisen liessen. Von diesen 21 Fällen nun wurde 1 Fall (103) drei Tage ante mortem, 2 Fälle (4 und 132) zwei Tage ante mortem und 9 Fälle (8, 22, 35, 58, 66, 85, 102, 134 und 137) einen Tag ante mortem untersucht. Diese 12 Fälle können demnach ihre Erklärung bezüglich des negativen Blutbefundes in dem bereits erwähnten Mangel der Blutuntersuchung am Todestage selbst finden. 4 Fälle (10, 27, 36 und 90) wurden am Todestage selbst, und zwar circa 9 Stunden, wahrscheinlich aber längere Zeit vor dem Tode untersucht. Ihr negativer Befund kann nach den obigen Auseinandersetzungen damit erklärt werden, dass die Zeit für die entsprechende Vermehrung eben noch nicht eingetreten und die eventuell schon spärlich im Blute vorhandenen Pestkeime wegen der benützten geringen Blutmengen dem Nachweise entgangen waren oder dass die Allgemeininfection überhaupt noch nicht erfolgt war, welche Annahme selbstverständlich auch für die anderen Fälle dieser Gruppe zu Recht besteht. Ein Fall von diesen vieren betraf übrigens einen »Halsbubo«. Dass gerade der Sitz des primären Bubo am Halse wegen des solche Fälle complicirenden Glottisödems von grosser Bedeutung ist, ist einzusehen und erklärt von selbst den negativen Blutbefund. Der Patient stirbt in Folge des Glottisödems früher, als der Kampf zwischen Pestbacillus und Schutzkraft des Organismus ausgetragen ist. Dasselbe gilt auch vom Falle 110, der kaum länger als eine Stunde nach der Untersuchung starb (Tod 10 Uhr 30 Minuten Vormittags).

Etwas Ähnliches müssen wir vielleicht auch bei den Fällen von Pestpneumonie in Rechnung ziehen, die negativen Blutbefund selbst relativ kurze Zeit vor dem Tode aufweisen, insoferne nämlich, als die Pneumonie als solche den Tod beschleunigt. So könnte der Fall 114 erklärt werden, der eine primäre Pestpneumonie darstellte und circa 2—3 Stunden ante mortem noch keine Pestbacillen im Blute durch die Cultur nachweisen liess, wobei selbstverständlich auch wieder die zur Aussaat verwendete geringe Menge des Blutes entsprechend berücksichtigt werden muss.

Digitized by Google

Es bleiben uns dann noch 3 Fälle (62, 68 und 113), die sämmtliche 3 circa 2—3 Stunden ante mortem ein negatives Blutergebniss lieferten und für die eine besondere Erklärung für ihren negativen Befund aus den Krankengeschichten nicht zu ersehen ist, die demnach derart gedeutet werden müssten, dass es selbst sehr kurze Zeit vor dem Tode — wenige Stunden — nicht zur stärkeren Vermehrung des Pestkeimes kommen muss, denn die spärliche Anwesenheit desselben könnte der Untersuchung ja entgangen sein. Ein Fall von diesen 3 zuletzt angeführten, und zwar der Fall 68, kam jedoch zur Section, zeigte bei derselben ausser dem ausgesprochenen primären Bubo geringe Veränderungen der übrigen Lymphdrüsen, dafür aber eine Pneumonie, die durch die bacteriologische Untersuchung sich als Diplococcenpneumonie erwies. Die histologisch-bacteriologische Untersuchung dieses Falles ergab das Fehlen von Pestbacillen in der Milz und im Blute. Es ist gewiss nicht unrichtig, wenn wir auch in diesem Falle in der vorhandenen Diplococcenpneumonie das für den vielleicht rascher erfolgten Tod des Patienten wichtige Moment ansehen. Gerade dieser Fall beweist uns aber die Nothwendigkeit, bei der Deutung jedes einzelnen Falles vorsichtig zu sein.

Es wird daher nicht als überflüssig erscheinen, wenn wir nunmehr die bacteriologischen Blutresultate derjenigen Fälle, die nachträglich zur Section gelangten, mit den an der Leiche erhobenen anatomischen, bacteriologischen und bacteriologisch-histologischen Befunden vergleichen. Dieser Vergleich ist uns umso werthvoller, weil die erwähnten Befunde äusserer Umstände halber vielfach völlig unabhängig von einander gemacht wurden, und wir werden auf Grund dieses Vergleiches Gelegenheit haben, in dem einen oder anderen Falle einen eventuell gemachten Fehlschluss hinsichtlich seiner Deutung aufdecken zu können.

Von den untersuchten 72 Verstorbenen sind es im Ganzen 25 Fälle, bei denen die Obduction gemacht werden konnte; es sind dies die Fälle: 2, 3, 5, 11, 31, 54, 58, 60, 65, 66, 68, 70, 73, 85, 87, 100, 107, 128, 129, 130, 132, 133, 135, 137 und 138. — Die Zeit, in welcher die Section post mortem ausgeführt werden konnte, war eine verschiedene, sie umfasst fast alle Stunden von 1 bis Maximum 22; sie erschien uns, mit Ausnahme der Fälle, in denen Secundärinfectionen durch Streptococcus pyogenes vorlag, ohne wesentlichen Einfluss auf das Untersuchungsresultat.

11 Fälle (2, 5, 11, 31, 54, 60, 87, 100, 107, 129 und 138) decken sich hinsichtlich der im Leben und in der Leiche erhobenen Befunde vollständig, so dass auf sie nicht näher eingegangen zu werden braucht. Auch der Fall 3 zeigt keinen Widerspruch, sondern bestätigt nur die des Öfteren gemachte Erfahrung, auf die wir anderen Ortes noch zurückkommen werden, dass bei reichlicherer Anwesenheit von Bacterium coli — in diesem Falle durch postmortale Einwanderung und Wucherung bedingt (die Section fand 22 Stunden post mortem statt) — in der Cultur der Pestbacillus der schwächere ist; die Deckglaspräparate, sowie die Schnitte aus den conservirten Organstückchen lassen auch hier noch reichlich den Pestbacillus nachweisen. Diese Fälle sind durchwegs acut verlaufene, vielfach mit ausgesprochen hämorrhagischem Charakter, ohne besondere Localisation des Pestvirus, theils reine Pestinfection darstellend, theils complicirt durch Secundärinfection mit Streptococcus pyogenes, der immer auch schon in vivo nachgewiesen werden konnte.

5 Fälle (70, 128, 132, 133 und 135) zeigten bei der Section Secundärinfection, die während des Lebens nicht nachgewiesen werden konnte, und zwar in einem Falle (133) durch Streptococcus pyogenes, in den übrigen 4 Fällen durch Diplococcus pneumoniae bedingt. Auch dieser Befund bildet nichts Bemerkenswerthes, wenn man dabei die Zeit der in vivo angestellten Blutuntersuchung berücksichtigt.

Ebenso enthalten auch die 4 Fälle 66, 73, 130 und 137 keinerlei Widerspruch hinsichtlich ihrer Untersuchungsergebnisse im Leben und in der Leiche; sie stellen theils reine Pestinfectionen (130), theils aber Secundärinfectionen mit Streptococcus pyogenes (73) oder Diplococcus pneumoniae (66 und 137) dar und sind nur deshalb hier als eigene Gruppe angeführt, weil bei ihnen die pathologisch-anatomische Untersuchung besondere Localisationen des Pestvirus in Form metastatisch-embolischer Herde in Lunge, Niere und Haut erkennen liess.

Der Fall 68 wurde des Näheren schon an anderer Stelle dieses Abschnittes erörtert. Die bei ihm kurz vor dem Tode ausgeführte culturelle Blutuntersuchung war negativ, auch die histologisch-bacteriologische Untersuchung liess in der Milz und im Blute keine Pestbacillen nachweisen, wohl aber wurde durch die

Digitized by Google

Section das Vorhandensein einer Diplococcenpneumonie constatirt. Diese muss in diesem Falle als Ursache dafür angesprochen werden, dass der Organismus, der durch die im primären Bubo gebildeten Giftstoffe des daselbst reichlich vorhandenen Pestbacillus schon schwer geschädigt war, früher erlag, bevor es zur entsprechenden Vermehrung des Pestbacillus gekommen war.

Ebenso liessen die beiden Fälle 65 und 85 in der Leiche den Pestbacillus im Blute und in der Milz nicht in reichlicherer Menge nachweisen, während im Leben überhaupt nur der eine von ihnen Pestkeime im Blute zeigte, und zwar in »spärlicher« Menge (65). Beide jedoch zeigten enorme Mengen des Pestvirus an der primär localen Infectionsstelle. Dieser Befund bildet absolut keinen Gegensatz zu unserer Auffassung vom Wesen der Pesterkrankung, er zeigt vielmehr, dass die bereits hervorgehobene Schädigung des Organismus vom primär localen Herde aus eine besonders schwere war, wozu sich dann noch der Einfluss der im Kampfe bereits unterlegenen Bacterien gesellt, die, wie ebenfalls bereits hervorgehoben, stärker an ihre Leiber gebundene Giftstoffe enthalten und durch diese, da sie ja im kreisenden Blute schon circulirt haben, direct die Thätigkeit gewisser lebenswichtiger Organe beeinflussen, vor Allem die des Centralnervensystems und des Herzens, und zwar zu einer Zeit, in welcher die Fähigkeit des Organismus, Schutzkräfte zu produciren, noch nicht erloschen war. Dass speciell in dem einen Falle (65) auch noch der Sitz der localen Infection — er betraf eine primäre Pestpneumonie — wahrscheinlich irgend welchen den Exitus befördernden Einfluss gehabt hat, soll nicht geleugnet werden.

In ähnlicher Weise muss endlich auch der Fall 58 erklärt werden. Der interessante pathologisch-anatomische Befund dieses Falles, der an anderer Stelle eingehender besprochen wurde, zeigte einen vereiterten primären axillaren Bubo und eine eiterige, allem Anscheine nach metastatische Meningitis, in beiden nur mehr spärlich Pestbacillen nachweisbar und Lungenabscesse, die ein Bacteriengemisch enthielten. Die Milz erwies sich steril. In diesem Falle hätte selbstverständlich auch die unmittelbar vor dem Tode ausgeführte bacteriologische Blutuntersuchung ein negatives Resultat ergeben müssen. Es wird daher dieser Fall, sowie die übrigen eingehender besprochenen, aus der Gruppe unserer obigen Eintheilung, die das negative Ergebniss der Blutaussaaten auf Untersuchungsmängel zurückführen will, ausgeschieden werden müssen, wobei jedoch nochmals hervorgehoben werden soll, dass die richtige Erklärung für den negativen Befund erst durch die ausgeführte Obduction ermöglicht war.

Die Auseinandersetzungen in den vorhergehenden Zeilen veranlassen uns, mit wenigen Worten noch auf eine besondere Gruppe von Fällen unter den Pesterkrankungen einzugehen. Es sind dies die Fälle, die wir bei Besprechung der pathologisch-anatomischen Befunde als »Pestmarasmus« bezeichnet haben, Fälle von Pesterkrankungen, die in unmittelbarem Zusammenhange mit der Infection meist mehrere Wochen danach zu Grunde gingen, ohne dass die genau durchgeführte Section Anderes als Marasmus finden liess. In einem dieser Fälle konnten nachträglich in Deckglaspräparaten und Schnitten aus der Milz noch vereinzelt Bacillen nachgewiesen werden, die wegen ihrer morphologischen Eigenschaften als Pestbacillen angesprochen werden mussten. Solche Fälle würden natürlich ebenfalls durch die in vivo kürzere Zeit vor dem Tode ausgeführte culturelle Blutuntersuchung nicht mehr Pestkeime nachweisen lassen. — Sie zeigen uns vielmehr die schweren Schädigungen, die durch den Pestbacillus, respective seine Giftstoffe gesetzt werden können und die es dem Organismus nicht mehr gestatten, sich davon zu erholen.

Wenn wir uns nun nach diesen Auseinandersetzungen wieder der Besprechung unserer 55 culturell positiven Fälle zuwenden, um aus den Ergebnissen derselben nach einer anderen Richtung hin Aufschlüsse zu erhalten, die irgendwie bemerkenswerth erscheinen könnten, so wollen wir uns zunächst damit befassen, einen Vergleich zu ziehen zwischen den erhaltenen Blutbefunden einerseits und der Erkrankungsdauer anderseits. Dabei ist zu bemerken, dass die angebliche Erkrankungsdauer in den Fällen als fragliche bezeichnet wurde, in denen die Patienten nicht sichere Angaben zu geben in der Lage waren.

Digitized by Google

Wir fanden auf Grund dieses Vergleiches Pestbacillen im Blute:

am	I.	Erkrankungstage in	5	Fällen, sämmtliche starben,
»	II.	» »	6	» davon genas 1 Fall,
»	III.	» »	17	» » » 1 »
»	IV.	» »	11	» sämmtliche starben.
»	V.	» »	5	» » »
»	VII.	» »	2	» davon genas 1 Fall,
»	VIII.	» »	1	Fall, derselbe starb,
»	XI.	» »	1	» » genas,
»	XIX.	» »	1	» » starb,
»	?	» »	6	Fällen, alle starben,

Summe . 55 Fälle.

Wir haben bereits früher hervorgehoben, dass der gelungene Nachweis des Pestbacillus im Blute während des Lebens wohl im Allgemeinen eine schlechte Prognose gestattet, aber nicht ausnahmslos. Aus der eben angeführten Zusammenstellung nun ersehen wir, dass selbst nicht in den Fällen die Prognose absolut ungünstig zu stellen ist, bei denen der Pestbacillus verhältnissmässig früh im Blute nachgewiesen werden kann, wo also der Eintritt der Allgemeininfection ein rascher war; denn von den 4 Fällen mit positivem Blutbefunde, die in Heilung übergingen, zeigt der eine (6) bereits am 2. Tage, der andere (77) am 3. Tage der Erkrankung Pestbacillen im Blute.

Wir ersehen aus dieser Zusammenstellung weiters, dass es in einer Reihe von Fällen schon sehr früh, am I. Erkrankungstage, zum Einbruche des Infectionserregers in die Blutbahn, zur nachweisbaren Allgemeininfection kommen kann. Bei einem der 5 hier angeführten Fälle (57, 80, 89, 118 und 135), und zwar beim Falle 80, betrug die angebliche Krankheitsdauer gar nur 7 Stunden. Diese Thatsache erscheint von Wichtigkeit und zwar deshalb, weil sie uns beweist, dass wir es auch bei den rapid verlaufenden Fällen der Pestinfection, die seit Alters her gekannt und auch bei der Epidemie in Bombay vielfach beobachtet waren, mit einer Bacteriämie zu thun haben und nicht mit einer reinen Toxinämie. Der Werth der auch bei solchen Infectionen in Frage kommenden Giftwirkung wurde bereits erörtert. Die histologische Untersuchung zeigt klar und überzeugend die ausgesprochen degenerative Wirkung des Pestkeimes auf die Wandungen der Blutgefässe, die demnach in diesen foudroyanten Fällen eine enorm ausgeprägte sein muss.

Wir entnehmen daraus weiters, dass die Mehrzahl der positiven Fälle acut verläuft, nach unseren Befunden meist innerhalb 3—4 Tagen, dass also, anders ausgedrückt, der Nachweis des Pesterregers in den ersten Tagen der Erkrankung im Allgemeinen — dass es Ausnahmen gibt, wurde bereits oben erwähnt — ein ungünstiges Zeichen quoad vitam bildet, während der negative culturelle Befund innerhalb der ersten 8 Tage um so grössere Aussicht für das Überstehen der Infection bietet.

Dass es aber auch noch sehr spät zur nachweisbaren Allgemeininfection kommen kann, beweist der Fall 12, wo am XIX. Erkrankungstage der Pestbacillus im Blute nachgewiesen werden konnte. Der Umstand nun, dass auch klinisch der Ausgang einer Pestinfection vielfach absolut nicht vorauszusagen ist, d. h. dass es unmöglich ist, zu bestimmen, ob der Process ein localer bleibt oder zur Allgemeininfection führen wird, lässt im Vereine mit dem oben erhobenen Befunde die Ansicht gerechtfertigt erscheinen, das Blut eines Pestkranken, so lange derselbe nicht in das wirkliche Reconvalescenzstadium eingetreten ist, immer und unter allen Umständen als eventuellen Träger des Pestvirus anzusehen, der gegebenen Falles eine directe oder indirecte Weiterverbreitung der Krankheit verursachen kann. Es kommt dabei namentlich das Blut solcher Hämorrhagien in Betracht,

Digitized by Google

die gar nicht im directen Zusammenhange mit der Infection stehen, sondern von derselben unabhängig sind, wie bei Verletzungen, Epistaxis, Menstruation etc.

Berücksichtigt man in den 55 positiven Fällen die Anzahl der in den einzelnen Fällen ausgeführten Blutuntersuchungen, so finden wir:

1 mal	untersucht	. . . . . 30 Fälle,
2 »	»	. . . . . 14 »
3 »	»	. . . . . 3 »
4 »	»	. . . . . 3 »
5 »	»	. . . . . 3 »
6 »	»	. . . . . 2 »
	Summe	. 55 Fälle.

Von den 14 Fällen, die 2mal untersucht wurden, und zwar immer in unmittelbar aufeinander folgenden Tagen, zeigten 4 Fälle (12, 54, 112 und 119) am ersten Tage der Blutuntersuchung ein negatives Ergebniss, in 2 Fällen (120 und 128) waren die am zweiten Tage angelegten Aussaaten verunreinigt, so dass sich kein Befund über die Reichhaltigkeit der angegangenen Pestcolonien daraus erheben liess. Dass aber auch sie sicher als positiv an diesem Tage betrachtet werden müssen, können wir aus dem rasch folgenden Tode und dem Tags vorher erhaltenen Blutbefunde ohne Zweifel annehmen.

Von den 3 Fällen, die 3mal untersucht wurden (6, 25 und 83) genasen 2. Beide zeigten nur einmal positiven Blutbefund. Leider sind gerade diese beiden Fälle, was sicherlich von grossem Interesse gewesen wäre, nicht an den diesem positiven Ergebnisstage unmittelbar folgenden Tagen untersucht worden. Der 3. hieher gehörige Fall (83) liess nur an dem dem Todestage vorhergehenden Tage (V. Krankheitstage) spärlich Pestbacillen nachweisen, während die Aussaaten, die am III. und IV. Krankheitstage angelegt waren, steril blieben.

In den 3 Fällen, die 4mal culturell untersucht wurden (82, 87 und 98), zeigten 2 Fälle (82 und 98) nur am Todestage wenige Pestcolonien im Blute; dabei war der eine von ihnen, der Fall 82, complicirt durch eine Secundärinfection mit Streptococcus pyogenes; auf ihn kommen wir deshalb später nochmals zurück. Der 3. Fall jedoch (87) zeigte an allen 4 Untersuchungstagen ein positives Ergebniss und zwar in steigender Menge.

Von den drei 5mal untersuchten Fällen (65, 77 und 123) genasen 2 Fälle (77 und 123), beide aber liessen an dem der positiven Untersuchung folgenden Tage nicht mehr Pestbacillen im Blute nachweisen. Der 3. Fall (65), eine primäre Pestpneumonie betreffend, liess am III. Krankheitstage spärlich und am VI. Krankheitstage 10 Colonien, also auch nur spärlich, nachweisen, während die Aussaaten vom IV. und V. Krankheitstage steril blieben. Wir glauben diesen negativen Befund nur auf den schon des Öfteren betonten Untersuchungsfehler der verwendeten zu geringen Blutmengen beziehen zu können.

Was endlich die 2 Fälle (73 und 116) anlangt, die 6mal untersucht wurden, und zwar in unmittelbar folgenden Tagen, so sind beide interessant genug, um besonders erörtert zu werden. Der Fall 116 zeigt am IV. Krankheitstage 2 Colonien des Pestbacillus in der Blutaussaat, am II., III., V., VII. und VIII. Krankheitstage jedoch keine, was wahrscheinlich ebenfalls nur aus den verwendeten geringen Blutmengen zu erklären sein dürfte. An den beiden dem Todestage vorhergehenden Tagen wurde das Blut nicht untersucht; es hätte unserer Ansicht nach sicher am letzten Tage mehr weniger reichlich Pestbacillen nachweisen lassen. Der positive spärliche Blutbefund am II. Krankheitstage in Gegenüberstellung zu dem negativen der 3 folgenden Tage lässt allerdings auch daran denken, dass wir zufälliger Weise den Eintritt der Allgemeininfection damit constatiren konnten und nicht das bereits beginnende Erlöschen der Abwehrkräfte des Organismus. Dieselbe Erklärung müsste eventuell auch für den oben angeführten Fall 65 in Rechnung gezogen werden. Der Fall 73 hingegen

Digitized by Google

liess an allen 6 Tagen, vom III. bis zu dem am VIII. Krankheitstage erfolgten Tode, Pestbacillen im Blute nachweisen. Dieser Fall, der uns sehr lebhaft in Erinnerung ist, zeigt in den ersten 4 Tagen der Untersuchung schwere Krankheitssymptome — was auch im Protokolle verzeichnet ist — bei Vorhandensein von geringen und wenig von einander differirenden Keimmengen; am V. Tage bessert sich sein Zustand in auffallender Weise mit einer gleichzeitigen Abnahme der Pestcolonien in den Blutaussaaten, am VI. Tage, dem Todestage, erfolgt Collaps; gleichzeitig damit erscheinen in den Aussaaten neben Pestkeimen Colonien des Streptococcus pyogenes. Es wäre zu gewagt, daraus Schlüsse ziehen zu wollen, doch bietet er Interessantes genug, um seine besondere Besprechung zu rechtfertigen.

Wir haben gesehen, dass der positive culturelle Blutbefund bei einem Pestkranken zwar nicht unbedingt, aber doch im Allgemeinen eine schlechte Prognose gibt. Unbedingt ungünstig aber muss die Prognose gestellt werden, wenn die Blutuntersuchung, durch zwei oder mehr Tage hinter einander ausgeführt, jedesmal den Pestkeim im Blute nachweisen lässt, die folgende Untersuchung, respective die letzte, dabei aber eine auffallende Zunahme der Colonienanzahl des Pestbacillus aufweist. Alle derartigen von uns untersuchten Fälle (3, 57, 74, 80, 81, 87, 89, 98 und 127), im Ganzen 9, starben. Hieher gehören zweifellos auch die beiden Fälle 120 und 128, bei denen die zweite Untersuchung verunreinigte, daher unbrauchbare Blutaussaaten ergab, die erste aber schon »mässig reichlich« Pestcolonien aufwies.

Betrachtet man endlich bei den 55 positiven Fällen das Ergebniss der Blutuntersuchung nach der Richtung hin, ob die Infection eine reine Pestinfection war oder ob eine Misch-, respective Secundärinfection durch einen anderen pathogenen Keim vorlag, so sehen wir, dass in 47 Fällen (= circa 85·5%) ausschliesslich der Pestbacillus, in 8 Fällen (= circa 14·5%) daneben noch andere pathogene Keime nachgewiesen werden konnten. In 7 von diesen 8 Fällen (11, 73, 82, 97, 100, 104 und 129) fanden sich neben Pestbacillen noch mehr oder weniger reichlich Colonien des Streptococcus pyogenes, in einem Falle (86) ausserdem noch 5 Colonien des Staphylococcus pyogenes albus. Dieser letztere Befund muss aber völlig ausser Acht gelassen werden, indem wir demselben keinerlei Bedeutung zuerkennen dürfen, weil die Art und die Colonienanzahl dieser Coccenart, sowie der Umstand, dass wir den Staphylococcus albus auch noch in einigen anderen Fällen als belanglosen Befund erhalten haben, dafür sprechen, dass wir ihn nur als Folge eines Arbeitsfehlers (Hautverunreinigung) anzusehen haben. Anschliessend daran sei hier auch darauf hingewiesen, dass auch die andern manchmal in den Aussaaten angegangenen Bacterien, wie Sarcina lutea, Kartoffelbacillus und ein Bacillus der Pseudodiphtheriegruppe, theils als von der Haut, theils als aus der Luft stammend zu betrachten sind. Die Anzahl der durch die Luft bedingten Verunreinigungen ist ohne dem eine sehr geringe, wenn man erwägt, dass wir bei diesen Untersuchungen stets dem in den Krankenbaraken meist stark fühlbaren Luftzuge ausgesetzt waren.

Wie unsere pathologischen Befunde zeigen, handelt es sich in allen diesen Fällen um eine Secundärinfection durch den Streptococcus, und zwar fast ausnahmslos von der Mund-Rachenhöhle ausgehend.

Der Fall 82, der bei der 2. und 3. Blutuntersuchung ausschliesslich Colonien des Streptococcus pyogenes und erst bei der 4. neben diesen noch Pestcolonien in geringer Anzahl nachweisen liess, spricht keineswegs gegen diese Auffassung und die Deutung dieses Falles, als ob sich dabei an eine bereits bestandene Streptococceninfection erst die Pestinfection angeschlossen hätte, hält weder unseren pathologisch-anatomischen Befunden Stand, noch auch unseren sonstigen bacteriologischen, die uns zeigen, dass bei gleichzeitiger Anwesenheit des Streptococcus und des Pestbacillus der erstere in den Culturen immer das Übergewicht erlangt, selbst wenn der mikroskopische Befund die Streptococcen gegenüber den Pestbacillen nur in spärlicher Menge anwesend erscheinen lässt. Es ist daher in unseren Blutaussaaten die der Wirklichkeit entsprechende Anzahl der Pestkeime verdeckt.

7 von diesen Befunden betreffen Untersuchungen, die am Todestage ausgeführt waren, und nur einer (129) eine Aussaat, die 1 Tag vor dem Tode angelegt war.

Digitized by Google

Wenn wir im Anschlusse an diese Auseinandersetzungen von den positiven Fällen, die nachträglich zur Section gelangten, die an der Leiche erhobenen bacteriologischen Befunde betrachten, finden wir, dass von den diesbezüglichen 25 obducirten Fällen, deren schon einmal an anderer Stelle dieses Abschnittes Erwähnung gemacht wurde, einer (133) ebenfalls eine Secundärinfection mit Streptococcus pyogenes und 6 Fälle (66, 70, 128, 132, 135 und 137) eine solche mit Diplococcus pneumoniae nachweisen lassen, während die in vivo ausgeführte Blutuntersuchung, die in 6 Fällen 1 Tag, in einem Falle (132) 2 Tage ante mortem gemacht worden war, entweder sterile Aussaaten ergab oder ausschliesslich Pestbacillen zeigte. Dass es uns speciell niemals gelungen war, den Diplococcus pneumoniae in den Blutaussaaten neben dem Pestbacillus zu erhalten, dürfte seine Erklärung nicht bloss in dem Umstande finden, dass bei allen diesen Fällen die Culturen einen, respective zwei Tage ante mortem angelegt wurden, sondern wahrscheinlich auch darin, dass das gegenseitige Verhältniss hinsichtlich der Wachsthumsenergie in den Culturen zwischen Diplococcus und Pestbacillus nicht dasselbe ist wie zwischen Streptococcus und Pestbacillus. Unsere an der Leiche erhaltenen diesbezüglichen bacteriologischen Befunde liefern uns auch dafür den Beweis.

Wenn wir nunmehr auch diese erst nachträglich als Misch-, respective Secundärinfectionen erkannten Fälle den in vivo als solche erwiesenen zurechnen, was für die Erlangung eines richtigen Verhältnisses unbedingt geschehen muss, so finden wir das früher angegebene Procentverhältniss der Misch-, respective Secundärinfectionen schon bedeutend höher, thatsächlich aber noch immer nicht der Wirklichkeit entsprechend, da sich unter den untersuchten Pestfällen sicher wahrscheinlich noch mehrere befunden haben, die ebenfalls keine reinen Pestinfectionen dargestellt haben. Es kommt bei diesen durch Secundärinfectionen complicirten Pestfällen unseren Befunden nach neben Streptococcus und Diplococcus auch noch der Staphylococcus pyogenes aureus, allerdings seltener, als Ursache derselben in Betracht.

Wir ersehen daraus, dass die Secundärinfectionen und besonders die durch Streptococcus pyogenes veranlassten bei der Pesterkrankung, den Befunden bei der Epidemie in Bombay nach zu urtheilen, entschieden eine bedeutende Rolle spielen und unseren Befunden gemäss immer eine sehr schlechte Prognose geben. Wie bereits hervorgehoben und auch schon anderweitig betont, bildet den häufigsten Ausgangspunkt dieser Secundärinfectionen die Mund-Rachenhöhle, speciell die Tonsillen. In einem Falle war es aber eine Pneumonie, die die Ursache dafür bildete und die Pestinfection complicirt hatte (Diplococcenpneumonie). Dass auch Pestpneumonien, die ursprünglich durch den Pesterreger hervorgerufen und secundär durch andere pathogene Keime complicirt sind, sowie Bubonen selbst den Ausgangspunkt für Misch-, respective Secundärinfectionen bilden können, soll nicht geleugnet werden. Wir verfügen jedoch über keinen solchen Fall. Derjenigen Infectionen, die eine schon abgelaufene oder im Abklingen begriffene Pestinfection compliciren — Fälle, die wir auch vielfach zu beobachten Gelegenheit hatten und die meist durch chirurgische Eingriffe bedingt waren — sei an dieser Stelle nur nebenbei der Vollständigkeit halber Erwähnung gethan.

Es wurde bereits erwähnt, dass von den 122 untersuchten Pestfällen 72 starben, was einem Mortalitätsverhältnisse von circa 59% gleichkäme. Wie weit dieses Procentverhältniss der Sterblichkeit, das sich nur auf einen verhältnissmässig geringen Bruchtheil der bei der Epidemie in Bombay beobachteten Pestfälle bezieht, aber alle Formen der Pesterkrankung umfasst und sich auf Fälle des Höhestadiums und des Abklingens der Epidemie bezieht, mit dem Verhältnisse übereinstimmt oder nicht, welches sich aus der ganzen Epidemie bei entsprechender Beurtheilung ergibt, werden wir im dritten Theile unseres Berichtes des Näheren erörtern.

Was den Todestag dieser 72 untersuchten Verstorbenen im Vergleiche zum Erkrankungstage betrifft, so fanden wir nachstehendes Verhältniss: Der Tod trat ein am

Digitized by Google

II.	Erkrankungstage in	7 Fällen,	davon waren	positiv	5 Fälle,
III.	» »	10 »	»	»	10 »
IV.	» »	11 »	»	»	10 »
V.	» »	9 »	»	»	8 »
VI.	» »	5 »	»	»	4 »
VII.	» »	6 »	»	»	3 »
VIII.	» »	6 »	»	»	2 »
IX.	» »	2 »	»	war	1 Fall,
X.	» »	2 »	»	»	1 »
XI.	» »	1 Fall	»	»	0 »
XV.	» »	3 Fällen,	»	»	0 »
XXI.	» »	1 Fall,	»	»	1 »
?	» »	9 Fällen,	»	waren	6 Fälle,
		Summe . 72 Fälle,			Summe 51 Fälle.

Wir ersehen daraus, dass die Mehrzahl der Fälle in den ersten 8 Tagen letal endete und innerhalb dieser Zeit entfällt die grösste Anzahl der Gestorbenen auf den III. und IV. Erkrankungstag. Die 9 Fälle, deren Todestag als fraglicher hingestellt wurde, weil der Erkrankungstag nicht genau ermittelt werden konnte, betreffen ebenfalls fast durchwegs acut verlaufene Fälle, sind also eigentlich auch den innerhalb der ersten 8 Tage tödtlich geendeten Fällen zuzuzählen. Auch aus dieser Zusammenstellung können wir wieder den Schluss ziehen, dass eine Pestinfection eine um so günstigere Prognose gestattet, je längere Zeit nach dem Einsetzen der ersten Krankheitssymptome bereits verstrichen ist.

4 unter den untersuchten 122 Pestfällen betrafen primäre Pestpneumonien (65, 102, 103 und 114); sämmtliche 4 Fälle starben, und zwar 2 Fälle (65 und 103) am VI., ein Fall (102) am VIII. und ein Fall (114) am XV. Krankheitstage. Nur ein Fall unter ihnen (65) liess culturell während des Lebens Pestbacillen im Blute nachweisen. Die Erklärung für den negativen Befund der anderen 3 Fälle haben wir bereits zu geben versucht, andere als die bereits abgeleiteten Schlüsse und Erwägungen wagen wir wegen der doch verhältnissmässig geringen Anzahl dieser sonst so wichtigen und interessanten Fälle nicht zu geben.

Was schliesslich die 50 Fälle betrifft, die mit dem Leben davon kamen, so sind 4 von diesen Fällen bereits wiederholt besprochen worden. Es sind das diejenigen 4 Fälle, die im Blute Pestbacillen nachweisen liessen (6, 25, 77 und 123). Von den übrig bleibenden 46 Genesenen, die negativen Blutbefund aufwiesen, wurden untersucht:

1 mal	10 Fälle	(14, 15, 16, 17, 18, 26, 45, 121, 131 und 136),
2 »	10 »	(23, 30, 32, 42, 44, 47, 48, 53, 106 und 117),
3 »	12 »	(33, 34, 39, 40, 46, 51, 59, 63, 75, 94, 96 und 125),
4 »	3 »	(71, 76 und 105),
5 »	4 »	(21, 55, 79 und 109),
6 »	2 »	(64 und 108),
7 »	3 »	(19, 61 und 101),
10 »	1 Fall	(92),
11 »	1 »	(93),
	Summe . 46 Fälle.	

Digitized by Google

Das negative Resultat dieser Fälle findet seine Erklärung in den eingangs gemachten Erörterungen hinsichtlich der Mängel unserer Untersuchungsmethode und hinsichtlich des Wesens der Pesterkrankung. Ein Theil dieser Fälle betrifft nämlich solche, bei denen die Infection eine rein örtliche geblieben war. Diese Fälle sind in dem Protokolle als sogenannte »leichte« Fälle bezeichnet. Dass die Zahl derselben nicht genau angegeben werden kann, hat seinen Grund darin, dass es klinisch unmöglich ist, bei vielen dieser Fälle eine eventuell vorhandene Allgemeininfection sicher auszuschliessen. Gewisse Allgemeinsymptome werden ja auch von den am Infectionsherde gebildeten, gelösten und ausgelaugten Giftstoffen hervorgerufen. Der Entscheid über die eingetretene Allgemeininfection ist bei der grösseren Anzahl dieser Fälle sicherlich nur durch die bacteriologische Blutuntersuchung möglich. Welche Factoren, und zwar wichtige Factoren, bei dieser dabei in Rechnung kommen, wurde schon erörtert. Der zweite Theil dieser Fälle aber betrifft solche, bei denen der Infectionsprocess nicht mehr local geblieben ist, bei denen es also zum Einbruche des Infectionskeimes in die Blutbahn kam. Dass dieser Einbruch aber nicht nothwendiger Weise die schrankenlose Vermehrung des Pestbacillus im Organismus bedingt, oder anders ausgedrückt, dass damit nicht nothwendiger Weise der Organismus erliegen muss, wurde gleichfalls schon besprochen. Das Gelingen des Nachweises dieses erfolgten Einbruches in die Blutbahn wird demnach in vielen Fällen mehr ein Zufall sein und erfordert vor Allem eine systematische Untersuchung des Falles in entsprechender Weise. Aus der obigen Zusammenstellung ersehen wir aber, dass unter diesen 46 Fällen die Mehrzahl nur 1—3mal, und da oft noch in grossen Intervallen, untersucht wurden. Andererseits befinden sich in dieser Gruppe sehr viele Fälle — es betrifft wieder die Mehrzahl derselben, die erst sehr spät, nachdem die Krankheit schon längere Zeit bestanden hatte, zur Untersuchung kamen.

Wenn wir endlich auch noch das Geschlecht und das Alter der zur Untersuchung gelangten Pestfälle berücksichtigen wollen mit Beziehung auf den positiven Blutbefund und das Mortalitätsprocent, so sehen wir, dass sich zunächst hinsichtlich des Geschlechtes die 122 untersuchten Fälle in folgender Weise vertheilen:

Männer = 93 Fälle (= circa 76%) { davon zeigten positiven Blutbefund: 44 Fälle (= circa 47%), davon starben: 60 Fälle (= circa 64%);

Weiber = 29 Fälle (= circa 24%) { davon zeigten positiven Blutbefund; 11 Fälle (= circa 38%), davon starben: 12 Fälle (= circa 41%).

Die Männer erscheinen nach dieser Zusammenstellung entschieden bevorzugt, ihre Anzahl beträgt mehr als 3mal so viel wie die der Weiber. Zu grossen Werth möchten wir dieser Gegenüberstellung jedoch nicht beimessen, einerseits wegen der doch zu geringen Menge, andererseits wegen des Umstandes, dass wir unserer Erinnerung nach einigemale die Untersuchung der Weiber äusserer Umstände wegen etwas vernachlässigen mussten. Der Procentsatz der Weiber wird also in Wirklichkeit ein etwas höherer sein.

Wir werden übrigens auch auf diese Gegenüberstellung nochmals im dritten Theile unseres Berichtes zurückkommen, wenn wir die Verhältnisse der Epidemie in Bombay in dieser Hinsicht des Näheren erörtern werden.

Hinsichtlich des Alters vertheilen sich unsere 122 Fälle in nachstehender Weise:

Digitized by Google

Alter in Jahren	Anzahl der Fälle	Davon hatten positiven Blutbefund:	Davon starben:
1— 5	2	1	1
6—10	6	4	4
11—15	13	6	7
16—20	16	7	9
21—25	28	9	15
26—30	19	10	11
31—35	16	7	10
36—40	9	3	6
41—45	6	5	4
46—50	2	2	2
60	2	1	1
?	3	0	2
Summe..	122	55	72

Darnach war in unseren Fällen das Alter von 20—30 Jahren das meistbetheiligte, fast ein Drittel aller Fälle entfällt auf dasselbe.

Wenn wir uns nunmehr den mikroskopischen Resultaten unserer Blutuntersuchungen zuwenden, so wurde diesbezüglich bereits eingangs dieser Erörterungen betont, dass eine systematische mikroskopische Untersuchung des Blutes von uns wegen des geringeren Werthes dieser Methode für solche systematische Untersuchungen nicht ausgeführt wurde, dass wir aber trotzdem bei einer ziemlich grossen Anzahl von Fällen gleichzeitig mit den culturellen Untersuchungen für die spätere Durchsicht auch Deckglaspräparate anfertigten, um Aufschlüsse über die eventuelle Brauchbarkeit der mikroskopischen Untersuchung für diagnostische Zwecke zu erlangen.

Unsere durch die durchgeführten culturellen Untersuchungen erlangten Befunde, die bei der Anfertigung der Deckglaspräparate nicht vorauszusehen waren, sowie die daraus abgeleiteten Schlüsse bestimmten uns, für die genauere Durchsicht der Deckglaspräparate nur diejenigen Fälle auszuwählen, die von vorneherein ein positives Resultat versprachen.

Es waren dies im Ganzen 20 Fälle.

Von diesen 20 Fällen ergaben nun mikroskopisch 7 (5, 12, 54, 78, 82, 87 und 98) ein völlig negatives Resultat. Es konnten in diesen Fällen in dem von jedem Falle untersuchten einen Deckglaspräparate auch bei wiederholter genauer Durchmusterung Pestbacillen nicht aufgefunden werden. Allerdings hatten von diesen 7 Fällen 5 (5, 12, 54, 82 und 98) auch in den Aussaaten nur »spärlich« Pestkeime nachweisen lassen, wodurch die Aussicht auf das Gelingen des mikroskopischen Nachweises schon von Haus aus eine sehr geringe war. Ein Fall (87) zeigte in der Cultur »mässig reichlich« und ein Fall (78) »reichlich« Pestcolonien, das Deckglas zeigte aber auch bei ihnen keine Pestbacillen.

Von den 13 mikroskopisch positiven Fällen (3, 11, 57, 65, 73, 74, 77, 80, 81, 86, 89, 97 und 107) zeigten culturell 6 Fälle (11, 74, 80, 81, 86 und 107) »sehr reichlich«, 2 Fälle (89 und 97) »ziemlich reichlich«, 2 Fälle (3 und 57) »mässig reichlich« und 3 Fälle (65, 73 und 77) »wenig reichlich« oder »spärlich« Pestcolonien.

Digitized by Google

Mikroskopisch konnten nur in 1 Falle (80), und zwar in dem bei seiner zweiten culturellen Untersuchung angelegten Deckglaspräparate, reichlich Pestbacillen gefunden werden (vergl. Tafel XIV, Fig. 1), in 3 Fällen (11, 57 und 81), und zwar bei dem einen davon (81) ebenfalls im Deckglaspräparate entsprechend seiner zweiten culturellen Untersuchung, fanden wir mässig viele Pestbacillen, die übrigen 9 Fälle zeigten den Pestkeim mikroskopisch in geringer Anzahl oder gar nur vereinzelt.

3 von diesen 13 positiven Fällen, und zwar die Fälle 74, 80 und 81, zeigten in den Deckglaspräparaten, die bei der ersten an ihnen ausgeführten Blutuntersuchung angelegt wurden, obwohl diese ebenfalls »reichlich« Pestcolonien aufwies, auch keine Pestbacillen. Ebenso liess der Fall 73, der durch 6 Tage hindurch ein culturell positives Resultat ergeben hatte, nur in den Deckglaspräparaten entsprechend der 3. und 6. culturellen Untersuchung Pestbacillen vereinzelt, respective in spärlicher Menge nachweisen, während die Deckglaspräparate von den übrigen 4 Untersuchungstagen keinen positiven Befund ergaben.

Der mikroskopisch gelungene Bacillennachweis, in diesem Falle am 6. Untersuchungstage, im Vergleiche zu dem Ergebnisse der gleichzeitig angelegten Aussaat, die nur wenige Colonien des Pestbacillus zeigte, bildet nichts Überraschendes, er stützt vielmehr — da die Cultur neben den wenigen Colonien des Pestbacillus reichlicher solche des Streptococcus pyogenes aufwies, das Deckglaspräparat letzteren jedoch nicht enthält — unsere schon anderen Ortes besprochenen Anschauungen über das gegenseitige Verhältniss dieser beiden Mikroorganismen in der Cultur.

Dass dieses Verhältniss unserer Meinung nach auch gewissen Bedingungen unterliegt, dass es eine entsprechende Berücksichtigung der vorhandenen Menge beider Arten, der Zeitdauer ihres Beisammenseins, sowie der Wahl des Nährbodens voraussetzt, soll hier, um Missverständnissen vorzubeugen, ausdrücklich hervorgehoben werden.

Was das Verhalten der Pestbacillen in morphologischer und färberischer Beziehung, sowie hinsichtlich ihrer Lagerung zu den Blutelementen in den mikroskopischen Blutpräparaten betrifft, so zeigt dasselbe nach unseren Befunden keine Abweichung von dem, wie wir es in anderen Organen des menschlichen Körpers zu sehen Gelegenheit hatten. Wo sie reichlicher vorhanden waren, fanden sie sich auch in den Blutpräparaten theils als Diplobacillen, theils einzeln liegend; wo sie spärlicher nachweisbar waren, lagen sie meist einzeln. Ihre Gestalt war vorwiegend eine ovale oder länglich ovale, seltener kam der eigentliche Stäbchentypus zu Gesichte (73) oder die rundliche, bläschenartige Form (86 und 65). Mit Löffler's Methylenblau — es wurde ausschliesslich dieses für die Blutpräparate verwendet — färbten sich die Bacillen theils charakteristisch bipolar, theils mehr gleichmässig, dann meist etwas schwächer, was ebenfalls sonst auch zu sehen ist.

Der Nachweis der Kapsel war uns in den Blutpräparaten mit dem erwähnten Farbstoffe nicht gelungen. Vielleicht spielten hier ausser dem Alter der Präparate auch noch andere Factoren eine Rolle. Darauf wollen wir jedoch erst im letzten Theile unseres Berichtes näher eingehen. Die Lagerung der Bacillen war, mit Ausnahme eines Falles (57), bei dem wir sie vereinzelt auch anscheinend in polynucleären Leukocyten and en, immer eine extracelluläre.

Sollen wir nun auf Grund unserer culturellen und mikroskopischen Blutuntersuchungen und der daraus gezogenen Schlüsse die Frage erörtern, welchen Wert die bacteriologische Blutuntersuchung bei der Pesterkrankung besitzt, so wird, unserer Meinung nach, die Beantwortung dieser Frage verschieden ausfallen, je nach dem concreten Falle, der uns vorliegt. In den Fällen der Pest, bei denen es sich um rein local gebliebene Infectionen handelt, wird die Blutuntersuchung selbstverständlich werthlos sein. Es kommt dabei allerdings der Umstand in Betracht, dass es klinisch in vielen Fällen absolut nicht zu entscheiden sein wird, ob die Infection noch eine local beschränkte oder aber bereits eine allgemeine ist.

Da wir nun bei der Beantwortung der uns gestellten Frage nicht die wissenschaftliche Seite, sondern die praktische, und nur diese, im Auge haben, werden wir in solchen Fällen die bacteriologische Blutuntersuchung für die Diagnose nicht heranziehen. Desgleichen nicht in denjenigen Fällen, die zwar mehr weniger

Digitized by Google

sichere Anhaltspunkte für die erfolgte Allgemeininfection geben, aber nicht acut verlaufen. Denn mehrere Tage lang zu warten, um dann durch die Blutuntersuchung unmittelbar vor dem Tode erst die Diagnose auf Pest sicher zu stellen, hätte wenig Sinn und keinen praktischen Werth.

In der Mehrzahl der beiden erwähnten Pestformen werden wir auf andere Weise ja leichter und schneller zum Ziele gelangen. In vielen Fällen wird der Kliniker die Diagnose sicher machen können. Ist dies unmöglich oder handelt es sich um die Feststellung eines wichtigen Falles, bei dem die bacteriologische Bestätigung der klinischen Diagnose ohnedem erfolgen muss, so werden wir, unserer Meinung nach, immer zur Punktion des in solchen Fällen wohl meist mehr oder weniger deutlich ausgesprochenen Bubo schreiten, und aus dem daraus angefertigten Deckglaspräparate die Diagnose rasch und sicher in den meisten Fällen machen können.

Nur wenn ein schon länger bestehender Bubo vorliegt, die Infection dabei keine Zeichen des Weiterschreitens zeigt, die Pest also im Abklingen begriffen ist, wird auch die Punktion des nunmehr puriform erweichten oder eitrig zerfallenen Bubo die Pestbacillen manchmal nicht mehr nachweisen lassen. Will man aber auch jetzt noch wissen, ob es sich um Pest handelt, respective gehandelt hat, so würde in solchen Fällen eventuell die specifische Agglutinationsprobe in Frage kommen. Es fehlen uns über den Werth derselben für diese Zwecke eigene Erfahrungen; die bisher darüber von anderer Seite gemachten wollen wir an anderer Stelle erörtern.

Die Ansicht, dass es unstatthaft sei, ja vielleicht sogar ein Kunstfehler, wenn man den Bubo punktirt, respective incidirt, können wir absolut nicht theilen, erstens weil unsere Auffassung von dem Wesen der Pestinfection unbedingt für die Eröffnung des Bubo spricht, zweitens weil wir in einer Reihe von Fällen in Bombay gesehen haben, dass die Eröffnung des Bubo die Pestinfection selbst niemals im ungünstigen Sinne beeinflusst hat, vorausgesetzt natürlich, dass die Eröffnung unter den erforderlichen modernen Cautelen geschieht, was in Bombay allerdings nicht immer der Fall war. Wir halten demnach die chirurgische Behandlung des Bubo nicht bloss für unschädlich, sondern vielmehr für rationell und angezeigt.

Was diejenigen Fälle betrifft, in denen eine primäre Pestpneumonie vorliegt, so wird bei diesen die bacteriologische Blutuntersuchung zum Zwecke der Diagnose ebenfalls nicht in Frage kommen, weil die Untersuchung des Sputums rascher und sicherer zum Ziele führt.

Auch in den Fällen acut verlaufender Allgemeininfection, in denen der primäre Bubo nachweisbar ist, wird für die Sicherstellung der Diagnose die Punction des Bubo den praktisch grösseren Werth besitzen.

Grossen Werth wird jedoch die bacteriologische Untersuchung des Blutes in den Fällen rapid verlaufender Infection haben, bei denen es nicht zur nachweisbaren Ausbildung eines primären Bubo kommt, damit also auch dem Kliniker das wichtigste Merkmal für seine Diagnose genommen ist.

In diesen Fällen wäre, unserer Ansicht nach, derart vorzugehen, dass zuerst mehrere Probepräparate des durch Einstich in eine Fingerbeere gewonnenen Blutes angefertigt werden. Es ist unbedingt geboten, mehrere Präparate anzufertigen, das ist eine grössere Menge Blutes — soweit man bei dieser Methode eben von einer grösseren Menge sprechen darf — für die Untersuchung zu verwenden, weil man dann um so eher auf positiven Befund rechnen kann. In einer Reihe von Fällen wird es dadurch gelingen, den Pesterreger nachzuweisen.

Ergeben die Präparate einen völlig negativen Befund oder lassen sich in denselben nur vereinzelt Pestbacillen nachweisen, so dass das Urtheil an Sicherheit verliert, was immer der Fall sein wird, so muss noch eine Aussaat angelegt werden. Die dazu verwendete Blutmenge soll eine grössere sein, da geringe Mengen, wie unsere Untersuchungen gezeigt haben, eventuell resultatlos bleiben können. Wir würden daher in solchen Fällen den Schröpfkopf oder besser noch die Venenpunction vorschlagen. Als Nährboden möchten wir für diesen Zweck gewöhnlichen neutralen oder schwach alkalischen Agar, der vollauf genügt, empfehlen. Da nun einerseits gerade auf Agar die Colonien des Pestbacillus mikroskopisch schon im jungen

Digitized by Google

Stadium ein charakteristisches Bild zeigen, andererseits aber auch bei den acuten Fällen nach unseren Befunden die Pestinfection durch eine Secundärinfection, in Sonderheit des Streptococcus pyogenes oder Diplococcus pneumoniae, complicirt sein kann, ist es unserer Ansicht nach angezeigt, die Blutaussaaten in solchen Fällen in Petri'scher Schale (Plattenstrich) anzulegen.

6. Milz.

In allen 44 zur Obduction gekommenen frischen Pestfällen ergab sich anatomisch der Befund eines acuten Milztumors. Da derselbe schon makroskopisch gewisse Eigenthümlichkeiten zeigt, muss auf dieselben näher eingegangen werden. Die Milz ist zunächst immer in allen Dimensionen beträchtlich angeschwollen. Nach den von uns vorgenommenen Messungen schwankte der Längendurchmesser zwischen 12 und 22 *cm*, der Breitendurchmesser zwischen 6 und 17 *cm* und der Dickendurchmesser zwischen 3 und 6 *cm*, wobei zu berücksichtigen ist, dass normalerweise die Hindu ganz auffallend kleine Organe besitzen und dass manche neben den Zeichen der acuten Milzschwellung auch solche eines chronischen Milztumors, meist durch Malaria bedingt, erkennen liessen. Die Kapsel ist stark gespannt und leicht grau getrübt, manchmal auch in Folge von Hämorrhagien fleckig blutroth marmorirt.

Sehr charakteristisch für die Pestmilz ist die Schnittfläche. Die Farbe derselben ist eine tiefdunkelblut- bis schwarzrothe. Das Milzgewebe quillt keineswegs reichlich, sondern nur wenig vor, wie überhaupt die Consistenz dieses Milztumors nie die zerfliesslich weiche ist, wie bei den gewöhnlichen durch Strepto-, Diplo-, Staphylococcen, durch den Anthrax- oder den Typhusbacillus etc. bedingten Infectionen. Dementsprechend steht auch die reichliche Abstreifbarkeit der Pulpa einer reinen Pestmilz hinter der anderer acuter Milztumoren zurück. Ausserdem besitzt dieses, nur etwas über die Schnittfläche vorquellende Milzgewebe einen matten, etwas trockenen Glanz, der an den einer diffusen Amyloidmilz geringen Grades erinnert. Bei der reinen Pestmilz ist aber die Schnittfläche nie ganz glatt, sondern besitzt eine eigenthümliche feinste Granulirung, die wir als Chagrinirung bezeichnet haben. Die Follikel sind häufig gar nicht sichtbar, oft nur als kleine graue Punkte mit dunkelrothem Hof, in keinem Falle fiel ihre besondere Grösse oder ein stärkeres Prominiren auf der Schnittfläche auf.

Ausser den durch chronische Processe bedingten Verdickungen der Trabekel konnten wir makroskopisch keine Veränderungen des groben Stroma constatiren. Vor Allem die feine Chagrinirung und der tief dunkelrothe Farbenton verleihen der Pestmilz ein so eigenartiges, charakteristisches Aussehen, wie es keiner anderen Infectionskrankheit zukommt. Handelt es sich hingegen um Mischinfectionen, deren wir eine grosse Anzahl obducirt haben, so tritt das wesentlich abweichende Bild einer in Folge der Giftwirkung von Strepto-; Diplo- oder Staphylococcen acut geschwollenen Milz in den Vordergrund. Eine solche ist viel weicher, ihre Pulpa sehr reichlich vorquellend und abstreifbar und es fehlen ihr alle charakteristischen Eigenthümlichkeiten der Pestmilz.

Nach einiger Orientirung waren wir daher bald im Stande, aus dem anatomischen Milzbefunde mit grosser Sicherheit eine reine Pestinfection oder eine Mischinfection zu diagnosticiren. Dabei spielt natürlicherweise auch die Eigenschaft der Pestcadaver mit, viel weniger rasch in Fäulniss überzugehen als solche mit Septicämien durch Eitercoccen überhaupt, und wir sind uns wohlbewusst, dass dadurch oft der eclatante Unterschied zwischen reinen Pestmilzen und den anderen bedingt war.

Auch das histologische Bild hat viel Charakteristisches an sich. Meist erscheint der schwammige Bau der Pulpa nur mehr ganz undeutlich, indem Alles von Blut und Leukocyten wie überschwemmt ist. Die einzelnen Blut- oder Pulparäume sind nicht mehr abgrenzbar, indem das ganze Milzgewebe hämorrhagisch infiltrirt ist. Nur die Follikel sind erhalten, aber klein, die Trabekel sehen meist wie angeschwollen aus. Die ganz auffallend reichliche Leukocyteninfiltration besteht vorwiegend aus polynucleären Leukocyten. Ausserdem finden sich häufig, regellos angeordnet, grosse, ganz epithelähnliche, bald mehr rundliche, bald mehr polygonale oder cylindrische Zellen mit einem grossen, runden oder gelappten Kern, der sich meist blass färbt, oder mit mehreren derartigen Kernen.

Digitized by Google

Solche immer gebläht aussehende Zellen finden sich auch innerhalb der noch erhaltenen Blut- oder Pulparäume, oft in grosser Menge. Sie stimmen ihrer Form nach mit den Epithelien dieser Räume überein, die man thatsächlich auch häufig in Desquamation begriffen sieht. Wir sind der Ansicht, dass es sich hier wenigstens zumeist um in Desquamation, Wucherung und Degeneration begriffene Endothelzellen der Bluträume handelt, und zwar um jene, welche von Böhm und Davidoff (Lehrbuch der Histologie des Menschen, 1895 — vergl. Fig. 92) als »gestricheltes Epithel der Pulparäume« bezeichnet werden.

Wir konnten zwar in keinem Falle eine erhaltene derartige Strichelung nachweisen, sei es, dass die Conservirung nicht die entsprechende war, sei es, dass sie unter Degenerationsvorgängen zu Grunde gegangen war, wie wir ja auch häufig eine starke Granulirung des Protoplasmas dieser Zellen fanden, welche zweifellos auf parenchymatöse oder fettige Degeneration zu beziehen ist. Pigmentschollen- oder blutkörperchenhaltige Zellen sind entschieden Seltenheiten.

In anderen Fällen oder in einzelnen Theilen einer Milz herrscht weniger die hämorrhagische Infiltration als wie hochgradige Hyperämie vor, das heisst man findet die erhaltenen Blut- oder Pulparäume sehr stark erweitert und mit Blut vollgefüllt, zugleich mächtiges Aufquellen und reichliche Desquamation ihrer Epi- oder Endothelien.

In vielen Fällen fanden sich nun ungemein zahlreiche kleine, nekrotische Herde besonderer Form. Es sei gleich erwähnt, dass es sich immer um Fälle handelte, bei denen sich die Pestbacillen ausserordentlich reichlich in der Milz vorfanden. Diese Herde sind ungemein klein, sie kommen an Grösse und Form ungefähr dem Querschnitte einer kleinen Arterie gleich und bestehen in ihrem Centrum aus homogenen, balkig-scholligen Massen oder Gerinseln, die manchmal etwas fädig aussehen. Sie färben sich gut mit Eosin, entfärben sich aber vollständig nach der Weigert'schen Fibrinfärbungsmethode. Diese kleinen, rundlichen Herde sind nun immer eingesäumt von zerfallenen, zerbrochenen Zellkernen oder von ganz eigenthümlichen langgeschwänzten Kernformen, die aussehen, wie wenn sie in die Länge ausgezogen worden wären, so dass sie eine birnenähnliche Gestalt annehmen oder ganz Spermatozoën gleichen.

Man kann nun stets sehr leicht nachweisen, dass diese Herde kleinen Gefässen entsprechen, deren Lumen wie thrombosirt von diesen Massen und deren Wand in dasselbe Balkenwerk umgewandelt ist. Es lässt sich nämlich sehr häufig ein noch mit Blut gefülltes Gefäss oder Capillarrohr bis zu einem solchen Herde verfolgen, in den es gleichsam übergeht, wenn das Gefäss eben nicht der Quere nach, sondern der Länge nach im Schnitte getroffen ist [1] (vergl. Tafel XI, Fig. 3).

Auf die Entstehung dieser multiplen Herde wollen wir später zurückkommen. Jedesfalls stellen sie sowohl ihrer ganz constanten Zahl und Form wie ihrer Reichlichkeit nach eine für die Pestmilz ganz charakteristische Veränderung vor, die sich derartig bei keiner bisher bekannten Infectionskrankheit findet.

Was die Follikel betrifft, so erscheinen dieselben der Regel nach unter den von allen Seiten her andrängenden Blutmassen klein, aber sehr zellreich, und in ihnen fällt auch der Reichthum an polynucleären Leukocyten auf. Ihre Arterien zeigen mitunter deutlich die Veränderungen der hyalinen Degeneration ihrer Wand. Ein eigenthümlich aufgequollenes Aussehen besitzen ferner häufig die Trabekel; sie sind nicht nur breiter, sondern zeigen auch nirgends mehr faserige Structur. Sie sind zum Theile homogen, zum Theile homogen balkig und ihre vergrösserten Kerne färben sich nur schwach.

Ähnliches sieht man auch an der die Milz überziehenden Kapsel, ebenfalls in Fällen grossen Bacillenreichthums. So zeigt die Pestmilz im Allgemeinen das Bild einer acuten Splenitis, die in Vielem Vergleichspunkte mit den Veränderungen in Lymphdrüsen besitzt. Gleichwie in letzteren vor allem anderen die Endothelien es sind, die die ersten und intensivsten Veränderungen zeigen, sind es auch in der Milz die Endo- oder Epithelien der Blut- oder Pulparäume, die den ersten Anstoss auszuhalten haben und demgemäss auch in besonderer Weise an den Ver-

[1] Diese Bilder entsprechen vollständig den bei verschiedenen anderen Processen beschriebenen, sogenannten »hyalinen Thromben« kleiner Gefässe.

Digitized by Google

änderungen betheiligt sind. Ebenso sind die vielen Hämorrhagien, die zahlreichen Leukocyten und nekrotisirenden Herde in gleiche Linie zu stellen mit den entsprechenden Veränderungen der Lymphdrüsen.

Was den Bacillenreichthum der Pestmilz anbelangt, so haben wir in 22 unter den 48 an der Pest verstorbenen Fällen sehr reichliche Pestbacillen in derselben histologisch nachweisen können, das heisst die Milz war einfach dicht infiltrirt von denselben (vergl. Tafel XIV, Fig. 3). In 14 von diesen 22 Fällen fanden sich sehr zahlreiche multiple Herde.

Es scheint also, als ob ausser dieser enormen Reichlichkeit an Bacillen auch noch andere Einflüsse nothwendig wären, um das Zustandekommen dieser multiplen Herde zu bedingen. Gewiss ist ein bestimmtes Mass von Zeit hiezu erforderlich, aber es ist ja auch sehr wahrscheinlich, dass eine mehr oder weniger hohe Virulenz darauf Einfluss hat. Jedesfalls aber findet man solche Herde nur in sehr bacillenreichen Milzen. Auf Schnittpräparaten sind die Pestbacillen meist ganz gleichmässig in der Milzpulpa vertheilt und von einer solchen Massenhaftigkeit, dass man von wahrer Bacilleninfiltration sprechen kann. Nur in den Follikeln findet man sie spärlich oder gar nicht.

Eine solche Pestmilz macht den Eindruck, als ob ihre Vergrösserung in erster Linie auf Rechnung der Bacilleninfiltration käme. Bei der ganz gleichmässigen Vertheilung der Pestbacillen findet man nirgends Verstopfung eines Gefässlumen durch einen Embolus, sondern die Quelle für die histologischen Veränderungen und namentlich für das Zustandekommen der Herde liegt in den zahllosen gleichmässig infiltrirenden Bacillen. Unter deren Einfluss kommt es zur Nekrose der Wand eines Capillarrohres mit eigenthümlicher Gerinnung oder Coagulation derselben und des in ihr enthaltenen Blutes und mit Zerfall der Zellen ihrer Umgebung. Innerhalb dieser geronnenen Massen eines solchen Herdes finden sich nur äusserst spärliche oder gar keine Pestbacillen, sehr reichlich aber in unmittelbarer Umgebung desselben. So ist das Zustandekommen dieser Herde als eine von aussen her auf das Capillarrohr gerichtete Wirkung zu denken und nicht in der Weise wie bei einem Embolus, der vom Gefässlumen aus zur Nekrose der Umgebung führt. Sie sind in vollständige Analogie mit den Veränderungen zu setzen, die wir in den Capillaren und kleinen Gefässen eines primären Bubo und in deren Umgebung fanden, und die ebenfalls durch die von allen Seiten herandrängenden Bacillenmassen erzeugt wurden und ebenfalls das Product einer eigenthümlichen Art von Coagulationsnekrose im Sinne Weigerts darstellen.

Sehr häufig findet man im Milzgewebe intracelluläre Lagerung der Pestbacillen und zwar sieht man sehr grosse Zellen, die zahlreiche noch gut färbbare Bacillenleiber eingeschlossen haben. Bald findet man stärker degenerirte Formen, bald besitzen sie den ausgesprochenen plump-ovalen Stäbchentypus, häufig treten sie zu deutlich gegliederten Fäden zusammen.

Unter den 44 acuten Fällen geben unsere Protokolle 16mal einen »spärlichen« histologischen Befund von Pestbacillen an und in 2 Fällen waren histologisch überhaupt keine Pestbacillen in der Milz aufzufinden. Unter den 16 erstgenannten befinden sich 8, also die Hälfte, bei denen wir sowohl bacteriologisch wie histologisch eine Mischinfection constatiren konnten, und die 3 Fälle primärer Pestpneumonie. Die übrigen 5 betrafen uncomplicirte Drüsenpestfälle.

Vergleicht man damit die Befunde der Deckglaspräparate von dem Milzsafte dieser 16 Fälle, so ergibt sich jedesmal der gelungene Nachweis von Pestbacillen in denselben, wenn auch häufig spärlich, manchmal sogar in ziemlich reichlicher Menge. Nur in einem Falle (14/XXXVIII), wo sie histologisch spärlich aufzufinden waren, wurden sie vermisst, was doch wohl mehr auf Zufälligkeiten zu schieben ist. Dementsprechend sieht man auch auf den Culturen aus der Milz der Regel nach in solchen Fällen reichliche Pestcolonien, nur seltener (22/V, 34/XXXV, 14/XXXVIII, 40/XXXIII, 41/XLIII) waren sie auch auf den Culturen spärlich. Was die beiden Fälle betrifft, wo wir histologisch keine Pestbacillen nachweisen konnten, so ergab die Milzcultur in dem einen (26/X) ebenfalls nur spärliche Pestbacillen, sehr reichliche fanden wir dagegen in diesem Falle histologisch und bacteriologisch in verschiedenen Lymphdrüsen und pneumonischen Herden. Offenbar waren die Pestbacillen in der Milz grösstentheils bereits zu Grunde gegangen. Im 2. Falle (33/XXXII) konnten wir weder histologisch noch im Deckglaspräparate, noch culturell Pest-

Digitized by Google

bacillen in der Milz nachweisen, sondern nur ziemlich reichliche im primären Bubo und spärliche in pneumonischen Herden neben reichlichen Diplococcen und intracellulär gelegenen Tetragenusformen. Es handelt sich hier um einen Fall, der erst am 8. Tage letal endete, bei dem die zweimal intra vitam vorgenommene Blutuntersuchung negativ blieb und der schliesslich der Lobulärpneumonie beider Lungen, in der sich vorwiegend andere Mikroorganismen als Pest finden, erlag.

Alles zusammengefasst lassen sich in acut verlaufenen Fällen bei exacter Untersuchung nach irgend einer Methode Pestbacillen so gut wie immer nachweisen. Nur sind sie manchmal sehr spärlich. Besonders sei hier auf das culturelle Verhalten des Pestbacillus aufmerksam gemacht, der bei Mischinfectionen durch Strepto-, Staphylo- und Diplococcen, besonders bei Gegenwart des ersteren, ein entschieden verlangsamtes Wachsthum zeigt, so dass die Reichlichkeit der Pestcolonien in den Aussaaten oft weit hinter jener der anderen, die Mischinfection bedingenden Mikroorganismen zurücksteht, während man auf den entsprechenden Deckglaspräparaten immer das umgekehrte Verhältniss beobachtet.

Auffallend erschien uns, dass in den 3 Fällen von primärer Pestpneumonie der Befund an Pestbacillen in der Milz immer ein ziemlich spärlicher war. Doch ist die Anzahl der von uns beobachteten Fälle zu klein, um daraus einen Schluss ziehen zu können. Jedoch sind jene Fälle, wo nur spärliche Pestbacillen in der Milz vorhanden sind, immer dadurch auffallend, dass sich in den übrigen Organen wenig Blutungen finden und dass sich histologisch nur sehr wenig oder keine Pestbacillen im Blute der erweiterten Gefässe nachweisen lassen.

Nebenbei sei bemerkt, dass wir einigemale (besonders in Fall 1/IX und 30 XIX) erbsen- bis haselnussgrosse, lymphomähnliche Herde in der Milz fanden, die grauroth aussahen, sich ziemlich scharf begrenzten und sich sowohl an der Oberfläche, wie auf dem Durchschnitte etwas vorwölbten. Die histologische Untersuchung zeigte, dass dieselben theils fibrös, theils nekrotisch und durch zahlreiche Filarien (Filaria sanguinis) bedingt waren.

Was schliesslich die chronisch verlaufenen Fälle betrifft, so sei zu diesen auch der am 15. Krankheitstage an eitriger Pestmeningitis verstorbene (12/XXXIV) gerechnet. Weder mikroskopisch noch culturell konnten in der Milz Pestbacillen nachgewiesen werden. Hingegen gelang es uns in einem Falle (45/XII), wo der Tod am 52. Krankheitstage an Pestmarasmus erfolgt war, wenigstens mikroskopisch (am Deckglaspräparate) mit voller Sicherheit Pestbacillen nachzuweisen. In einem anderen, wo der Tod am 42. Krankheitstage eingetreten war, gelang uns dies jedoch nicht.

Bei zwei Kindern im Alter von 3 und 5 Jahren war die Thymusdrüse in entsprechender Grösse erhalten. Sie bot aber in keinem Falle irgendwelche Veränderungen.

7. Herz, Pericardium und Gefässe.

Dem Bilde einer Infectionskrankheit entsprechend fanden wir den Herzmuskel in allen Fällen im Zustande der Degeneration. Gewöhnlich waren beide Ventrikel ziemlich schlaff. Besonders hohe Grade der fettigen Degeneration haben wir aber nie gesehen, der Herzmuskel erschien bald grau, wie gekocht, bald graugelb, und auch seine Brüchigkeit schwankte zwischen verschiedenen Graden, nie aber war er so leicht zerreisslich, wie die gelblichen, morschen Herzen bei hochgradiger fettiger Degeneration. Allerdings hatten wir es häufig mit Mischinfectionen durch Diplo- oder Streptococcen zu thun, die gewiss eher das Bild der Degeneration erhöhten.

Histologisch zeigten sich immer die Contouren der Muskelzellen und Kerne gut erhalten, das Protoplasma der ersteren oft fein granulirt. Da wir keine Fixirungen mit Osmiumsäure vornahmen, fehlt uns ein Urtheil über Grad und Verbreitung der fettigen Degeneration des Herzmuskels. Blutungen oder irgendwelche nekrosirende Herde im Myocard haben wir ebenfalls nie gesehen. Gewöhnlich war der schlaffe rechte Ventrikel und Vorhof etwas erweitert und enthielt auch, wie gewöhnlich bei Infectionskrankheiten, mehr Cruor oder Speckgerinsel gewöhnlicher Form.

Digitized by Google

An dem die Ventrikelwände oder das Septum bekleidenden Endocard finden sich mitunter in Gruppen beieinander stehende Ecchymosen. Viel häufiger aber sind solche im Epi- und Pericardium, ja sie sind hier so ungemein häufig und zahlreich, dass sie geradezu zum typischen anatomischen Bilde der Pest gehören. Sie finden sich bald am rechten, bald am linken, bald an beiden Ventrikeln, vorzugsweise im Epicard der Herzaurikeln und sind von lebhaft rother Farbe. Ihrer Form und Reichlichkeit nach sieht das Epicard oft wie mit kleinen Blutspritzern bespritzt aus. Ebenso ist das Pericard ungemein häufig der Sitz von ebensolchen gruppirten Ecchymosen, namentlich an seiner visceralen Seite.

Die pericardiale Flüssigkeit erwies sich in der Regel etwas vermehrt. Zahlreiche von diesen Ecchymosen haben wir zur histologischen Untersuchung verwendet und regelmässig, wenn sie auch noch so klein waren, reichliche Pestbacillen in denselben nachweisen können. Sie gehören zu jenen für die Pest charakteristischen Blutungen, die in grosser Anzahl und in den verschiedensten Organen auftreten, meist sehr klein sind und nur ausnahmsweise zu grösseren confluiren. Sie sind sicherlich nicht lange Zeit vor dem Tode entstanden, wie man ja dies klinisch direct an den Blutungen der Haut oder Conjunctiva nachweisen kann. Es kann keinem Zweifel unterliegen, dass dieselben die Bedeutung von embolischen Blutungen haben, ganz ähnlich wie bei Milzbrand, wenn auch der eigentliche obturirende Pfropf oder Embolus fehlt. Ihr Zustandekommen ist aber immer an die Anwesenheit von mehr oder weniger zahlreichen Bacterien im Blute gebunden, durch deren directe Giftwirkung, welche an die Bacterienleiber selbst gebunden zu sein scheint, die Capillarwände schwer geschädigt und so die Blutungen erzeugt werden. Wir werden auf dieselben noch bei anderer Gelegenheit zurückkommen.

Eine echte Pestendocarditis haben wir in keinem Falle constatiren können. Wir sahen unter den 44 Fällen überhaupt nur einmal Vegetationen oder Excrescenzen an der Bicuspidalklappe (18/XLVIII). Es handelte sich überdies um eine Mischinfection. Die histologische Untersuchung ergab ein vollständiges Fehlen von Bacterien der zumeist aus Fibrin und Leukocyten bestehenden endocarditischen Massen, so dass es sich wohl eher um einfache Klappenthromben als um wirkliche Endocarditis handelte.

Die Veränderungen der Capillaren und kleineren Gefässe, die so ungemein häufig und charakteristisch für die Pest sind, wurden schon gelegentlich der Besprechung der primären Bubonen und der multiplen Milzherde geschildert. Da sich ähnliche Veränderungen in den primären Pestpneumonien und in manchen Pestnieren vorfinden, wird bei Besprechung der betreffenden Organe Gelegenheit sein, auf dieselben zurückzukommen. Hier sollen nur die Veränderungen grösserer Gefässe eingehender abgehandelt werden.

Wie schon bei den primären Bubonen erwähnt wurde, finden sich in der Wand der zugehörigen grossen Venenstämme fast regelmässig sehr zahlreiche Blutungen, die der aufgeschnittenen Vene ein ganz eigenartiges Bild verleihen und bei keiner anderen Erkrankung beschrieben wurden. Sie sind charakteristisch für den Sitz des primären Bubo, indem sie sich immer in der Umgebung desselben vorfinden und nur ausnahmsweise an anderen Stellen des Körpers.

Es kommen daher zunächst die Venae jugulares, axillares und femorales in Betracht. Im aufgeschnittenen Zustande sieht man die Venenwand von zahllosen lebhaft blutrothen oder schwarzrothen Hämorrhagien durchsetzt, die, je näher dem primären Bubo, umso grösser sind, indem sie hier reichlich confluiren. Häufig ist ja die Venenwand ganz starr eingescheidet von dem hämorrhagischen Exsudat, das die Umgebung der ebenso infiltrirten Lymphdrüse durchsetzt. Je weiter centripetalwärts, umso kleiner werden die Blutungen, die nun ganz isolirt sich von der lichten Intima scharf abheben.

Man findet solche Blutungen in weiten Strecken der Venenwand, zum Beispiel von einem primären inguinalen Bubo ausgehend in der Wand der unteren Hohlvene bis hinaufreichend ans Zwerchfell (vergl. Tafel VII, Fig. 2). Ihr Zustandekommen muss zunächst aus dem Befunde des reichlichen hämorrhagisch-ödematösen Ergusses erklärt werden, der sich vom primären Bubo aus in dessen Umgebung ergiesst. Derselbe findet seinen natürlichen Weg in den Gefässscheiden, dringt in die Adventitia der grossen Gefässe, besonders der Venen, ein und durchsetzt ebenso die Media.

Auf mikroskopischen Präparaten konnten wir nur mit Sicherheit nachweisen, dass auch ein Durchbruch durch die Intima erfolgt, so dass sich die bald mehr bald weniger bacillenreichen Blutmassen ins

Digitized by Google

Venenlumen ergiessen. Gewiss ist hierdurch eine Möglichkeit gegeben, dass grosse Mengen von Pestbacillen in den Kreislauf gelangen. Ob dies aber nicht erst kurze Zeit vor dem Tode oder vielleicht erst agonal geschieht, vermag nicht entschieden zu werden. Aber die Entstehung dieser Blutungen kann nicht allein so erklärt werden, dass sie durch die von Aussen her andringenden Blutmassen erzeugt werden. Dagegen spricht der Befund von ganz kleinen, distinct unter der Intima sitzenden Blutungen, die sich oft in relativ weiter Entfernung vom primären Bubo finden, ohne anderweitige hämorrhagische Infiltration. Zu ihrer Erklärung muss auf das sulzige Ödem hingewiesen werden, das zumeist die längs der grossen Gefässe angeordneten primären Bubonen umscheidet und ebenfalls in die Schichten der Venenwand eindringt. Die mit demselben eindringenden Pestbacillen selbst, respective ihre Giftstoffe führen zu Blutungen der Vasa vasorum, die dann unter der Intima sichtbar werden. Nur in einem ganz singulär dastehenden Falle (38/LI) fanden wir beim Bestande eines inguinalen Bubo zahllose punktförmige Blutungen in der Wand der Lebervenen und ihrer Verzweigungen, ohne dass wir dieselben auch in den Pfortaderästen nachweisen konnten. Derselbe Fall ist ausgezeichnet durch grossen Reichthum von Pestbacillen in Blut und Milz und es erscheint daher die Annahme gerechtfertigt, dass diese Blutungen von den Vasa vasorum aus auf metastatisch-embolischem Wege entstanden seien, geradeso wie die zahlreichen anderen, welche sich in diesem Falle an anderen Stellen fanden.

Histologisch sieht man bei ausgedehnteren Blutungen die einzelnen Schichten der Venenwand von den ausgetretenen Blutmassen auseinandergeworfen, so dass die einzelnen Bindegewebs- oder Muskelbündel ganz isolirt sind. Das Endothel ist vielfach in Folge der hereinbrechenden Blutmassen abgehoben oder ganz verloren gegangen und überall sind Haufen von Pestbacillen nachweisbar. In seltenen Fällen sieht man auch in den entsprechenden Venen der dem Sitz des primären Tumor entgegengesetzten Seite Blutungen. Doch stehen sie immer an Reichlichkeit gegenüber denen der anderen Seite zurück. Man findet solche dann, wenn auch die Lymphdrüsen der anderen Körperhälfte starke Veränderungen primärer Bubonen zweiter Ordnung zeigen. Es sind ja diese Venenblutungen im Allgemeinen nur ein Zeichen sehr weit vorgeschrittener Veränderungen im Bereiche einer Lymphdrüsengruppe.

Geradeso wie sich überhaupt der primäre Bubo in erster Linie nur graduell von den übrigen Bubonen unterscheidet, so sind auch die für einen solchen häufig diagnostisch verwerthbaren Venenblutungen nur der Ausdruck der bis zum höchsten Grade vorgeschrittenen Zerstörung im Bereiche der als primären Bubo zu bezeichnenden Lymphdrüsengruppe. Dass man solche Blutungen nie in der Wand der Arterien findet, dafür ist die Ursache wohl in der auch bei vielen anderen Processen zu beobachtenden grösseren Widerstandsfähigkeit der Wand zu suchen.

8. Respirationsorgane.

Über Veränderungen im Bereiche der Nasenhöhle und ihrer Nebenhöhlen konnten wir aus äusseren Gründen keine genügenden Erfahrungen sammeln, indem es nämlich nicht anging, dieselben in einer zum Studium geeigneten Weise zu eröffnen. Wir haben dieselben ohne besonderen Befund nur in einem Falle genauer untersuchen können.

Wie bei den meisten acuten Infectionskrankheiten, zeigte zumeist die Schleimhaut des Larynx, der Trachea und der grossen Bronchien die Zeichen mehr oder weniger hochgradigen Katarrhs. Häufig fanden wir beträchtliche Röthung und Schwellung derselben und zäh-schleimiges, oft eiteriges Secret. Auch einzelne oder sehr zahlreiche hirsekorn- bis linsengrosse Blutungen fanden wir zu wiederholten Malen, und zwar entweder ziemlich gleichmässig im Larynx (besonders an den Stimmbändern), Trachea und Bronchien oder auf das eine oder andere Gebiet beschränkt.

Wie überhaupt bei der Pest fast alle in die Schleimhäute eingeschalteten Lymphknoten oder -Follikel stärker oder schwächer ausgebildete Veränderungen zeigen, so waren auch in einzelnen Fällen die Follikel an der hinteren Fläche der Epiglottis, auch sogar in der Trachea deutlich geschwollen und von einzelnen Blutungen durchsetzt.

Digitized by Google

Die schwersten Veränderungen spielen sich aber am Aditus laryngis ab und bestehen in einem so mächtig entwickelten acuten Glottisödem, das den Tod durch Suffocation in zahlreichen Fällen veranlasst (vergl. Tafel VI, Fig. 1). Es findet sich nie isolirt, sondern immer nur als Theilerscheinung bei schwerer Affection der Halslymphdrüsen oder der Tonsillen und ist als Ausdruck der hochgradigen ödematösen Durchtränkung des Bindegewebes in der Umgebung eines Bubo zu betrachten. So kommt es, dass dasselbe auch einseitig nur eine Plica aryepiglottica befallen kann. In hochgradigen Fällen aber erstreckte es sich von der Epiglottis und beiden Plicae ary epiglotticae aus bis hinein in das Kehlkopfinnere, so dass es zu förmlichem Prolaps des Sinus Morgagni kam, und dass es sich noch auf die Stimmbänder erstreckte. Es sieht ebenso gelblich-sulzig aus wie das Ödem in der Umgebung eines primären Bubo und hat auch dieselbe erzitternde Beschaffenheit.

Ein solch hochgradiges Glottisödem findet sich aber nicht nur bei primären Halsbubonen, sondern auch dann, wenn die Halslymphdrüsen oder die Tonsillen erst secundär verändert sind (vergl. Capitel über die Verdauungsorgane p. 313).

Im histologischen Bilde zeigt sich das Ödem als bald homogen, bald fein granulirt geronnene Massen, welchen Leukocyten und zahlreiche rothe Blutkörperchen beigemengt sind. Wo die hämorrhagische Beimengung reichlicher ist, finden sich auch zahllose Pestbacillen.

In einem Falle (1/IX) konnten wir massenhaftes Durchwandern von Pestbacillen durch das intacte Epithel der ödematösen Plica aryepiglottica nachweisen und in einem anderen (21/IV) war es zur oberflächlichen, nekrosirenden Entzündung derselben gekommen unter dem Einflusse massenhafter Pestbacillen im Blute der oberflächlichen Capillarschlingen. Zugleich konnten wir hier den Einbruch der Staphylococcen von diesen Geschwüren aus mit Sicherheit nachweisen, welche eine Secundärinfection veranlasst hatten.

Wie fast an allen serösen Häuten, so finden sich bei der Pest auch an der Pleura zahlreiche Ecchymosen. Dieselben können in irgend einem Antheile derselben in wechselnder Menge und Grösse sitzen, oft finden sie sich zahllos an der Pleura visceralis und parietalis ziemlich gleichmässig, ungefähr linsengross. Dabei ist die Pleura selbst unverändert, glatt und glänzend, ohne dass sich ein besonders reichlich vermehrtes Transsudat in den Pleurahöhlen findet. Sind aber Pneumonien vorhanden, so zeigt sie dieselben Begleiterscheinungen des entzündlichen Lungenprocesses wie gewöhnlich, nämlich frische fibrinöse Pleuritis mit zahlreichen kleinsten Blutaustritten.

Was die Lungen selbst anbelangt, so erschienen dieselben immer ziemlich gleichmässig hyperämisch, neben starker Ausbildung von einfacher Hypostase in den hinteren Lungenpartien. Daselbst fanden wir auch stets den Befund von reichlichem acuten Lungenödem, das aber in den übrigen Lungenantheilen in sehr wechselnder Reichlichkeit vorhanden war. Manchmal waren die Lungen am Durchschnitte eher trockener als stärker durchfeuchtet. Isolirte Blutungen ins Lungengewebe haben wir nur selten, und dann nur in geringem Umfange beobachtet.

In einer ganzen Reihe von Fällen fanden wir pneumonische Herde in den Lungen, die schon makroskopisch ein ganz specifisches Aussehen zeigten, aber in ihrer anatomischen Form wesentliche Unterschiede darboten.

Auf Grund dieser gleich zu besprechenden, unterscheidenden Merkmale müssen wir die Pestpneumonien in primäre und secundäre Pneumonien eintheilen, und unter den letzteren wiederum die rein metastatisch-embolischen von den durch Aspiration oder durch Aspirationsbronchitis entstandenen trennen. Gleichzeitig sei erwähnt, dass sich im einzelnen Falle eine exacte Trennung der beiden letztgenannten Formen nicht immer wird durchführen lassen, wie dies ja auch für andere Processe bekannt ist.

Die primäre Pestpneumonie stellt eine typische confluirende Lobulär- oder Bronchopneumonie vor, die entweder einen einzelnen Lungenlappen oder mehrere, auch bilateral, oder eine ganze Lunge befällt. Auf der Schnittfläche kann man in der Regel noch die Confluenz der einzelnen infiltrirten Lobuli nachweisen, indem sie sich noch etwas von einander abgrenzen. Zumeist sind es die mehr nach

Digitized by Google

hinten gelegenen Partien des Lungengewebes, die von der Entzündung ergriffen sind. Die secundären, metastatisch-embolischen Pneumonien sind, wie solche überhaupt, vor Allem durch ihre Multiplicität und ihren peripheren Sitz charakterisirt. Sie finden sich zerstreut in beiden Lungen und haben, ihrer Entstehung entsprechend, manchmal ganz infarctähnliche Form. Immer sind sie von dem lufthältigen Lungengewebe scharf abgegrenzt und wölben sich knotenartig über die Lungenoberfläche vor. Die einzelnen Herde sind bald nur hanfkorn-, bald wallnussgross.

Was nun die durch den Pestbacillus meist nicht allein, sondern auch verschiedene andere Mikroorganismen erzeugten Aspirationspneumonien belangt, so stellen sie einzelne bronchopneumonische Herde vor, die immer in atelektatisch collabirtem Lungenparenchym ihren Sitz haben, und zwar hauptsächlich in den mehr abhängigen Partien der Lungenunterlappen. Daneben ist immer auch eine intensive, meist eiterige Bronchitis vorhanden.

Wir fanden sie immer dann, wenn schwere, nekrotisch-diphtheritische Entzündungen der Tonsillen und Follikel am Zungengrunde oder Pharynx gleichzeitig vorhanden waren. Es kann wohl kaum einem Zweifel begegnen, dass ihre Entstehung auf Aspiration des bacillenreichen Secretes derselben zu beziehen ist, welche die intensive Bronchitis veranlasste. Dass dies erst ganz kurze Zeit vor dem Tode eventuell in lang dauernder Agone geschehen sein muss, dafür spricht die anatomische frische Form und die geringe Ausbreitung derselben.

Schon im Vorstehenden wurde bemerkt, dass die Pestpneumonien, sowohl die primären wie die secundären, ein recht charakteristisches und in dem Sinne specifisches Aussehen haben, als das feinere anatomische Bild keiner anderen uns bekannten entzündlichen Erkrankung der Lunge gleicht. Schon von aussen an der Pleura fällt die eigenthümliche Zeichnung und Farbe solcher Herde auf. Zunächst ist die Pleura entweder einfach leicht getrübt, lebhaft roth injicirt und von zahlreichen kleinen Blutungen gesprenkelt, oder von einer gelblichen, fibrinösen Exsudatmembran bedeckt oder durchsetzt. Diese frische Pleuritis gehört wie bei jeder Pneumonie zu den regelmässigen Theilerscheinungen des entzündlichen Processes (vergl. Tafel VII, Fig. 1).

Durch die Pleura hindurch sieht man nun eine feine, gelbe und rothe Sprenkelung oder Fleckung, indem zahlreiche gelbe Knötchen oder Streifen auf einem lebhaft rothen Grunde stehen. Das Bild gleicht vollständig demjenigen, das man bei vielen bacillenreichen Lymphdrüsen antrifft. Es kommt vor Allem dadurch zu Stande, dass, wie mikroskopische Schnitte lehren, die erweiterten Alveolen fast nur von enormen Bacillenmassen oder von Blut erfüllt sind; ein ähnliches, meist vermischt gelbrothes Colorit besitzt die Schnittfläche, die wie feinst chagrinirt, nie wirklich granulirt aussieht und reichlichen etwas visciden Saft gibt. Weiterhin sind die metastatischen Pestherde der Lunge von einem hämorrhagischen Hof umgeben, in dessen Umgebung das Lungengewebe von reichlichem Ödem durchsezt ist. Ebenso eigenthümlich ist das histologische Bild. Wie schon bemerkt, ist dasselbe durch den ganz enormen Bacillenreichthum ausgezeichnet, so dass in den oft sehr stark erweiterten Alveolen ausser denselben nur sehr wenig Exsudat, bestehend in homogen geronnener Ödemflüssigkeit, rothen und verhältnissmässig spärlichen weissen Blutzellen zu finden ist.

Sehr eigenartig sind die Veränderungen an den Alveolarsepta, und zwar sowohl bei den primären, als auch bei den secundären Pneumonien. Dieselben sind ganz auffallend verbreitert und umgewandelt in ein stark glänzendes Balkenwerk, das manchmal gröber ist, manchmal mehr fädig aussieht und sich mit Eosin gut färbt. Zwischen den Balken eingeschlossen finden sich spärliche Zellen oder Zellkerne oder rothe Blutkörperchen; so sind die Alveolarsepta in dicke Stränge umgewandelt, die weiters eingesäumt werden von ganz dicht stehenden, kleinen und kleinsten Körnchen und von Zellkernen unregelmässiger oder birnförmiger, spermatozoënähnlicher Gestalt (vergl. Tafel XII, Fig. 1 und 2).

Die völlige Übereinstimmung mit den Veränderungen an den Gefässen primärer Bubonen und mit den multiplen Milzherden ist auf den ersten Blick evident. Auch hier kommt es unter der Wirkung der massenhaft in den Alveolen angesammelten Pestbacillen zu dieser eigenthümlichen Gerinnung, respective Coagulation des Gewebssaftes und der zelligen Elemente der Alveolarsepta und Gefässwände zugleich mit einem

Digitized by Google

Coagulationsvorgange im Blute der Gefässe. Auch diese feineren oder gröberen Balken, die so entstehen, geben nicht die Weigert'sche Fibrinfärbungsreaction.

Neben diesen entschieden als nekrosirend aufzufassenden Veränderungen der Alveolarsepta kommt es aber auch stellenweise zum vollständigen Schwunde derselben, so dass nur mehr spornartige Reste derselben übrig bleiben. Auch die Bronchiolen sind stark erweitert und mit enormen Bacillenmassen angefüllt, die sich auch in den grossen Bronchien ebenso reichlich vorfinden und natürlich auch in die Aussenwelt expectorirt werden. Aber überall fehlt eine fibrinöse Exsudation fast vollständig, nur hie und da finden sich sehr spärliche Fibrinnetze. Auch auf den Deckglaspräparaten und den Aussaaten aus Pestpneumonien tritt die geradezu erstaunliche Reichlichkeit der Pestbacillen zu Tage (vergl. Tafel XIII, Fig. 3). Wir fanden sie bei den primären Pestpneumonien zweimal in Reincultur und einmal untermengt mit spärlichen Diplococcen (Diplococcus pneumoniae), bei den metastatischen Pestherden nur einmal in Reincultur und dreimal untermengt mit ebenfalls nicht reichlichen Diplococcen. Dass wir in den aus Aspiration hervorgegangenen pneumonischen Herden immer ein Gemenge verschiedener Bacterien fanden, ist selbstverständlich.

Was die Reichlichkeit des Vorkommens durch den Pestbacillus bedingter pneumonischer Herde bei der Pest überhaupt betrifft, so fanden wir solche unter den 44 acut verlaufenen Fällen neunmal, und zwar dreimal primäre Pestpneumonien, viermal metastatische oder secundäre und zweimal Aspirationspneumonien, bei welchen wir den Pestbacillus reichlich nachweisen konnten. Die metastatischen Pestherde in der Lunge sind daher ein ziemlich seltenes Vorkommniss, wenn man bedenkt, dass zweifellos häufig mehrere Tage vor dem Tode der Blutkreislauf entweder nur vorübergehend oder bleibend von Pestbacillen überschwemmt wird.

Aber auch in den übrigen Organen, z. B. Leber und Niere, sind metastatische Pestherde nicht gerade häufig, was nach unserer ganzen Auffassung der Pest nur dadurch erklärlich wird, wenn man annimmt, dass eben der Pestbacillus sein bestes Nährsubstrat im Labyrinth der feinsten Lymphwege des adenoiden Gewebes findet, während die Gewebssäfte der übrigen Organe für seine Weiterentwicklung und sein Zerstörungswerk entschieden weniger geeignet erscheinen. In diesen kommt es vor allem Anderen zu multiplen Hämorrhagien, in den verschiedenen Lymphdrüsen und -Knoten regelmässig zur Bildung von Bubonen.

Was endlich den Infectionsmodus der primären Pestpneumonien betrifft, so müssen wir uns dieselben als auf dem Wege einer durch Inhalation des Pestvirus erzeugten Bronchitis — wie ja auch bei anderen Pneumonien — entstanden vorstellen, da wir keinen Anhaltspunkt dafür haben, dass dieselben durch eine primäre Blutinfection bedingt seien.

Auch unsere diesbezüglichen Thierversuche, die an anderer Stelle berichtet werden sollen, fielen immer negativ aus, indem wir nie durch intravenöse Injection von Pestbacillen Pestpneumonien erzeugen konnten.

Zu erwähnen wäre ferner, dass die bronchialen Lymphdrüsen bei den von uns beobachteten primären Pestpneumonien immer entsprechend verändert waren und sich durch grossen Bacillenreichthum auszeichneten.

In anderen Fällen fanden wir aber auch pneumonische Infiltrate in den Lungen, in welchen wir keine Pestbacillen, sondern andere Mikroorganismen als Erreger nachweisen konnten, vor Allem den Diplococcus pneumoniae. Diese lobulären Bronchopneumonien, die sich schon in ihrem Aussehen von den Pestherden unterschieden, haben, wenn sie ausgedehnter sind, für den einzelnen Fall mitunter die Bedeutung, dass sie als unmittelbare Todesursache zu gelten haben (wie im Falle 33/XXXII). Es tritt gleichsam schneller der Tod ein, bevor es zur Überschwemmung des Organismus mit Pestbacillen kommt, und so wird deren Fehlen im Blute und in der Milz erklärlich.

Den besprochenen Veränderungen der Lunge gemäss wird das Sputum sich hinsichtlich der Anwesenheit der Pesterreger und hinsichtlich ihrer Zahl verschieden verhalten. Die grosse praktische Wichtigkeit, die das Sputum deshalb einerseits für die Diagnose gewisser Fälle, andererseits für die Weiterverbreitung der Krankheit haben kann, erfordert es, auf unsere diesbezüglichen Untersuchungen näher einzugehen.

Digitized by Google

Was zunächst die Fälle der primären Pestpneumonien anbelangt, so ist es vollkommen klar, dass das Sputum solcher Fälle, so lange die Pneumonie besteht, wegen der stets enormen Mengen von Pestbacillen, die sich in solchen Pneumonien finden, was wir sowohl durch unsere bacteriologischen, als auch histologischen Untersuchungen gezeigt haben, auch immer sehr reich an Pestkeimen sein muss.

Wir haben das Sputum sechs solcher Fälle untersucht, und zwar theils culturell allein, theils auch noch mikroskopisch. Es erscheint wichtig, gerade diesen Punkt zu betonen, da bei der ausschliesslichen culturellen Untersuchung der Nachweis des Pesterregers, zumal wenn dieselbe nicht in entsprechender Weise erfolgt, trotz relativ reichlicher Anwesenheit entgehen kann.

Das gleichzeitige Vorhandensein von anderen Bacterien, theils im Sputum selbst oder theils durch den stets beigemengten Mundspeichel bedingt, verhindert oft das Angehen der Pestkeime, eine Thatsache, auf die wir noch im dritten Theile unseres Berichtes zurückkommen werden.

Unter diesen sechs Fällen befinden sich die vier Fälle primärer Pestpneumonie, die auch im beiliegenden Blutprotokolle verzeichnet erscheinen (65, 102, 103 und 114), von denen der Fall 65 secirt wurde (Sectionsprotokoll 40/XXXIII), ferner zwei Fälle, die sich nicht im Blutprotokolle vorfinden, von denen der eine ebenfalls zur Section kam (Sectionsprotokoll 41/XLIII), der andere am letzten Tage unserer Spitalsthätigkeit im moribunden Zustande eingeliefert wurde und gleich darauf starb, vom Kliniker jedoch als echte primäre Pestpneumonie mit Sicherheit diagnosticirt war. In diesem Falle, sowie in dem Falle 102 zeigte Deckglas und Cultur übereinstimmend reichlich Pestkeime, im Falle 114 liess nur das mikroskopische Präparat und der Thierversuch sehr reichlich Pestbacillen nachweisen, während die Cultur versagte, in den beiden zur Section gelangten Fälle ergab die Aussaat, die allein für die Untersuchung angewendet wurde, ein reichlich positives Ergebniss, und im Falle 103, in dem ebenfalls keine mikroskopische Untersuchung erfolgt war, liess die Cultur wegen der gleichzeitig vorhandenen Streptococcen- und Diplococcencolonien den Pestbacillus nicht mehr nachweisen. Diesen Ergebnissen entsprechend, käme also für den Nachweis des Pestbacillus im Sputum dem Deckglaspräparate in erster Linie eine besondere Wichtigkeit zu. Dasselbe zeigte auch in unseren Fällen, übereinstimmend mit den Resultaten Anderer, immer so reichlich Pestbacillen von typischem Aussehen, dass die Diagnose leicht und sicher gemacht werden konnte. Bei Anwendung des Culturverfahrens ist die Plattenstrichmethode dem Aufstreichen in Eprouvetten unbedingt vorzuziehen. Die beiden culturell negativen Fälle betrafen Aussaaten in der Eprouvette. Auf die Benützung des Thierversuches wollen wir im dritten Theile des Berichtes eingehen.

Ein gleiches Ergebniss in Betreff des Sputum müssen auch die metastatischen Pestpneumonien zeigen. Wir verfügen über drei diesbezügliche Sputumuntersuchungen. Alle drei Fälle finden sich auch im Blutprotokolle verzeichnet (97, 122 und 130), nur ein Fall (130) von ihnen gelangte auch zur Section (Sectionsprotokoll Nr. 18/XLVIII).

Alle drei liessen reichlich Pestbacillen nachweisen, und zwar die Fälle 97 und 130 mikroskopisch — die Cultur versagte bei letzterem, bei ersterem wurde sie nicht gemacht — der Fall 122 durch die Cultur.

Ausser diesen positiven Ergebnissen verfügen wir unter unseren Sputumuntersuchungen noch über zwei positive Fälle, die weder klinisch noch auch durch die Section pneumonische Veränderungen der Lungen nachweisen liessen, wohl aber reichliches Lungenödem und schwere Veränderungen der lymphatischen Apparate der Mundrachenhöhle zeigten. In dem einen dieser Fälle (Section Nr. 6/XLVI) zeigte das Deckglaspräparat des einen Tag vor dem Tode untersuchten Sputums sehr reichlich und fast ausschliesslich Pestbacillen, in dem anderen Falle (Section Nr. 19/XLIX) weniger reichlich.

Dass sich im Lungenödem reichlich Pestbacillen vorfinden können, kann uns nicht Wunder nehmen, wenn man die schwere Schädigung der Gefässwände bei der Pest berücksichtigt, ebenso nicht das Vorhandensein von Pestbacillen im Mund- und Rachensecrete bei schwereren, namentlich ulcerirenden oder hämorrhagischen Veränderungen des lymphatischen Gewebes und der Schleimhaut der Mundrachenhöhle, Veränderungen, die sich nach unseren Untersuchungsergebnissen sehr häufig vorfinden, theils durch das Pestvirus allein bedingt, theils durch complicirende Secundärinfectionen mit anderen pathogenen Keimen. Unsere histologischen Untersuchungen haben aber gezeigt, dass auch das anscheinend

Digitized by Google

völlig intacte Epithel über dem adenoiden Gewebe dieser Körpertheile dem Pestvirus freien Durchtritt gewährt, eine Thatsache, die beweist, dass sich auch bei relativ geringen Veränderungen dieser Theile — wir meinen damit die reinen secundären Veränderungen dieser adenoiden Gebilde — Pestbacillen im Mundsecrete vorfinden können. Wir werden deshalb jedem die Mundhöhle passirenden Secrete bei Pestfällen unsere besondere Aufmerksamkeit für die Frage der Übertragung schenken müssen, wenn es sich nicht um einwandsfreie, rein local gebliebene Infectionen einer anderen als dieser Körperregion handelt. Dass auch in dieser Frage ein inniger Zusammenhang mit der Art des Verlaufes jedes Falles besteht, dass sich diesbezüglich die einzelnen Fälle verschieden verhalten werden, ist wohl selbstverständlich. Die Auseinandersetzungen über unsere Auffassung von der Pestinfection erklären diese Verschiedenheiten.

9. Verdauungsorgane.

Den pathologisch-anatomischen Veränderungen des Magendarmtractus musste besondere Aufmerksamkeit zugewendet werden, weil die so oft angeregte Frage zu entscheiden war, ob von denselben aus eine Infection durch Pest beim Menschen stattfindet, eine Frage, die bisher bald in entschieden bejahendem, bald in ebenso entschieden verneinendem Sinne beantwortet worden war. Dieselbe muss aber gerade bei der Pest in zwei zerlegt werden, von denen sich die eine auf die Mundrachenhöhle und den Pharynx bezieht, die andere auf den Magendarmcanal im engeren Sinne.

Was zunächst die Veränderungen der Mundhöhle betrifft, so zeigte sich deren Schleimhaut bald mehr bald weniger cyanotisch, oder in besonders hämorrhagischen Fällen hochgradig blutarm. Blutungen fanden wir hie und da in der Schleimhaut der Lippen, der Zunge, des harten Gaumens und in der Zungenmusculatur, besonders häufig in der Umgebung der Balgfollikel an der Basis derselben. Bekanntlich besitzen die Indier meistens ein sehr wohlerhaltenes Gebiss, cariöse Zähne gehören zu den Seltenheiten, und ebenso ist das Zahnfleisch immer, wenigstens für die grob anatomische Untersuchung, in intactem Zustande.

Die wichtigsten Veränderungen finden sich aber an den Tonsillen und an den Lymphfollikeln in der ganzen Gegend des Isthmus faucium. In einer grossen Anzahl von Fällen (32) zeigten sie mehr oder weniger ausgesprochen die Erscheinungen frischer Entzündung, die allerdings im Grade ungemein verschieden waren.

Es soll zunächst auf die Frage der primären oder secundären Infection derselben nicht näher eingegangen, sondern nur die Form dieser Veränderungen kurz zusammengefasst werden. Häufig findet man nur leichte Schwellung der Tonsillen mit Vergrösserung derselben und lebhafter, entzündlicher Röthung der Schleimhaut nebst zahlreichen kleinen Blutungen. Auf dem Durchschnitte sieht man dann eine bald gleichmässige, bald ungleichmässige, graurothe, medullare Schwellung des adenoiden Gewebes mit grossem Saftreichthume. Dies kann auch nur eine Tonsille allein betreffen, oder man sieht an der Schleimhaut schon jene eigenthümliche lichtgelbe Verfärbung, die die Anwesenheit von sehr zahlreichen Pestbacillen andeutet, und zahlreiche kleine Blutaustritte, welche die charakteristische Sprenkelung hervorrufen. Dabei ist oft die Tonsille von einem breiten hämorrhagischen Hof eingesäumt, der in das reichliche, die Gaumenbögen durchtränkende Ödem übergeht. Auch auf dem Durchschnitte sehen solche angeschwollene Tonsillen genau so aus, wie Bubonen, in denen der Zerstörungsprocess schon vorgeschritten ist, sie zeigen das charakteristische gelbroth gesprenkelte Colorit.

Sehr häufig kommt es aber auch an den Tonsillen zur Geschwürsbildung, wenn der Process mit erhöhter Intensität und längere Zeit andauert. Sie befinden sich dann im Zustande diphtheritisch nekrosirender Entzündung, die zu einer gelblichen Membran umgewandelte Schleimhaut haftet nur mehr locker am Grunde, und dort, wo sie sich bereits abgelöst hat, ist ein bald flaches, bald tiefgehendes Geschwür gebildet, das von diphtheritisch veränderten, fetzig und wie zerfressen aussehenden Rändern begrenzt wird und in dessen Grunde das saftig-gelblich infiltrirte Gewebe blossliegt. Dieser geschwürige Zerfall kann

Digitized by Google

eine ganze oder beide Tonsillen ergreifen. Häufig zeigen gleichzeitig ganz ähnliche Veränderungen die Gruppen der Lymphfollikel am Zungengrunde und an der hinteren Pharynxwand. Auch hier kann man leicht ihre Pestinfection schon daran erkennen, dass sie bei starker Schwellung die lichtgelbe Farbe zeigen und einen lebhaft rothen, hämorrhagischen Hof. Besonders an der Zungenbasis, zu beiden Seiten des Ligamentum glosso-epiglotticum medium treten oft mehrere Centimeter im Durchmesser betragende Plaques zu Tage, die stark prominent und aus Confluenz einzelner Follikel entstanden sind. Auch sie sind häufig geschwürig zerfallen (vergl. Tafel VI, Fig. 1).

Ganz analoge Veränderungen finden sich ferner an den Follikeln der hinteren Pharynxwand oder beider Sinus piriformis zur Seite der Epiglottis wie auch an den kleinen Lymphfollikeln der Epiglottis selbst. Es ist natürlich, dass auch überall hier Geschwürsbildungen vorkommen können.

Wie schon bei Besprechung der pathologischen Veränderungen des Larynx erwähnt, tritt sehr häufig bei so schweren Veränderungen an dem lymphatischen Apparate der Schleimhäute ein reichliches Ödem auf, das zu acutem, tödtlichen Glottisödem führt, das aber nicht nur auf die Plicae aryepiglotticae beschränkt bleibt, sondern häufig auch die Sinus piriformis zum Verstreichen bringt, auf Gaumenbögen und Zungengrund sich fortsetzt und das Zäpfchen in einen dicken Wulst umwandelt. Daneben finden sich sehr reichliche Hämorrhagien, besonders im weichen Gaumen und in der hinteren Pharynxwand. Was die sonstige Beschaffenheit der Mund- und Rachenhöhlenschleimhaut betrifft, so zeigt die Zunge oft dicken, fuliginösen Belag und die Schleimhaut des Gaumens und des Pharynx Lockerung, Schwellung und trübe Röthung als Zeichen heftigen Katarrhs.

Alle diese im Vorstehenden kurz zusammengefassten Veränderungen finden sich nun sowohl in den Fällen, wo es sich zweifellos nach dem ganzen anatomischen Befunde um eine primäre Halsinfection handelt, als auch in jenen, wo dieselben beim Bestehen eines typischen primären Bubo an irgend einer anderen Stelle als secundär oder metastatisch aufzufassen sind, häufig in ganz gleicher In- und Extensität. Es hat dies seine Begründung darin, dass beinahe regelmässig von den einmal durch Pest entzündlich veränderten Tonsillen oder Lymphfollikeln aus der Einbruch anderer pathogener Mikroorganismen (Strepto- oder Diplococcen), die sich ja immer und zahlreich in der Mundrachenhöhle und namentlich in den Balghöhlen und Pfröpfen der Tonsillen finden, in den Kreislauf erfolgt.

Auf Rechnung dieser dadurch erzeugten, zunächst local bleibenden Secundärinfection kommt nun sicherlich eine ganze Reihe von schweren Gewebsläsionen, die das Bild verwischen und es unmöglich machen, gerade in dieser Gegend zwischen primären und secundären Veränderungen zu unterscheiden, da ja ganz im Allgemeinen der Unterschied zwischen primären und secundären Bubonen wenigstens makroskopisch nur ein gradueller ist, was bereits gelegentlich der Besprechung der Lymphdrüsenveränderungen hervorgehoben wurde.

Es erhellt daraus, dass solche Fälle mit schweren Veränderungen der Halslymphdrüsen oder Rachenorgane nur durch den Obductionsbefund in Bezug auf die Eintrittspforte der Pesterreger klar gestellt werden können. Findet sich dabei an einer anderen Lymphdrüsengruppe das typische, schwer hämorrhagische Bild des primären Bubo mit den so charakteristischen Veränderungen in der Umgebung und mit dem Befunde primärer Bubonen zweiter Ordnung, deren Anordnung und Form dem Anatomen den Weg der Infection weisen, so müssen die Veränderungen der Halsorgane als secundäre aufgefasst werden.

In allen solchen Fällen zeigte die bacteriologische Untersuchung, dass es sich um eine Misch-, respective Secundärinfection handelte, die, von den Halsorganen ausgehend, entweder zur allgemeinen Blutinfection durch einen Strepto-, Diplo- oder Staphylococcus geführt hatte oder local, auf die Halslymphdrüsen beschränkt geblieben war.

In einer ganzen Reihe von Fällen konnten wir histologisch den Einbruch der genannten pathogenen Mikroorganismen von den Tonsillen oder den Balgfollikeln aus in unzweifelhafter Weise nachweisen. Aber die Schnittpräparate gaben auch noch über einen anderen Punkt volle Aufklärung, nämlich über die Art und Weise, in welcher die Erreger der Secundärinfection ins Gewebe und in den Kreislauf gelangten. Schon bei der kurzen Schilderung der makroskopisch-anatomischen Befunde wurde darauf hingewiesen, dass bei

Digitized by Google

den angeschwollenen oder gar exulcerirten Tonsillen und Balgfollikeln immer das exquisite Bild bacillenreicher Pestinfection nicht nur erhalten, sondern auch besonders charakteristisch ausgeprägt war. Dementsprechend lehren auch die Schnitte, dass immer das eigentliche Zerstörungswerk auf Rechnung von massenhaft infiltrirenden Pestbacillen zu setzen ist, zwischen welche von der nekrotischen Epitheldecke oder den Balghöhlen her Schaaren von Coccen eindringen, die dann auch zahlreich in den abführenden Lymphgefässen neben spärlichen Pestbacillen oder in den verschiedenen Hämorrhagien zu finden sind.

Dass von solchen Ulcerationen der Tonsillen und Follikel aus zweifellos häufig und reichlich Pestbacillen in die Mundhöhle und damit in die Aussenwelt gelangen, wurde schon gelegentlich der Besprechung der Veränderungen im Respirationstractus constatirt. Konnten wir ja sogar wiederholt nachweisen, dass die Pestbacillen das noch erhaltene Plattenepithel der Tonsillen in reichlichen Zügen durchdringen (vergl. Tafel XIV, Fig. 2).

Es sei hier auf die Ähnlichkeit der Pest mit anderen acuten Infectionskrankheiten hingewiesen, bei denen es, wie z. B. bei Scharlach, Masern und Blattern, zu dem bekannten Bilde der secundär diphtheritischen Processe des Halses kommt. Ob die zur Geschwürsbildung an den adenoiden Gebilden führende Nekrose bei der Pest ausschliesslich auf Rechnung der Pestbacillen oder nicht auch der secundär eingedrungenen Coccen zu setzen ist, kann nicht stricte entschieden werden und möge daher dahin gestellt bleiben.

Unter den zahlreichen Fällen, welche entweder Bubonen der submaxillaren oder cervicalen Lymphdrüsen oder mehr weniger hochgradige Entzündungen der Tonsillen zeigten, sind im Protokolle sechs verzeichnet, bei denen eine primäre Halsinfection angenommen werden musste. Vier derselben zeigen mächtige Halsbubonen und ausserdem Ulceration an den Mandeln oder den Balgfollikeln der Zunge oder des Pharynx, und es entstand so in jedem einzelnen Falle die Frage, ob die Infection von der Haut der betreffenden Halskopfseite oder von der Mundrachenhöhle aus erfolgt sei. Es ist erklärlich, dass bei den vorgeschrittenen Veränderungen diese Frage nicht bestimmt beantwortet werden konnte, da es selbstredend unmöglich ist, zu erkennen, ob die Pfade der Infection von den Tonsillen zu den genannten Lymphdrüsengruppen, oder umgekehrt, führen.

Ausserdem kamen in diesen vier Fällen noch die Veränderungen einer erfolgten Secundärinfection hinzu. In den übrigen zwei Fällen jedoch fehlten besondere Befunde an Tonsillen und Follikeln, und für diese ist es wohl ausser Frage, dass die Einbruchspforte im Haut- und Schleimhautgebiete der betreffenden Halskopfseite zu suchen ist. Hervorgehoben sei, dass hier ebenso Conjunctiva und Schleimhaut der Nase wie die der Mundrachenhöhle in Betreff der Eingangspforte in Betracht kommen. Jedoch muss für die vier erstgenannten Fälle die Möglichkeit ohneweiters zugegeben werden, dass der Pesterreger entweder irgend wo von der Schleimhaut der Mundrachenhöhle aus eingedrungen, in den Tonsillen sozusagen den primären Bubo hervorgerufen hat, oder dass er direct von den Tonsillen als Einbruchspforte aus seine weiteren Wirkungen entfaltete.

Für beide Möglichkeiten spricht die Analogie mit einer ganzen Reihe anderer Infectionskrankheiten, und sie machen die Annahme im höchsten Grade wahrscheinlich, dass thatsächlich bei der Pest ein derartiger Infectionsmodus vorkommt. Aber geradezu beweisende Kraft für die leichte Infectionsmöglichkeit von der Mundrachenhöhle aus gab der Thierversuch, indem es uns in zahlreichen Fällen mit verschiedenen Versuchsthieren durch einfache Verfütterung gelungen ist, primäre Halsbubonen zu erzeugen, ebenso wie durch einfaches Einbringen von virulenten Pestbacillen in die Nasenhöhle oder auf die Conjunctiva.

Unter unseren 44 zur anatomischen Untersuchung gelangten acuten Pestfällen constatirten wir 17mal in der Milz und in verschiedenen anderen Organen neben dem Pestbacillus einen zweiten pathogenen Mikroorganismus, so dass diese Fälle als Mischinfection aufzufassen sind. Fast in jedem dieser Fälle zeigten die Tonsillen oder die Balgfollikel sehr schwere Veränderungen, fast immer waren sie exulcerirt oder im Zustande hochgradiger Entzündung.

Auf den entsprechenden histologischen Präparaten konnten wir nun, wie schon erwähnt, feststellen dass von ihnen aus diese Misch- oder besser Secundärinfection erfolgt ist.

Digitized by Google

In drei Fällen (2/XV, 30/XXIX, 18/XLVIII) ferner ergaben unsere Untersuchungen den sicheren Befund, dass es ebenfalls von den ulcerirten Tonsillen oder Follikeln aus zu einer Secundärinfection gekommen war, die aber local blieb, was sicherlich für die Richtigkeit unserer Behauptung spricht, dass die Misch- oder Secundärinfectionen bei der Pest überhaupt am allerhäufigsten von den Lymphknoten der Halseingeweide ausgehen. In einem Falle (21/IV) konnten wir als Ausgangspunkt derselben die diphtheritisch entzündete, aryepiglottische Falte constatiren.

Die Erreger dieser Mischinfection waren gleich häufig Streptococcen und Diplococcen (nur in einem Falle der Staphylococcus pyogenes aureus). Beide kommen ja erfahrungsgemäss häufig saprophytisch in der Mundrachenhöhle vor.

Es ist einsichtlich, dass die Häufigkeit solcher Mischinfectionen von wesentlicher Bedeutung ist, indem sie im einzelnen Falle entschieden die Prognose verschlimmert und die therapeutischen Massregeln complicirt, besonders was eine specifische curative Serumtherapie betrifft. Schon durch unsere Blutuntersuchungen konnten wir häufig die erfolgte Secundärinfection nachweisen und mit umso grösserer Sicherheit das bevorstehende letale Ende voraussagen. Ja, es machte oft den Eindruck, als ob die Patienten gerade der Secundärinfection zum Opfer fielen, nachdem die Pestbacillen im Blute an Zahl abgenommen hatten oder ganz verschwunden waren, oder überhaupt noch nicht in grösseren Mengen ins Blut gelangt waren.

Im Oesophagus fanden wir nur sehr selten spärliche Blutungen, und nur in einem Falle durch Ephitelnekrosen erzeugte flache Erosionen im Cardiaantheil, in denen wir histologisch reichlich Pestbacillen nachweisen konnten.

Ein sehr charakteristisches Bild gibt die Magenschleimhaut bei der Pest. In derselben finden sich in den meisten Fällen zahllose ganz dicht gestellte und gleichmässig zerstreute Blutaustritte, die zumeist die Grösse eines Hanfkornes nicht übersteigen (vergl. Tafel VIII, Fig. 3). Nur selten sind sie spärlicher, auf bestimmte Abschnitte des Magens beschränkt, und zwar dann, wenn im einzelnen Falle die Hämorrhagien überhaupt weniger reichlich sind, was nach allen unseren Untersuchungen immer dann die Regel ist, wenn nur wenige Bacillen in Milz und Blut nachweisbar sind. Wir fanden solche multiple Magenblutungen, bald spärlicher, bald ungemein reichlich, 31mal unter unseren 44 acut verlaufenen Fällen. Nicht selten ist der Befund von multiplen hämorrhagischen Erosionen, deren Ränder gelblich oder missfärbig sind. In Schnittpräparaten sieht man die Blutungen streng auf das Parenchym der Schleimhaut beschränkt, nie reichen sie in die Submucosa hinein, ja, sie sitzen sogar meist auf der Höhe der Falten. Auch innerhalb dieser Blutungen lassen sich Pestbacillen nachweisen, aber auch hier findet man nie das Lumen eines Capillarrohres von so reichlichen Bacillen angefüllt, wie es einem Embolus entsprechen würde.

Dagegen fanden wir in einem Falle (35/XXXVII) zahlreiche kleine, nekrotische Herde in der Magenschleimhaut, deren Centrum von Schollen und Balken gebildet und deren Peripherie von reichlichem Kerndetritus eingesäumt wurde, ähnlich wie in den beschriebenen multiplen Milzherden. Jedoch nie sahen wir irgend welche Veränderungen, die an eine primäre Mageninfection auch nur denken liessen. Auch an den zugehörigen Lymphdrüsen des Mesogastrium vermissten wir in allen Fällen dieser Auffassung entsprechende Veränderungen. Auch im Dünndarm sieht man häufig solche Ecchymosen, jedoch viel spärlicher als im Magen, bald nur aufs Duodenum beschränkt, bald zerstreut im ganzen Dünndarm.

Katarrhalische Erscheinungen im Dünndarm fehlen fast immer, dagegen findet man, wenn auch nicht gerade häufig, Röthung und Schwellung der Plaques oder mehr weniger reichliche Blutungen in denselben.

Nur in einem Falle (34/XXXV) sahen wir typische Pestveränderungen an den Peyer'schen Plaques fast des ganzen Dünndarms. Dieselben waren vergrössert, stark prominent und von so eigenartiger gelber Farbe mit zarten blutrothen Sprenkeln wie es frischer Pestentzündung zukommt. Mikroskopisch sind die Plaques und die Zotten der sie überziehenden Schleimhaut von ungemein reichlichen Pestbacillenrasen infiltrirt und zeigen dieselben Nekrosen wie in anderen Bubonen. Auch die zugehörigen

Digitized by Google

mesenterialen Lymphdrüsen sind enorm bacillenreich, die übrigen makro- und mikroskopischen Veränderungen an denselben entsprechen jedoch denen eines secundären Bubo.

Ein ähnliches, wenn auch nicht so ausgeprägtes Bild boten die Plaques in einem zweiten Falle (11/XXXI).

Nach allen unseren Erfahrungen, die wir uns sowohl anatomisch-histologisch und klinisch, wie auch insbesondere durch das Thierexperiment erworben haben, müssen wir unbedingt an der Theorie des primären Bubo festhalten und also behaupten, dass derselbe fast ausnahmslos in jener grösseren Lymphdrüsengruppe entsteht, zu welcher die Lymphgefässe der Einbruchspforte direct führen. Daraus folgt, dass man nur unter der Bedingung von einem bestimmten Organe oder Organabschnitte als Einbruchspforte sprechen kann, wenn man den zugehörigen, in typischer Weise entwickelten primären Bubo nachweisen kann.

Wenn wir diese Grundanschauungen auf den Magendarmtract anwenden, so müssen wir erklären, dass wir in keinem einzigen Falle irgend welchen anatomischen Anhaltspunkt für die Annahme einer primären Infection durch Pest von dem genannten Tractus aus fanden, sondern dass die in den genannten beiden Fällen constatirten Veränderungen der Plaques zweifellos als secundär-metastatisch entstanden aufzufassen sind.

Jedoch bedarf ein Fall (40/XXXIII) besonderer Erwähnung, der als ein singulärer aufzufassen ist. Es handelte sich um eine nach dem anatomischen Befunde sichergestellte primäre Pestpneumonie, die erst am sechsten Tage zum Tode führte. Nur wenige Lymphdrüsen (einige submaxillare, cervicale, tracheale und bronchiale) zeigten secundäre Veränderungen mit grossem Bacillenreichthum, und umso auffallender erschien der Befund von drei allerdings nur kaum haselnussgrossen mesenterialen Lymphdrüsen, die sozusagen im Kleinen ganz das charakteristische Aussehen eines primären Bubo zeigten mit Ödem, Hämorrhagien und erweiterten, von Pestbacillen erfüllten Lymphgefässen in ihrer Umgebung. Sie entsprachen einem kleinen, im unteren Ileum sitzenden, frischen Geschwür mit nekrotischen Rändern.

Wie schon in der Epikrise dieses Falles hervorgehoben wurde, erscheint es nach dem ganzen anatomischen Bilde und dem klinischen Verlaufe dieses Falles unzweifelhaft, dass es sich hier um eine secundär, sicherlich nicht lange Zeit vor dem Tode erfolgte Autoinfection vom untersten Ileum aus handelt, und zwar herbeigeführt durch Verschlucken des so bacillenreichen Sputums, wie dies Pestpneumoniker in der Agone regelmässig thun. Dafür spricht der Sitz des Geschwüres unweit der Bauhin'schen Klappe und die geringe Grösse des Bubo.

Ziehen wir hier zum Vergleiche die Resultate des Thierversuches heran, so ergeben dieselben, dass, wenn man leicht empfänglichen Thieren (Ratten oder Meerschweinchen) sehr grosse Mengen von Pestbacillen durch Verfütterung, oder besser mittelst der Schlundsonde in den Magen bringt, die Infection zumeist vom Dünndarm aus erfolgt, wenn es nicht (besonders bei Verfütterung) zur Ausbildung eines primären Halsbubo kommt. Für den Menschen gilt zweifellos dasselbe. Nur sehr grosse Mengen von eingeführten Pestbacillen sind überhaupt im Stande, zur Magendarminfection Anlass zu geben. Geringe Mengen des Pesterregers werden sicherlich der Regel nach unschädlich gemacht.

Dass die Infection unbestreitbar leichter und häufiger vom Dünndarm wie vom Magen aus erfolgen wird, dafür spricht ebenfalls nicht nur der Thierversuch, sondern auch der verhältnissmässig hohe Säuregehalt des Magensaftes, der, entsprechend den biologischen Eigenschaften des Pestbacillus, für dessen Weiterentwicklung entschieden nicht günstig ist. Darin liegt auch, wie es scheint, der Grund, dass nur sehr grosse Bacillenmengen bei der Infection vom Darme aus in Betracht kommen. Dass demnach die Möglichkeit einer Darminfection für den Menschen nur eine geringe ist, erscheint selbstverständlich.

Auch im Dickdarm finden sich sehr häufig dieselben dicht gedrängten und zahllosen Blutungen wie in der Magenschleimhaut, und zwar fanden wir solche in einer grossen Anzahl von Fällen ganz gleichmässig zerstreut, von der Bauhin'schen Klappe an bis zum Anus. Auch im Processus vermiformis fehlten sie nicht.

Digitized by Google

Kaum bemerkenswerthe Veränderungen fanden sich an den Solitärfollikeln, die immer nur entsprechend dem meist bestehenden Katarrh leichte Schwellung zeigten.

Hingegen fanden wir in einem Falle (23/VI) in dem an adenoidem Gewebe so reichen Wurmfortsatze diphtheritische Geschwüre, deren Natur als echte Pestgeschwüre die histologische Untersuchung in zweifelloser Weise aufdeckte.

Was die bacteriologische Untersuchung der Fäces anbelangt, so haben wir dieselbe an der Leiche in acht Fällen vorgenommen, in einer ziemlich reichlichen Anzahl von Fällen auch am Lebenden. In keinem einzigen Falle aber gelang es uns, in den Fäces den Pesterreger culturell nachzuweisen. Trotzdem zweifeln wir nach unseren anatomisch-histologischen Untersuchungen nicht, dass derselbe in einer Anzahl der von uns untersuchten Fälle wirklich vorhanden war. Der gelungene häufige Nachweis in der Galle, die fast constant vorkommenden, oft sehr zahlreichen Blutungen des Darmes, namentlich des Dickdarmes, und die oft ausgesprochenen Veränderungen an dem adenoiden Gewebe desselben sprechen unbedingt dafür, ferner der Umstand, dass es uns in einigen Fällen, unter Anderem in den Sectionsfällen 1/IX, 23/VI und 11/XXXI gelungen war, in Deckglaspräparaten neben den anderen Darmbacterien solche Bacillenformen nachzuweisen, die in Form, Lagerung und Färbeverhalten sich vollständig identisch mit Pestbacillen verhielten.

Den stricten Beweis, dass diese gesehenen Bacillenformen thatsächlich Pestbacillen waren, hätte uns allerdings nur die Cultur oder der Thierversuch liefern können. Diesen haben wir für die Entscheidung dieser Frage in Bombay selbst nicht herangezogen, weil wir uns von der subcutanen oder intraperitonealen Einverleibung bei Thieren wegen der reichlichen Anwesenheit der anderen, vielfach auch für das Thier pathogenen Darmbacterien nichts erwarteten. Dass derselbe bei einem bestimmten Modus der Infection, und zwar nach Einreiben an stärker rasirte Hautstellen, auch bei den Fäces ein positives Resultat ergeben kann, haben uns erst die in Wien ausgeführten experimentellen Studien gezeigt, auf die wir im folgenden Theile des Berichtes zurückkommen werden.

Das Misslingen der Cultur hat zweifellos in erster Linie seinen Grund in der sichergestellten Entwicklungshemmung des Pestbacillus durch die anderen Darmbacterien, speciell des Bacterium coli, wobei noch die relativ geringe Menge der Pestbacillen gegenüber den übrigen Darmkeimen in Betracht gezogen werden muss. Vielleicht wäre uns aber trotzdem in dem einen oder anderen Falle der culturelle Nachweis gelungen, wenn die Isolirung der ausgesäeten Keime ausnahmslos eine vollkommen exacte gewesen wäre, was allerdings nicht immer der Fall war, obwohl wir für diese Untersuchungen fast ausschliesslich die Petri'sche Schale verwendeten. Ob schliesslich für das Misslingen der Cultur auch das oft den Patienten gegebene Calomel eine Bedeutung hatte, können wir nicht entscheiden.

Wohl dieselben Factoren kommen auch bei der Untersuchung des Mageninhaltes in Betracht, wozu sich dann noch der Einfluss des Magensaftes, respective seines Säuregehaltes gesellt, dem ein gewisser schädigender Einfluss auf die Pestbacillen jedenfalls zugeschrieben werden muss, weil wir sonst Autoinfection durch verschlucktes bacillenreiches Sputum, wofür wir einen beweisenden Fall unter unseren Befunden haben, öfters hätten beobachten müssen. In den wenigen Fällen, in denen wir bei Vorhandensein reichlicherer Blutungen im Magen den Inhalt desselben untersuchten, ergaben die Aussaaten ein negatives Resultat, während die Deckglaspräparate analog den Fäces ebenfalls Bacillen nachweisen liessen, die in morphologischer und färberischer Hinsicht den Pestbacillen vollständig glichen.

Es wird also jedenfalls auch der Magen- und Darminhalt für eine eventuelle Weiterverbreitung der Pest in Frage kommen, und auch hier werden es namentlich die acut verlaufenden Fälle mit hämorrhagischem Charakter sein, die diesbezüglich vor Allem berücksichtigt werden müssen.

Ausnahmslos fanden wir am Leberparenchym alle Zeichen trüber Schwellung oder fettiger Degeneration in deutlicher Weise ausgesprochen, wenn wir auch nie so hohe Grade, wie sie bei septischen, durch die gewöhnlichen Eitererreger erzeugten Processen vorkommen, fanden. Häufig sind subperitoneale kleine Ecchymosen, die nach dem histologischen Befunde immer in die Glisson'sche Kapsel hineinreichen und oft

Digitized by Google

in zahlloser Menge die ganze Leberoberfläche bedecken. Mikroskopisch konnten wir auch in diesen regelmässig grössere oder geringere Mengen von Pestbacillen nachweisen.

Es kommt aber auch bei der Pest in der Leber zu metastatischen Herden eigenthümlicher Form, die wir selbst in zwei Fällen sahen; einen dritten überliess uns Professor Childe in Bombay freundlichst zur histologischen Untersuchung. Dieselben sind multipel im ganzen Lebergewebe zerstreut, von unregelmässiger Form und meist klein, indem die grössten 1—2 *cm* im längsten Durchmesser betragen. Sie bestehen aus einem käseähnlichen, ziemlich trockenen und licht gelblich gefärbten, wie nekrotisch aussehenden Centrum, das von einem unregelmässigen hämorrhagischen Bande umgeben ist. Grössere wölben sich etwas über die Leberoberfläche vor.

Histologisch bestehen diese Herde zunächst aus enormen Mengen von Pestbacillen, zwischen denen sich spärliche meist polynucleäre Leukocyten, rothe Blutkörperchen neben kernlosen nekrotischen Leberzellen und Kerndetritus finden. Die Peripherie wird von zahlreichen polynucleären Leukocyten mit reichlichem Körnchenzerfall der Kerne und Hämorrhagien gebildet, im Bereiche welcher auch die eigenthümlichen Gerinnungsbilder entstehen.

Soviel wir an den untersuchten histologischen Präparaten nachweisen konnten, scheinen sie in kleineren Arterien der Glisson'schen Kapsel zu entstehen. Während also makroskopisch diese Leberherde mehr das Aussehen von frischen Nekrosen haben, tritt histologisch neben der Nekrose die massenhafte Bacilleninfiltration und das Bild der Eiterung zu Tage.

Ausserdem sieht man im histologischen Bilde, abgesehen von den gewöhnlichen Zeichen parenchymatöser und fettiger Degeneration der Leberzellen, manchmal zellige Infiltrate um die kleinen Äste der Leberarterien in der Glisson'schen Kapsel ohne weitere Veränderungen derselben, welche Infiltrate wir daher als durch die Pest erzeugt anzusehen geneigt sind.

In vielen Fällen sind in den Capillaren der Leber histologisch reichlich Pestbacillen nachweisbar, die wir hier auch intracellulär, innerhalb von Blutcapillarendothelien oder Leukocyten liegend, fanden.

Das Vorkommen von solchen metastatischen Herden in der Leber — wie auch der oben beschriebenen metastatischen Lungenherde — reiht manche Formen der Pest in die Gruppe der pyämischen Erkrankungen. Ganz ähnliche kommen auch, wie wir später sehen werden, nicht selten in der Niere vor, und wir haben daher alle charakteristischen Zeichen einer wahren Pyämie vor uns, wenn wir unter einer solchen einen infectiösen Process verstehen, bei dem es zur Bildung echter anatomisch nachweisbarer Metastasen kommt.

Die Gallenblase ist besonders häufig der Sitz kleiner multipler Blutungen, die aber sehr häufig zu grösseren confluiren, so dass dieselbe dunkelblutroth marmorirt aussieht, und die Bezeichnung Hämatom der Gallenblase gerechtfertigt erscheint. Die Blutungen sind so reichlich, dass die Gallenblasenwand centimeterdick wird. In keinem Falle sahen wir Durchbruch der Blutmassen, weder durchs Peritoneum, noch nach innen durch die Schleimhaut. Auch in diesen Blutungen konnten wir immer zahlreiche Pestbacillen nachweisen.

Das Pankreas zeigte in keinem Falle ausser zerstreuten kleineren Blutungen bemerkenswerthe Veränderungen.

Culturell haben wir die Galle in 26 Fällen aus der Leiche untersucht und 9mal in derselben bald spärlicher, bald reichlicher Pestbacillen gefunden. In den übrigen 17 Fällen blieben die Aussaaten zumeist steril, seltener waren sie von Bacterium coli-Colonien überwuchert. Jedenfalls erscheint durch diese Befunde die Annahme gerechtfertigt, dass sich gar nicht selten Pestbacillen im Darminhalte vorfinden müssen, wenn sie auch culturell nicht nachweisbar sind.

Es erübrigt noch, die Veränderungen des Peritoneum zu besprechen. Auch hier kommen zunächst Blutungen in Betracht, die sich aber spärlicher finden wie an der Pleura. Noch am häufigsten sieht man sie über retroperitonealen Bubonen oder am Peritonealüberzug des Zwerchfells, auch am Ligamentum suspensorium hepatis. Allgemeine durch den Pestbacillus erzeugte Peritonitis haben wir nie gesehen, wohl aber eine umschriebene fibrinöse über der stark geschwollenen, in den Peritonealraum vorgewölbten Rosenmüller'schen Lymphdrüse am innern Schenkelringe, besonders beim Bestande eines primären inguinalen Bubo.

Digitized by Google

10. Harn- und Geschlechtsorgane.

Wie bei so vielen Infectionskrankheiten, so zeigt auch bei der Pest die Niere makro- und mikroskopisch die Zeichen der parenchymatösen und fettigen Degeneration am ausgesprochensten. Am stärksten an derselben betheiligt ist die Rinde und hier namentlich die Epithelien der gewundenen Harncanälchen 1. und 2. Ordnung.

Histologisch sieht man an ihnen nicht nur die Veränderungen trüber Schwellung oder einfacher fettiger Degeneration, sondern dieselben sind häufig auch kernlos, nekrotisch.

Ungemein häufig sind multiple Rindenblutungen von der Grösse und Form der typischen Glomerulusblutungen. An vielen Pestnieren findet sich eine sehr auffallende Glomerulusveränderung. Die einzelnen Capillarschlingen derselben sind nämlich in mit Eosin gut gefärbte Stränge umgewandelt, die sich noch voneinander scharf differenziren und aus balkig oder fädig aussehenden Gerinseln bestehen. Indem sich so diese stark gefärbten, in ihrer Form vollständig erhaltenen Glomeruli von der übrigen schwach gefärbten Rinde abheben, kommt ein sehr charakteristisches Bild zu Stande. Zwischen einem solchen Glomerulus und seiner Kapsel findet sich nie irgend welche Exsudation. Auch die zu den Glomeruli führenden Vasa afferentia zeigen oft dieselben Gerinnungsbilder, die sich nicht nur im Lumen des Gefässes allein finden, sondern auch die Gefässwand betreffen (vergl. Tafel XI, Fig. 1). Im Übrigen zeigen diese Bilder vollständige Übereinstimmung mit jenen, die wir in den multiplen Milzherden oder in den echten Pestpneumonien beobachteten.

Auch hier handelt es sich um Coagulationen im Blute, im Gewebssafte und der Gefässwandelemente selbst, die nach der Weigert'schen Fibrinfärbungsmethode nicht färbbar sind und nach Van Gieson gefärbt einen leuchtend gelben Farbenton annehmen.

Solche Glomerulusveränderungen finden sich nur in solchen Fällen, bei denen sehr zahlreiche Pestbacillen im Blute kreisen. Sie liegen dann dichtgedrängt in den Capillaren und kleinen Gefässchen der Nierenrinde, und man kann sie auch reichlich zwischen dem Balken- und Fädenwerk im Lumen derselben nachweisen.

Wie bei so vielen bacteritischen Erkrankungen, häufen sich auch bei der Pest gerade in der Nierenrinde und hier vorzüglich im Wundernetze der Glomeruli zahlreiche Pestbacillen an, die dann ihre zerstörenden Wirkungen geltend machen. Und so findet man auch häufig metastatische Pestherde in der Niere, die ihrem embolischen Charakter entsprechend immer in der Rinde sitzen. Sie wölben sich über die Oberfläche vor, sind manchmal sehr zahlreich, nie über erbsengross und besitzen dieselbe gelbliche eitrig-nekrotische Beschaffenheit wie die Leberherde (vergl. Tafel VI, Fig. 3).

Desgleichen zeichnen auch sie sich histologisch durch ihren ganz enormen Bacillenreichthum und den Wall von polynucleären Leukocyten an ihrer Peripherie aus (vergl. Tafel XIII, Fig. 1). Wir konnten in 5 Fällen derartige multiple Herde nachweisen.

Eine zweite Form von Nierenblutungen (im Gegensatze zu den multiplen kleinen Hämorrhagien der Rinde) findet sich im Gewebe des Nierenhilus und -Beckens. Entweder sitzen sie im Binde- und Fettgewebe, das sich zwischen den Kelchen, Papillen und Pyramiden eindrängt oder auch in der eigentlichen Schleimhaut des Nierenbeckens. So kommt es, dass sich in manchen besonders hämorrhagischen Fällen das Mark der Niere durch ein schwarzrothes, geschlängeltes Band von der weissen Beckenschleimhaut scharf abhebt oder es ziehen sich streifenförmige Blutungen auch noch in die Pyramiden hinein oder endlich es finden sich auch noch multiple, lebhaft rothe, kleinere oder grössere Blutungen in der Beckenschleimhaut. Dieselben können aber auch so reichlich sein, dass letztere ganz hämorrhagisch infiltrirt ist und dass sie gegen das Becken zu durchbrechen, das Epithel der Schleimhaut in Form eines zarten, die schwarzrothen Blutmassen überziehenden Häutchens abhebend (vergl. Tafel VIII, Fig. 2). In solchen Fällen findet man das Becken und den Ureter erweitert und wie tamponirt von frisch geronnenem Blute. Aber auch in der Fett- und Bindegewebskapsel der Niere gehören Hämorrhagien nicht zu den Seltenheiten. Sie können so aus-

Digitized by Google

gedehnt sein, dass die Niere ganz eingehüllt ist von blutig infiltrirtem Gewebe, welche hämorrhagische Infiltration sich längs der Ureteren bis auf die Harnblase fortsetzt.

Sehr bemerkenswerth sind die embolischen Blutungen in der fibrösen Kapsel der Niere. Sie stellen multiple, oft dichtgedrängte, seltener confluirende Blutflecken vor, die häufig ein gelbes, fast nur aus Pestbacillen bestehendes Centrum besitzen (vergl. Tafel VIII, Fig. 1). Sie greifen der Regel nach nicht auf die Rinde über und lassen sich daher ohneweiters zugleich mit der fibrösen Kapsel abziehen. Gerade an den verschiedenen kleinen Blutungen der Niere kann man histologisch deren embolische Natur in ganz überzeugender Weise constatiren.

Sowohl im Ureter wie in der Harnblasenschleimhaut finden sich ebenfalls häufig multiple Ecchymosen.

Was den Harn in der Leiche betrifft, so ist derselbe gewöhnlich sehr sedimentreich, häufig blutig, manchmal fanden wir die Harnblase von frisch geronnenen Blutmassen erfüllt.

Aus allem Vorstehenden geht hervor, dass im Harne jedesfalls häufig Pestbacillen zur Ausscheidung kommen müssen. Unter 17 untersuchten Fällen des Leichenmaterials konnten wir 5mal Pestbacillen in wechselnder Menge culturell im Harn nachweisen, wobei bemerkt sei, dass diese Fälle keineswegs mit Rücksicht auf besondere Veränderungen in der Niere zur Untersuchung ausgesucht wurden. Dass auch hier wieder der Verlauf der Infection berücksichtigt werden muss, ist nach Allem, was wir über die Pesterkrankung gesagt haben, wohl klar und einleuchtend. Für die Desinfection des Harnes muss demnach bei den an Pest Erkrankten ebenfalls in entsprechender Weise Sorge getragen werden. Bei der ziemlich grossen Anzahl von Harnuntersuchungen, die wir an Lebenden ausführten, gelang es uns nie, den Pestbacillus durch die Cultur nachzuweisen. Dieses negative Ergebniss findet zum Theile darin seine Erklärung, dass es vielfach leichte Fälle waren, bei denen die Untersuchung ausgeführt wurde, zum Theile darin, dass die uns zur Untersuchung übergebenen Harnproben immer ohne besondere Cautelen, ohne jede Reinigung des Genitale aufgefangen waren. Die damit beschickten Nährböden zeigten daher fast immer reichlich andere Keime, die für das Wachsthum der Pest-Erreger sicherlich von gleicher Bedeutung waren, wie die Darmbacterien.

Was schliesslich die Nebennieren anlangt, so sahen wir an denselben ausser mässiger Hyperämie keine Veränderungen.

Am männlichen Genitale fanden wir ausser dem bereits erwähnten Ödem des Scrotum nie irgendwelche Veränderungen.

Was das weibliche Genitale betrifft, so konnten wir einmal (13/XXXVI) im Blute und in der Schleimhaut eines menstruirenden Uterus sehr zahlreiche Pestbacillen culturell und histologisch nachweisen, in einem anderen Falle in den Coagulis eines Uterus post partum (43/XLVII) Der Bedeutung dieser Befunde für eine eventuelle Übertragung der Infection wurde an anderer Stelle bereits Erwähnung gethan.

11. Centralnervensystem und seine Hüllen.

Trotz der schweren klinischen Symptome von Seiten des Centralnervensystems bei der Pest sind die anatomischen Veränderungen des Gehirns im Allgemeinen nur geringfügiger Natur und zeigen hier ebensowenig in ihrem Verhalten eine Constanz, wie bei anderen acuten Infectionskrankheiten. So ist der Blutreichthum der Rinde und des Marklagers ein höchst wechselnder, und ebenso ist auch das bei der Pest nicht fehlende acute Gehirnödem in recht verschiedener Stärke ausgebildet. Doch sahen wir in einzelnen Fällen hohe Grade desselben.

Ebenso verhält es sich mit der Blutfülle und der serösen Durchtränkung der inneren Meningen. Beide waren aber nie in einem so hohen Grade oder in solcher Form entwickelt, dass man etwa von einer »serösen« Meningitis reden konnte. Wollte man dies thun, so müsste man einfach bei jedem acut infectiösen Allgemeinprocesse die Meningen als »serös entzündet« bezeichnen. Dass dies nicht angeht, kann jeder Anatom bezeugen.

Digitized by Google

Damit stimmt auch überein, dass weder die Plexus der Ventrikel nach unseren Erfahrungen acut entzündliche Veränderungen zeigen, noch die Ventrikelflüssigkeit erheblich vermehrt oder gar getrübt ist. Blutungen der Gehirnsubstanz haben wir auffallender Weise in keinem Falle zu beobachten Gelegenheit gehabt, an den inneren Meningen sahen wir solche überhaupt nur in einem Falle, und zwar am Oberwurme des Kleinhirns; an der Innenfläche der Dura mater sind sie aber ziemlich häufig, ja in einem Falle sahen wir ein beiderseitiges Hämatom derselben, das die Grosshirnhemisphären comprimirte. Im Übrigen ergaben sich am Gehirn und seinen Häuten keine bemerkenswerthen Befunde.

Ganz singulär in der Reihe unserer Beobachtungen steht aber ein Fall (12/XXXIV), bei dem wir eine diffuse, namentlich an der Basis in der Umgebung des Chiasma und der Sehnerven und am Kleinhirn ausgebildete eitrige Meningitis fanden. Dieser Fall erscheint schon deswegen interessant, weil er erst am XV. Krankheitstage, ohne dass die Allgemeinerscheinungen nachgelassen hätten, letal endigte. Aus der Epikrise dieses Falles sei recapitulirt, dass ursprünglich ein typisch ausgebildeter rechtsseitiger Axillarbubo vorhanden war, der ebenso wie eine linksseitige submaxillare Lymphdrüse in Vereiterung überging. Es fanden sich ferner multiple, nicht mehr ganz frische, nach ihrer Form zweifellos embolisch-metastatische Lungenabscesse, und die eitrige Meningitis ist als von diesen aus metastatisch entstanden aufzufassen, ein Vorgang, den wir ja so häufig bei anderen eitrigen Processen in der Lunge zu sehen Gelegenheit haben. Dieselbe ist ferner, wie die bacteriologischen und histologischen Untersuchungen vollkommen einwandsfrei beweisen, eine echte Pestmeningitis, das heisst einzig und allein als durch den Pestbacillus erzeugt anzusehen, indem selbstverständlich die wenigen Colonien von Bacterium coli ätiologisch gar nicht in Betracht kommen. Jedoch erscheint der Fall dadurch complicirt, dass sich in den Lungenabscessen ein reichliches Bacteriengemenge vorfindet, ohne dass sich sonst irgend welche Befunde ergeben, die für eine Pyämie, erzeugt durch andere Bacterien als Pestbacillen, sprechen würden. So bleiben z. B. die Aussaaten aus der Milz vollkommen steril. Schon in der Epikrise dieses Falles wurde auseinandergesetzt, dass das genannte Bacteriengemenge zweifellos aus den Luftwegen stammt und secundär in ursprüngliche Pestmetastasen der Lunge eingewandert ist.

Auf Grund dieses Falles also können wir behaupten, dass der Pestbacillus im Stande ist, eine rein eitrige Entzündung der Leptomeninx zu erzeugen. Gewiss kann es unter seinem Einflusse auch unter besonderen Bedingungen zur eitrigen Entzündung anderer serösen Häute kommen. Nach unseren Erfahrungen gehören sie aber entschieden zu den Seltenheiten. Nichtsdestoweniger ist aber durch ihr Vorkommen die Eigenschaft des Pestbacillus, Eiterung zu erregen, bewiesen, was ja auch unsere übrigen histologischen Untersuchungen vielfach gezeigt haben.

Zum Schlusse wollen wir ausdrücklich auf jenen zusammenfassenden Bericht über unsere Thätigkeit in Bombay hinweisen, den wir als vorläufige Mittheilung in der Sitzung der mathematisch-naturwissenschaftlichen Classe der kaiserlichen Akademie der Wissenschaften in Wien vom 20. Mai 1897 erstattet haben.

Wir haben von den damals in kurzer Form aufgestellten Sätzen, die sich vorzugsweise auf unsere anatomischen und bacteriologischen Erfahrungen bei der Pest gründeten, nichts zurückzunehmen, vielmehr fügten wir eine grosse Reihe von neuen Thatsachen und neuen Beobachtungen nach Verarbeitung unseres so grossen, gesammelten Materiales hinzu.

Wir fassen die Pest, abgesehen von den Fällen, in denen die Infection eine rein locale bleibt, als eine Allgemeininfection mit dem Bilde einer schweren, hämorrhagischen Septicämie auf, indem wir unter dieser eine Krankheit verstehen, bei der von einem primären localen Herde aus mehr oder weniger reichlich Bacterien in den Blutkreislauf gelangen, sich daselbst vermehren und durch ihre Giftstoffe in den verschiedenen Organen Blutungen erzeugen. In diesem Sinne hat die Pest die grösste Ähnlichkeit mit dem Milzbrande. — Dieselbe ist aber ferner noch dadurch charakterisirt, dass sie die einzige acut infectiöse und durch einen specifischen Erreger erzeugte, echte Polyadenitis vorstellt, die sich beim Menschen findet. Sie ist in

Digitized by Google

den am häufigsten vorkommenden typischen Fällen durch multiple Schwellungen aller oder einer grossen Zahl von Lymphdrüsen ausgezeichnet.

Wir haben nun eine Eintheilung dieser multiplen Bubonen gegeben, bei der der Infectionsmodus massgebend ist. Auf Grund unserer anatomischen, histologischen und bacteriologischen Befunde, die ein differentes, vielfach wohlcharakterisirtes Verhalten der einzelnen Bubonen aufweisen, unterscheiden wir primäre Bubonen, primäre Bubonen zweiter Ordnung und secundäre Bubonen. —

Der primäre Bubo κατ' ἐξοχήν ist jene Lymphdrüse oder Lymphdrüsengruppe, in deren zugehörigem Haut- oder Schleimhautbezirke die Infection erfolgt ist, wo also die Pestbacillen am längsten Zeit gehabt haben, zerstörend auf das Lymphdrüsengewebe einzuwirken. An diesem Begriffe des sowohl makro- wie mikroskopisch wohl charakterisirten »primären Bubo« ist festzuhalten, um die richtige Auffassung der in ihrem anatomischen und klinischen Bilde oft recht complicirten Krankheit zu gewinnen. Unter primären Bubonen zweiter Ordnung verstehen wir dann solche, welche direct vom primären Bubo aus auf dem Lymphwege inficirt wurden, während secundäre Bubonen jene sind, welchen metastatisch auf dem Blutwege die Pestbacillen zugeführt wurden. —

Aus alldem erhellt, dass es vor Allem das adenoide Gewebe des menschlichen Körpers ist, das sozusagen den besten Nährboden für die Erreger der Pest vorstellt.

Die schweren Giftstoffe, die insbesondere an den Leib der Pestbacillen gebunden sind, üben eine schwer degenerative und necrosirende Wirkung auf die Wände besonders der kleinen Gefässe verschiedener Organe aus. So kommt es zu jenen, oft zahllosen Hämorrhagien, die vielfach das Bild der Pest beherrschen und im Bereiche welcher sich immer und immer Pestbacillen nachweisen lassen. Diese Hämorrhagien fehlen nur ganz ausnahmsweise. Fast ausnahmslos finden sich in der Wand der grossen Venenstämme im Bereiche eines primären Bubo die für die Pest so typischen Blutungen.

Viel seltener sind Pestmetastasen in der Lunge, Leber, Niere und Haut in Form von umschriebenen Herden, welche dann die Pest den echten Pyämien anreihen. Sowohl in diesen wie in den verschiedenen Bubonen tritt überall die stark necrosirende und exsudative Entzündung, welche die geradezu ungeheuren Massen von Pestbacillen, beziehungsweise ihre Giftstoffe erzeugen, zu Tage. Die ganz eigenthümliche Form der Coagulationsnecrose, die sich bei der Pest histologisch im Bereiche der Blutcapillaren und -Gefässe findet, sei besonders hervorgehoben. Sowohl makroskopisch wie mikroskopisch sind die Bilder der acuten Pestinfection sehr charakteristisch, sie finden sich, Alles zusammengenommen, bei keiner anderen Erkrankung wieder. Bei den die überwiegende Mehrheit bildenden typischen Pestfällen gestattet der so eigenartige Leichenbefund allein, ohne Zuhilfenahme irgend welcher besonderer Untersuchungen, die sichere Diagnose auf Pest zu stellen. (Bezüglich der Möglichkeit der bacteriologischen Diagnose der Pest am Lebenden sei auf das Kapitel »Blut« vorstehender Zusammenfassung verwiesen.) —

Tritt der Tod nicht in den ersten Tagen der Erkrankung ein, sondern dauert dieselbe vier oder mehr Tage, so kommt es ausser zur Necrosirung zur Vereiterung der Bubonen, besonders der primären. Der Pestbacillus ist im Stande, echte Eiterung zu erregen. —

In den weitaus häufigsten Fällen findet sich ein typischer primärer Bubo (meist in der Hals-, Axillar- oder Leistengegend) ausgebildet, viel seltener fehlt derselbe. Dann findet man allgemeine Drüsenschwellungen, ohne dass man eine bestimmte Lymphdrüse oder Lymphdrüsengruppe als primären Bubo bezeichnen könnte. Es handelt sich hier wohl um Fälle, die so rasch zur Allgemeininfection geführt haben, dass der primäre Bubo nicht Zeit zu seiner Entwicklung gefunden oder aber es handelt sich um primäre Pestpneumonien, bei denen in der Regel nur die bronchialen Lymphdrüsen in Mitleidenschaft gezogen sind.

Eine besonders interessante Erscheinung ist der von uns in zwei Fällen beobachtete Pestmarasmus, der nach mehreren Wochen zum Tode führte, ohne dass wir anatomisch eine andere Todesursache auffinden konnten als hochgradige, marastische Atrophie der Organe, Fälle, die für die schwere und lang anhaltende Giftwirkung des Pestvirus zeugen.

Eine grosse Bedeutung haben bei der Pest die Secundärinfectionen, die wir in einer sehr beträchtlichen Anzahl der zur Obduction gekommenen Fälle constatiren konnten. Sie nehmen ihren Ausgangspunkt fast

Digitized by Google

ausnahmslos von den Tonsillen oder Balgfollikeln des Zungengrundes, die vorher bereits von Pest inficirt waren und führen um so sicherer, auch wenn der Organismus der Pestinfection Herr würde, das letale Ende herbei. —

Zweifellos erfolgt nach unseren Erfahrungen und Untersuchungen in der überwiegenden Mehrzahl der Fälle die Infection durch den Pesterreger von der Haut aus. Was den Infectionsmodus betrifft, so müssen wir, nach Allem, was wir am Secirtische und im Experimente gesehen haben, eine primäre Blutinfection leugnen; immer wird das Pestvirus zunächt von Lymphgefässen oder -Drüsen aufgenommen und gelangt erst von hier aus, nachdem der Process einige Zeit local geblieben ist und die Pestbacillen sich enorm vermehrt haben, in den Blutkreislauf. Es erscheint uns im höchsten Grade wahrscheinlich, dass nicht nur Verletzungen der Haut im Allgemeinen, sei es gröbere, sei es ganz feine, genügen, um dem Virus den Eingang zu verschaffen, sondern dass auch ein intensives Einreiben einer Hautstelle mit Fingern oder Kleidern etc., denen Pestbacillen anhaften, hinreicht, um Infection zu erzeugen. Auch von den Schleimhäuten der Mund-, Nasen- und Rachenhöhle, von den Tonsillen und Balgfollikeln derselben, auch von der Conjunctiva aus kann es zur Infection durch Pest kommen. —

In keinem einzigen Falle sahen wir irgendwelche Veränderungen, die auf eine primäre Magen- oder Darminfection schliessen liessen; dieselbe wäre nur dann denkbar, wenn sehr grosse Mengen von Pestbacillen in den Magen-Darmtract aufgenommen würden, was in der Wirklichkeit so gut wie nie vorkommt.

Eine andere Form der Infection ist die vom Respirationstract aus, indem es zu primärer Pestbronchitis und Pestpneumonie kommt.

Gestützt auf unsere zahlreichen anatomischen und bacteriologischen Untersuchungen müssen wir die Pestkranken und Pestcadaver als im höchsten Grade infectiös betrachten. In schweren Fällen sind zweifellos alle Secrete und Excrete der von Pest Befallenen Träger des Keims; Pestbacillen finden sich zweifellos häufig im Harne und in den Faeces, wenn sie auch in letzteren mit den gewöhnlichen culturellen Methoden nicht nachweisbar sind, besonders aber im Sputum, u. zw. nicht nur der Fälle, die pneumonische Lungenveränderungen aufweisen, sondern auch jener zahlreichen Fälle, die diphtheritischen Zerfall der Tonsillen oder Balgfollikeln zeigen. Da wir im Blute der acut verlaufenden Fälle schon in vivo meist mehr oder weniger reichliche Pestbacillen nachweisen und histologisch in den Blutungen immer Pestbacillen auffinden konnten, muss im Allgemeinen auch das Blut schwerer Pestfälle als infectiös zu betrachten sein, gleichgiltig, in welcher Weise es an die Aussenwelt tritt.

Abgesehen von der Serumtherapie, über welche wir in Bombay keine Erfahrungen sammeln konnten und welche nach allem bisher Bekannten mehr theoretisches als praktisches Interesse verdient, halten wir auf Grund unserer anatomischen und bacteriologischen Untersuchungen eine mit modernen Mitteln und Cautelen ausgestattete chirurgische Therapie wenigstens für eine Reihe von Fällen für die aussichtsvollste, wenn dieselbe nicht in einem zu späten Zeitpunkte eingeschlagen wird. Vielleicht würde sich dieselbe im Vereine mit der curativen oder prophylaktischen Wirkung von Injectionen eines Pestserum oder abgetödteter Pestculturen zu einer wirklich lebensrettenden Heilmethode verbinden lassen.

Überblickt man den Theil der modernen Pestliteratur, der seit der Entdeckung des Pestbacillus publicirt wurde, so fällt auf, dass seitdem gerade die pathologisch-anatomische Seite dieser Erkrankung nur wenig gefördert wurde. Jene Abhandlungen, die sich mit pathologischer Anatomie der Pest einschliesslich deren Nebenzweigen, der anatomischen Bacteriologie und der Histologie, beschäftigen, stammen aus der Epidemie von Hongkong im Jahre 1894 und aus der von Formosa im Jahre 1896. Fast alle sind nach der Abreise der Commission, die am 3. Februar 1897 erfolgte, erschienen. Nur eine, die bedeutendste, lag uns damals bereits vor, die »Mittheilungen aus der Pestepidemie im Jahre 1894 in Hongkong, von Dr. T. Aoyama, Professor der inneren Medicin an der Universität zu Tokio«. (Aus den Mittheilungen der medicinischen Facultät der kaiserlich japanischen Universität zu Tokio, Bd. III, Nr. 2, 1895.) Wie bekannt, erkrankte derselbe nach 14tägigem, sehr fleissigen Studium selbst an Pest, und musste seine Arbeiten aufgeben. Daraus wird es

Digitized by Google

erklärlich, dass sein Material kein besonders grosses war. Seine Erfahrungen beziehen sich auf 18 Pestfälle, die er selbst obducirt hatte.

Es soll darauf nicht näher eingegangen werden, dass daher seine Angaben uns in vielen Punkten lückenhaft erscheinen oder nach unseren Erfahrungen direct unrichtig sind, umsomehr, als er sich nach dem damaligen Stande der Wissenschaft über die Morphologie des Pestbacillus und seine mikroskopische Diagnose wohl nicht vollkommen im Klaren war. So unterscheidet er histologisch zwischen einem echten Lymphdrüsen-Pestbacillus (nach Kitasato), einem runden »Mikrococcus«, den er sehr häufig antrifft, und Streptococcen.

Ein kurzer Überblick über unsere Befunde genügt, um zu sehen, dass Aoyama in diesem »Mikrococcus« die gewöhnliche Degenerationsform der Pestbacillen vor sich hatte. Ebenso sind seine Ansichten über die eitererregende Fähigkeit des Pestbacillus unrichtig, indem er die echte Eiterung auf Rechnung anderer Mikroorganismen setzt. Ebensowenig kann es nach unseren Erfahrungen noch Giltigkeit haben, wenn er nur die Infectionsmöglichkeit von kleinen Wunden der Haut aus zulässt und die Eingangspforte vom Respirationstracte und der Mundrachenhöhle aus theils leugnet, theils überhaupt nicht in Erwägung zieht. Im Übrigen aber gebührt Aoyama das Verdienst, als Erster versucht zu haben, in die zum Theile sehr complicirten anatomischen Verhältnisse bei der Pest Licht zu bringen.

Aus der Pestepidemie in Hongkong im Jahre 1896 stammt eine zweite Abhandlung über die Pest, die erst nach unserer Abreise veröffentlicht wurde. Sie stammt von dem deutschen Marinestabsarzt Dr. Wilm (Hygienische Rundschau 1897, VII., Heft 5 und 6: »Über die Pestepidemie in Hongkong im Jahre 1896«.) Derselbe untersuchte allein in ungefähr 165 Tagen die enorme Anzahl von 867 Pestleichen (!!) und kommt, ohne genauere Angabe von Sectionsprotokollen, ohne jede histologische Untersuchung, ohne irgendwelchen ziffermässigen Ausweis über die Häufigkeit des Sitzes der Bubonen an den verschiedenen Körperstellen, zu dem sehr auffallenden Schlusse, dass »der Pestbacillus am häufigsten vom Darmtractus aus in den Körper einzudringen scheine«.

Wir wollen hier gar nicht näher auf die auffallende Dürftigkeit seiner anatomischen Befunde und auf die mangelnde Stichhältigkeit der daraus mit voller Bestimmtheit gezogenen Schlüsse eingehen, sondern nur noch darauf hinweisen, dass es ihm unter anderem bei 38 unter 45 Pestkranken gelungen ist, den Pestbacillus culturell in den Fäces, und bei 18 unter 20 Pestfällen denselben aus den erbrochenen Massen nachzuweisen. Sämmtlichen Untersuchern, die gewiss mindestens mit derselben Sachkenntniss und Genauigkeit und mit mindestens ebenso exacten Methoden arbeiteten, ist ein solcher Erfolg bisher nicht gelungen; nur Dr. Bitter aus Kairo will zweimal Pestbacillen aus den Fäces der Leiche nachgewiesen haben.

Aus der Epidemie auf Formosa berichtet der Japanese Yamagiva über die Beulenpest. Seinen hauptsächlich klinischen Darstellungen sind 3 Sectionsbefunde und eine Reihe von Untersuchungen operativ entfernter Bubonen angefügt. Er hebt gleich uns die häufige Bläschenform der Pestbacillen hervor, verfällt aber in einen ähnlichen Fehler wie Aoyama, der sich die »Mikrococcen«, welche zweifellos dasselbe wie die Bläschenform darstellen, nicht zu erklären wusste, indem er diese Form des Pestbacillus nicht als Degenerationsform erkannte. Er beschreibt weiters in einem Falle metastatische Herde in Milz, Lunge und Leber, von welchen die beiden ersten sicherlich keine typischen reinen Pestherde waren, da ihre anatomische Form mit unseren Beobachtungen nicht übereinstimmt, und da es sich nach den eigenen Angaben Yamagiva's um Mischinfection handelte.

Im Übrigen nimmt er ausschliesslich die Infection von der Haut oder den derselben benachbarten Schleimhäuten nach sichtbaren oder unsichtbaren Substanzverlusten an und tritt energisch für chirurgische Behandlung ein.

Als erster Bericht über die Bombayer Epidemie erschien im Sommer 1897 der »Report of the Commission sent by the Egyptian Governement to Bombay to study Plague« von Dr. Ibrahim Pascha und Dr. H. Bitter. Dieser Bericht enthält in Nichts wesentlich Neues.

Ausser vorläufigen Berichten der deutschen und russischen Commission liegen sonst über die Epidemie in Bombay noch keine wissenschaftlichen Studien vor. Nur Herr Dr. G. Sticker, ein

Digitized by Google

Mitglied genannter Commission, hat in jüngster Zeit, mehr in privater Weise und aphoristischer, feuilletonartiger Form, seine Ansichten über die Pest, zum Theile auf anatomischer Basis, ausgesprochen (Münchener medicinische Wochenschrift 1898, Nr. 1, S. 11; Wiener klinische Rundschau 1898, Nr. 10). Dieselben stehen zum grossen Theile bedauerlicherweise im Widerspruche mit den von uns erhobenen Thatsachen.

Es seien hier nur gewisse, für das Wesen und die richtige Auffassung der ganzen Krankheit massgebende Punkte, in denen wir von den Behauptungen Sticker's vollkommen abweichen, hervorgehoben. So meint Sticker, »bei ausgedehnten Bubonen zeigen für gewöhnlich die peripher gelegenen Drüsen die milderen Grade, die höher gelegenen die schwereren Grade der Entzündung und Destruction, während umgekehrt das jüngere Stadium des Processes den centralwärts, das ältere den peripher gelegenen Drüsen entspricht«. Gewiss eine ganz verkehrte Ansicht, die von keinem anderen Beobachter getheilt werden kann und durch das Thierexperiment hundertfältig widerlegt ist.

Wie Sticker zu dem Satze gelangt, dass in anderen als septischen Fällen der acute Milztumor in der Leiche fehlt, ist uns unergründlich. Wir haben in allen Fällen, sei es bacillenreichen oder -armen, einen solchen mit voller Sicherheit makro- und mikroskopisch constatirt. Ebenso unrichtig ist es, dass »der Pestbacillus im Leichenmateriale ausserordentlich schnell zu Grunde geht, dass er aus Organen, welche längere Zeit gelegen haben, für jede Untersuchung verschwindet, dass er in Organstücken, deren Deckglasausstrich frisch zubereitet, Unmassen von Pestbacillen enthielt, nicht mehr oder nur sehr schwer zu finden ist, wenn sie in Formalin oder Alkohol aufbewahrt und also gehärtet oder nach Einbettung in Paraffin oder Celloidin geschnitten worden waren«.

Bei derartigen, nur auf schlechte Conservirung und unzulängliche Methoden zurückzuführenden Anschauungen nimmt es uns freilich nicht Wunder, wenn dann Sticker behauptet, »alle Blutungen sind nicht directe Wirkungen der Bacterien, sondern wohl Intoxicationserscheinungen« oder »diese Erfahrungen, welche mir Andere (??) bestätigt haben, schränken aber die diagnostische Verwerthung des Pestbacillus bei Sectionen auf die sofortige Untersuchung des frischen Leichenmateriales und auf das positive Ergebniss derselben ein«, u. s. f., u. s. f., alles Dinge, die in directem Gegensatze zu unseren, unzählige Male erhobenen Befunden stehen.

Auch seine anderen, die Ansteckungsgefahr bei der Pest überhaupt betreffenden Ansichten, können wir, wie sich aus unseren, im Vorstehenden niedergelegten Untersuchungen ergibt, nicht theilen.

Digitized by Google

Protokoll über die bacteriologischen Blutuntersuchungen bei Pestkranken.

Fortlaufende Nummer	Protokollnummer	Name	Alter, Religion, Beschäftigung	Tag seit der Erkrankung	Tag seit der Aufnahme	Datum der Untersuchung	Bacteriologischer Befund	Pestbacillen + Keine Pestbacillen −	Gestorben †	Anmerkung
1	1	Gerpjaba Tookaram	12 Jahre, Hindu, Hausdiener	2	1	5. März	Reichliche Reincultur von Pestcolonien	+	†	Halsbubo. Gestorben 6. März. Im Stuhl und Urin keine Pestbacillen culturell nachweisbar. Krankengeschichte.
2	3	Rama Jewa	25 Jahre, Hindu, Arbeiter	3	2	9. »	Sehr reichliche Reincultur von Pestcolonien	+	†	Gestorben 9. März, 5 Uhr 30 Minuten Nachmittags. Section: 8/XIII. Krankengeschichte.
3	4	Kondi Krishna	22 Jahre, Hindu, Kutscher	7	5	9. »	1 Colonie von Pestbacillen in Reincultur (sehr wenig Blut)	+		Halsbubo.
	7			8	6	10. »	Mässig reichliche Reincultur von Pestcolonien	+	†	Gestorben 11. März, 5 Uhr 10 Minuten Früh. Section: 2/XV. Krankengeschichte.
4	6	John Josef	25 Jahre, Christ, Buchdrucker	3	1	11. »	Steril	—		Bubo der linken Inguinalgegend.
	15			4	2	12. »	»	—	†	Gestorben 14. März, 6 Uhr 30 Minuten Früh. Krankengeschichte.
5	8	Mahadia Khristna	25 Jahre, Hindu, Baumwollfabriksarbeiter	?	2	9. »	3 Colonien von Pestbacillen (Reincultur) (sehr wenig Blut)	+	†	Inguinalbubo. Gestorben 10. März, 5 Uhr 15. Minuten Nachmittags. Section: 27/XIV. Krankengeschichte.
6	9	Gungaram Koosaba	35 Jahre, Hindu, Kutscher	2	2	11. »	Reichliche Reincultur von Pestcolonien	+		Bubo in der rechten Achselhöhle.
	41			9	9	18. »	Steril	—		Am 16. März wird der Bubo punktirt, es entleert sich blutiges Secret mit Eiter. Die Cultur davon bleibt steril.
	142			16	16	25. »	»	—		Am 23. April als Reconvalescent im Spital. Krankengeschichte.

Digitized by Google

Fortlaufende Nummer	Protokollnummer	Name	Alter, Religion, Beschäftigung	Tag seit der Erkrankung	Tag seit der Aufnahme	Datum der Untersuchung	Bacteriologischer Befund	Pestbacillen +, Keine Pestbacillen −	Gestorben †	Anmerkung
7	10	Balapee Laximon	35 Jahre, Hindu, Eisenbahn-diener	3	2	11. März	Ziemlich reichliche Reincultur von Pest-colonien	+	†	Bubo in der rechten Inguinalgegend. Gestorben 13. März, 12 Uhr 15 Minuten Nachmittags. Krankengeschichte.
8	11	Unbekannt	Christ	?	3	11. »	Steril	−	†	Gestorben 12. März, 10 Uhr 35 Minuten Vormittags.
9	12	Pandoo Laximon	18 Jahre, Hindu, Baumwoll-fabriksarbeiter	2	1	11. »	Reichliche Reincultur von Pestcolonien	+	†	Bubo in der linken Inguinalgegend. Gestorben 12. März, 12 Uhr 15 Minuten Vormittags. Krankengeschichte.
10	13	Dhondi Sadu	22 Jahre, Hindu, Arbeiter	15	1	12. »	Keine Pestcolonien, 2 Colonien von Staphylococcus pyogenes albus	−	†	Drüsenschwellungen in beiden Inguinalgegenden. Gestorben 12. März, 9 Uhr 30 Minuten Abends. Im Erbrochenen und peritonealer Flüssigkeit keine Pestcolonien culturell, ebenso nicht in nekrotischen Hautherden. Krankengeschichte.
11	14	Rama Mahadu	25 Jahre, Hindu, Kuli	3	2	12. »	Sehr reichliche Pest-colonien, daneben in bedeutend geringerer Anzahl Colonien des Streptococcus pyogenes	+	†	Inguinalbubo. Gestorben 12. März, 5 Uhr 15 Minuten Nachmittags. Section: 28/XVI. 12. März. Im Sputum culturell keine Pestbacillen. Krankengeschichte.
12	16	Abdul Mohamed	35 Jahre, Mohammedaner	18	12	12. »	Steril	−		
	23			19	13	13. »	Reincultur von Pest-colonien (wenige)	+	†	Im Stuhl des Patienten am 13. März culturell keine Pestbacillen. Gestorben 15. März.
13	17	Narjin, Weib	20 Jahre, Hindu, Bettlerin	10	8	13. »	Cultur verunreinigt durch Sarcine			Fraglicher Pestfall.
14	18	Jannow Bhowanee	25 Jahre, Hindu, Arbeiter	13	13	13. »	Steril	−		Bubo der rechten Leiste. Afebril, geheilt. Reconvalescent. Krankengeschichte.
15	19	Vethoo Bhicapee	25 Jahre, Hindu, Polizist	17	11	13. »	»	−		Reconvalescent. 21. März entlassen.
16	20	Ramshun Gaulih	18 Jahre, Hindu	20	13	13. »	»	−		Reconvalescent. 19. März entlassen.

Digitized by Google

Fortlaufende Nummer	Protokollnummer	Name	Alter, Religion, Beschäftigung	Tag seit der Erkrankung	Tag seit der Aufnahme	Datum der Untersuchung	Bacteriologischer Befund	Pestbacillen + Keine Pestbacillen —	Gestorben †	Anmerkung
17	21	Govind Tukkaram	35 Jahre, Hindu	18	11	13. März	Steril	–		Bubo in der rechten Inguinalgegend. Reconvalescent, noch Ende April im Spital.
18	22	Tukkaram Kusha	25 Jahre, Hindu	?	9	13. »	»	—		Reconvalescent. 31. März entlassen.
19	24	Koostna Babadjee	18 Jahre, Hindu, Baumwollfabriksarbeiter	10	1	13. »	»	—		Bubo der rechten Leiste.
	35			14	5	17. »	Verunreinigt, unbrauchbar	.		14. März. Pestbeule am Kreuzbein, Hautstück fast völlige Reincultur von Streptococcus pyogenes, wenig Staphylococcus pyogenes aureus (culturell).
	69			17	8	20. »	2 verunreinigende Colonien, keine Pestcolonien	—		
	110			21	12	24. »	Steril	—		
	138			22	13	25. »	»	—		20. März. Punction des Acromioclaviculargelenkes rechts: steril (culturell). (Kein Eiter.)
	195			26	17	29. »	»	—		
	238			29	20	1. April	»	—		Krankengeschichte.
20	25	Govind Fakeer	35 Jahre, Hindu, Hausknecht	2	1	13. März	Ziemlich reichliche Reincultur von Pestcolonien	+	†	Bubo der rechten Leiste. Gestorben 14. März, 12 Uhr Mittags. Krankengeschichte.
21	26	Goosva Duma	22 Jahre, Hindu, Hausknecht	3	3	14. »	Steril	—		Von Yersin injicirt am 13. und 14. März.
	34			4	4	15. »	»	—		
	43			7	7	18. »	»	—		
	70			9	9	20. »	»	—		Leichter Fall.
	120			13	13	24. »	»	—		Entlassen 18. April.
22	27	Angara Basa	? Hindu	?	1	14. »	»	—	†	Gestorben 15. März, 9 Uhr 15 Minuten Vormittags.

Digitized by Google

Fortlaufende Nummer	Protokollnummer	Name	Alter, Religion, Beschäftigung	Tag seit der Erkrankung	Tag seit der Aufnahme	Datum der Untersuchung	Bacteriologischer Befund	Pestbacillen + Keine Pestbacillen —	Gestorben †	Anmerkung
23	28	Venayak Harichana	15 Jahre, Hindu, Goldschmied	9	5	14. März	Steril	—		Bubo am Halse.
	32			10	6	15. »	Verunreinigt, unbrauchbar			Entlassen 12. April.
24	29	Yeshwant Raghu	12 Jahre, Hindu, Schüler	2	1	14. »	Circa 15 Colonien von Pestbacillen (Reincultur)	+	†	Bubo der linken Axilla. Gestorben 15. März, 9 Uhr 15 Minuten Vormittags. Krankengeschichte.
25	30	Pursa Budaki	30 Jahre, Hindu	11	7	15. »	Vereinzelte Colonien von Pestbacillen (Reincultur)	+		Bubo der linken Inguinalgegend.
	141			21	17	25. »	Keine Pestcolonien, eine verunreinigende Colonie	—		Afebril seit 17. März.
	287			32	28	5. April	Steril	—		Entlassen 10. April.
26	31	Nasib Ramdiu	27 Jahre, Hindu, Kutscher	8	8	15. März	»	—		Entlassen 21. April.
27	33	Pandu Jeepria	35 Jahre, Hindu, Kuli	11	6	15. »	»	—	†	Gestorben 15. März, 9 Uhr 15 Minuten Abends.
28	36	Rama Narsa	40 Jahre, Hindu, Bettler	8	1	17. »	»	—		
	62			10	3	19. »	»	—		
	72			12	5	21. »	»	—	†	Gestorben 22. März, 12 Uhr 10 Minuten Nachmittags. Section: Keine Pest, Influenza.
29	37	Walab Bhica	30 Jahre, Hindu, Hausknecht	3	1	18. »	3 Colonien von Pestbacillen (Reincultur)	+	†	Gestorben 20. März, 5 Uhr Früh.
30	38	Sewpall Bhoy	25 Jahre, Hindu, Läufer	4	1	18. »	Keine Pestbacillen, 3 Colonien von Sarcine	—		Bubo der rechten Leiste. 20. März. Vom Gaumen, an dem ein Belag war, geimpft. Reincultur eines kurzen Bacillus. Keine Pestbacillen.

Digitized by Google

Fortlaufende Nummer	Protokollnummer	Name	Alter, Religion, Beschäftigung	Tag seit der Erkrankung	Tag seit der Aufnahme	Datum der Untersuchung	Bacteriologischer Befund	Pestbacillen + Keine Pestbacillen —	Gestorben †	Anmerkung
30	64	Sewpall Bhoy	25 Jahre, Hindu, Läufer	5	2	19. März	Steril	—		Transferirt ins Reconvalescentenhaus 22. März. Krankengeschichte. 9. April entlassen.
31	39	Bably Arjoon	18 Jahre, Hindu, Baumwollfabriksarbeiter	?	3	18. »	Reichliche Reincultur von Pestbacillen	+	†	Bubo in der linken Leiste. Gestorben 18. März, 8 Uhr 10 Minuten Abends. Section: 31/XXIV. Krankengeschichte.
32	40	Mendorji Badlaw	20 Jahre, Hindu, Kutscher	21	20	18. »	Steril	—		Vereiterte Drüse unter dem Poupart'schen Band, steril punktirt am 18. März, ergibt Reincultur von Pestbacillen.
	143			28	27	25. »	»	—		25. März. Reconvalescent.
33	42	Manuel Desouza	13 Jahre, Christ, Küchenjunge	9	5	18. »	Eine Colonie von Hefe, keine Pestbacillen	—		Bubo der rechten Leiste.
	77			12	8	21. »	Steril	—		
	122			15	11	24. »	Keine Pestcolonien, mehrere Colonien von Sarcina lutea und solche eines diphtherieähnlichen Stäbchens	—		Geheilt. Krankengeschichte.
34	44	Remchoa Ananjee, Weib.	25 Jahre, Hindu, ohne	4	3	18. »	Steril	—		
	76			7	6	21. »	Keine Pestcolonien, eine Colonie von Sarcina lutea	—		
	119			10	9	24. »	Steril	—		
35	45	Budha Narayan	25 Jahre, Hindu, Kuli	?	1	18. »	»	—		Bubo der linken Leiste.
	63			?	2	19. »	»	—	†	Gestorben 20. März, 11 Uhr 45 Minuten Nachts. Krankengeschichte.
36	46	Krishna Nana	40 Jahre, Hindu, Kutscher	3	2	18. »	»	—		

Digitized by Google

Fortlaufende Nummer	Protokollnummer	Name	Alter, Religion, Beschäftigung	Tag seit der Erkrankung	Tag seit der Aufnahme	Datum der Untersuchung	Bacteriologischer Befund	Pestbacillen + Keine Pestbacillen —	Gestorben †	Anmerkung
36	73	Krishna Nana	40 Jahre, Hindu, Kutscher	6	5	21. März	Steril	—		
	—									
	85			7	6	22. »	»	—	†	Gestorben 22. März Nachts.
37	47	Rampursha Nadhi	20 Jahre, Hindu	?	1	18. »	Reichliche Reincultur von Pestcolonien	+	†	Gestorben 18. März.
38	48	Janki Nattya, Weib	25 Jahre, Hindu, ohne	5	2	19. »	Steril	—	†	Keine Drüsen. Section. Gestorben 20. März, 2 Uhr Früh. Gonoccenperitonitis.
39	49	Marie Caban, Weib	30 Jahre, Christin, Kindsfrau	15	10	19. »	»	—		
	—									
	214			26	21	30. »	»	—		30. März. Afebril. Reconvalescentin.
	—									
	256			29	24	2. April	»	—		
40	50	Halka, Weib	25 Jahre, Mohammedanerin, Dienerin	17	3	19. März	»	—		
	—									
	197			27	13	29. »	2 verunreinigende Colonien, keine Pestcolonien	—		
	—									
	257			31	17	2. April	Steril	—		
41	51	Meserambai, Weib des Ezechiel,	46 Jahre, Jüdin, ohne	10	3	19. März	»	—		
	—									
	212			21	14	30. »	»	—		
	—									
	259			24	17	2. April	»	—		Keine Pest, sondern Pneumonia crouposa (nach Müller).
42	52	Noorkee, Weib des Emanhut,	45 Jahre, Mohammedanerin	4	3	19. März	2 Colonien von Sarcina lutea, keine Pestcolonien	—		
	—									
	216			15	14	30. »	Steril	—		
43	53	Doolumbee Mohammed Ally, Weib	40 Jahre, Mohammedanerin, Dienerin	6	3	19. »	2 verunreinigende Colonien, keine Pestcolonien	—	†	Tuberculose (keine Pest). Gestorben 21. März, 11 Uhr 30 Minuten Vormittags.

Digitized by Google

Fortlaufende Nummer	Protokollnummer	Name	Alter, Religion Beschäftigung	Tag seit der Erkrankung	Tag seit der Aufnahme	Datum der Untersuchung	Bacteriologischer Befund	Pestbacillen + Keine Pestbacillen —	Gestorben †	Anmerkung
44	54	Bhagee Saka, Weib	12 Jahre, Hindu, ohne	3	2	19. März	Steril	—		
	242			16	15	1. April	»	—		
45	55	Makacoorwar, Weib	12 Jahre, Hindu, ohne,	7	4	19. März	»	—		Inguinalbubo.
46	56	Anna Catharina, Weib	35 Jahre, Christin, Kindsfrau	13	12	19. »	2 Colonien von Sarcina lutea, keine Pestcolonien	—		Bubo in der rechten Leiste. 20. März eröffnet, Eiter enthält spärlich Pestbacillen und Staphylococcus pyogenes albus.
	80			15	14	21. »	Steril	—		
	241			26	25	1. April	»	—		
47	57	Ralnibai Babajee, Weib	11 Jahre, Hindu, ohne	2	2	19. März	1 Colonie Sarcina lutea, keine Pestcolonien (wenig Blut)	—		Inguinalbubo.
	200			12	12	29. »	Steril	—		
48	58	Sundrabar Bala, Weib	18 Jahre, Hindu, ohne	14	11	19. »	1 Colonie Sarcina lutea, keine Pestcolonien	—		Bubo der rechten Inguinalgegend.
	199			24	21	29. »	Steril	—		
49	59	Stossanibai, Weib	20 Jahre, Mohammedanerin, ohne	5	2	19. »	2 verunreinigende Colonien, keine Pestcolonien	—		Fragliche Pest?
50	60	Lahameebai, Mädchen	8 Jahre, Hindu, ohne	3	1	19. »	Reichliche Reincultur von Pestcolonien	+	†	Gestorben 20. März, 5 Uhr Früh.
51	61	Bhaja, Weib des Bhewa,	25 Jahre, Hindu, ohne	16	2	19. »	Steril	—		Bubo der rechten Leiste.
	211			26	12	30. »	»	—		
	255			29	15	2. April	»	—		
52	65	Bana Jeewa	38 Jahre, Hindu, Diener	4	1	19. März	Reichliche Reincultur von Pestcolonien	+	†	Bubo der linken Leiste. Gestorben 19. März, 9 Uhr 30 Minuten Abends. Krankengeschichte.

Digitized by Google

Fortlaufende Nummer	Protokollnummer	Name	Alter, Religion, Beschäftigung	Tag seit der Erkrankung	Tag seit der Aufnahme	Datum der Untersuchung	Bacteriologischer Befund	Pestbacillen + Keine Pestbacillen −	Gestorben †	Anmerkung
53	66	Jackie Aloys Fernandez	40 Jahre, Christ, Buchdrucker	13	1	20. März	Steril	−		Hautgeschwür am linken Vorderarm zeigt Reincultur von Staphylococcus pyogenes aureus (culturell)
	105			17	5	24. »	»	−		Bubo der linken Axilla. Krankengeschichte.
54	67	Badhloo	40 Jahre, Hindu, Wäscher	3	1	20. »	1 verunreinigende Colonie, keine Pestcolonien	−		Inguinalbubo.
	78			4	2	21. »	4 Colonien von Pestbacillen (Reincultur)	+	†	Gestorben 21. März, 7 Uhr 50 Minuten Abends. Section: 32/XXVII.
55	68	Bainpursad Jankee	25 Jahre, Hindu, Arbeiter	3	1	20. »	Steril	−		Bubo der linken Leiste.
	79			4	2	21. »	»	−		
	93			6	4	23. »	»	−		
	107			7	5	24. »	»	−		Afebril.
	236			15	13	1. April	»	−		Geheilt. Krankengeschichte.
56	71	Matapursat Goolam	35 Jahre, Hindu, Kuli	12 ?	1	20. März	»	−		Seit 2 Tagen in Bombay, (Pilger) Dysenterie, keine Pest.
57	74	Xavier Deas	20 Jahre, Christ, Kellner	1	1	21. »	Mässig reichliche Pestcolonien in Reincultur	+		Bubo der rechten Leiste.
	83			2	2	22. »	Sehr reichliche Reincultur von Pestcolonien	+	†	Gestorben 22. März, 7 Uhr 30 Minuten Abends. Krankengeschichte.
58	75	Shewa Appa	35 Jahre, Hindu, Kuli	10	1	21. »	Keine Pestbacillen, im unteren Theile der Eprouvette Kartoffelbacillus	−		Axillarbubo.
	82			11	2	22. »	Steril	−		
	100			12	3	23. »	»	−		
	118			13	4	24. »	»	−		

Digitized by Google

Fortlaufende Nummer	Protokollnummer	Name	Alter, Religion, Beschäftigung	Tag seit der Erkrankung	Tag seit der Aufnahme	Datum der Untersuchung	Bacteriologischer Befund	Pestbacillen + Keine Pestbacillen —	Gestorben †	Anmerkung
58	133	Shewa Appa	25 Jahre, Hindu, Kuli	14	5	25. März	Steril	—	†	Gestorben 26. März, 11 Uhr 35 Minuten Nachts. Krankengeschichte.
59	81	Anton Fernandez	30 Jahre, Christ, Fabriksarbeiter	16	2	22. »	»	—		
	101			17	3	23. »	»	—		
	121			18	4	24. »	»	—		
60	84	Ittoo Koosaba	30 Jahre, Hindu, Arbeiter	4	2	22. »	Mässig reichliche Pestcolonien in Reincultur	+	†	Axillarbubo. Gestorben 23. März, 2 Uhr 40 Minuten Morgens. Section: 10/XXIX. Krankengeschichte.
61	86	Shirec Baichu	20 Jahre, Hindu, Läufer	3	1	22. »	Steril	—		Bubo der linken Axilla.
	96			4	2	23. »	2 verunreinigende Colonien aus Stäbchen bestehend, keine Pestcolonien	—		
	111			5	3	24. »	Steril	—		
	135			6	4	25. »	Keine Pestcolonien, eine Colonie einer grösseren Coccenart	—		
	154			7	5	26. »	Steril	—		
	190			10	8	29. »	»	—		
	235			13	11	1. April	»	—		Krankengeschichte.
62	87	Nama Yemajee	25 Jahre, Hindu, Arbeiter	6	2	22. März	»	—		Bubo der linken Leiste.
	95			7	3	23. »	»	—		
	109			8	4	24. »	»	—	†	Gestorben 24. März, 2 Uhr 30 Minuten Nachmittags. Krankengeschichte.
63	88	Joky Desouza	18 Jahre, Christ, Diener	2	2	22. »	Keine Pestcolonien, 3 Colonien von Sarcina lutea	—		Bubo der linken Axilla. Sehr leichter Fall.

Digitized by Google

Fortlaufende Nummer	Protokollnummer	Name	Alter, Religion, Beschäftigung	Tag seit der Erkrankung	Tag seit der Aufnahme	Datum der Untersuchung	Bacteriologischer Befund	Pestbacillen + Keine Pestbacillen −	Gestorben †	Anmerkung
63	92	Joky Desouza	18 Jahre, Christ, Diener	3	3	23. März	Steril	−		
	106			4	4	24. »	»	−		Gesund entlassen 31. März. Krankengeschichte.
64	89	Dhondia Rama	40 Jahre, Hindu, Sweeper	2	1	22. »	»	−		Bubo der linken Leiste.
	94			3	2	23. »	»	−		
	108			4	3	24. »	»	−		
	136			5	4	25. »	»	−		
	179			8	7	28. »	Keine Pestcolonien, 2 Colonien von grösseren Coccen	−		
	234			12	11	1. April	Steril	−		Geheilt. Krankengeschichte.
65	90	Boodhu Chundun	50 Jahre, Hindu, Läufer	2	1	22. März	»	−		Primäre Pestpneumonie.
	97			3	2	23. »	Spärliche Reincultur von Pestcolonien	+		
	113			4	3	24. »	Steril	−		
	139			5	4	25. »	»	−		
	156			6	5	26. »	10 Colonien von Pestbacillen in Reincultur	+	†	Im Sputum Pestbacillen. 26. März Lunge punktirt: Sehr reichliche Reincultur von Pestbacillen. Gestorben 26. März, 9 Uhr 25 Minuten Abends. Section: 40/XXXIII. Krankengeschichte.
66	91	Baghee Yemma, Weib	35 Jahre, Hindu, ohne	6	1	22. »	Steril	−	†	Halsbubo. Gestorben 23. März, 2 Uhr 30 Minuten Morgens. Section: 5/XXX.
67	98	Mohammed Cassim	35 Jahre, Mohammedaner, Diener	13	2	23. »	»	−		
	114			14	3	24. »	»	−		

Digitized by Google

Fortlaufende Nummer	Protokollnummer	Name	Alter, Religion, Beschäftigung	Tag seit der Erkrankung	Tag seit der Aufnahme	Datum der Untersuchung	Bacteriologischer Befund	Pestbacillen + Keine Pestbacillen —	Gestorben †	Anmerkung
67	137	Mohammed Cassim	35 Jahre, Mohammedaner, Diener	15	4	25. März	Steril	—		
	155			16	5	26. »	»	—		
	237			22	11	1. April	»	—		Keine Pest; Malaria.
68	99	Dhondu Appa	40 Jahre, Hindu, Kuli	6	1	23. März	»	—		Inguinalbubo.
	117			7	2	24. »	»	—		
	132			8	3	25. »	Keine Pestcolonien, eine verunreinigende Colonie (Kartoffelbacillus?)	—	†	Gestorben 25. März, 2 Uhr 20 Minuten Nachmittags. Section: 33/XXXII. Krankengeschichte.
69	102	Rakmabai, Mädchen	12 Jahre, Hindu, ohne	2	1	23. »	Reichliche Reincultur von Pestcolonien	+	†	Halsbubo. Gestorben 24. März, 12 Uhr 30 Minuten Nachts.
70	103	Lumba Bahojee	7 Jahre, Hindu, ohne	4	2	23. »	Reichliche Reincultur von Pestcolonien	+	†	Axillarbubo. Gestorben 24. März, 6 Uhr 50 Minuten Morgens. Section: 11/XXXI.
71	104	Dugdu Narragen	8 Jahre, Hindu, ohne	14	2	23. »	Steril	—		Bubo der rechten Leiste.
	124			15	3	24. »	»	—		
	244			23	11	1. April	»	—		
	254			24	12	2. »	Einige Coccencolonien, keine Pestcolonien	—		
72	112	Rawjee Kalu	30 Jahre, Hindu, Fabriksarbeiter	3	1	24. März	6 Colonien von Pestbacillen in Reincultur	+	†	Gestorben 25. März, 7 Uhr 30 Minuten Vormittags.
73	115	Bala Ishram	30 Jahre, Hindu, Baumwollfabriksarbeiter	3	1	24. »	9 Colonien von Pestbacillen in Reincultur	+		Inguinalbubo.
	126			4	2	25. »	12 Colonien von Pestbacillen in Reincultur	+		Patient moribund.
	145			5	3	26. »	8—10 Colonien von Pestbacillen in Reincultur	+		» »

Digitized by Google

Fortlaufende Nummer	Protokollnummer	Name	Alter, Religion, Beschäftigung	Tag seit der Erkrankung	Tag seit der Aufnahme	Datum der Untersuchung	Bacteriologischer Befund	Pestbacillen + Keine Pestbacillen —	Gestorben †	Anmerkung
73	160	Bala Ishram	30 Jahre, Hindu, Baumwollfabriksarbeiter	6	4	27. März	15—18 Colonien von Pestbacillen in Reincultur	+		Patient moribund.
	166			7	5	28. »	4 Colonien von Pestbacillen in Reincultur	+		Patient hat sich auffallend erholt.
	192			8	6	29. »	Neben wenigen Pestcolonien sehr reichlich Colonien des Streptococcus pyog.	+	†	Gestorben 29. März, 3 Uhr 15 Minuten Nachmittags. Section: 34/XXXV. Krankengeschichte.
74	116	Rapibally	18 Jahre, Mohammedaner, ohne	?	2	24. »	8 Colonien von Pestbacillen in Reincultur	+		Bubo der linken Leiste.
	125			?	3	25. »	Reichliche Reincultur von Pestcolonien	+	†	Gestorben 26. März, 3 Uhr 30 Minuten Morgens. Krankengeschichte.
75	123	Bhageerathee wife of Rama,	35 Jahre, Hindu, Arbeiterin	7	2	24. »	Steril	—		
	140			8	3	25. »	»	—		
	157			9	4	26. »	»	—		
76	127	Ramnath Mattadajall	30 Jahre, Hindu, Fabriksarbeiter	13	2	25. »	»	—		
	147			14	3	26. »	»	—		
	177			16	5	28. »	»	—		
	186			17	6	29. »	»	—		
77	128	Manger Sonde	45 Jahre, Hindu, Arbeiter	3	2	25. »	Vereinzelte Pestcolonien in Reincultur	+		Bubo der linken Leiste.
	148			4	3	26. »	Steril	—		
	176			6	5	28. »	»	—		
	185			7	6	29. »	»	—		
	286			14	13	5. April	»	—		Entlassen 10. April. Krankengeschichte.

Digitized by Google

Fortlaufende Nummer	Protokollnummer	Name	Alter, Religion, Beschäftigung	Tag seit der Erkrankung	Tag seit der Aufnahme	Datum der Untersuchung	Bacteriologischer Befund	Pestbacillen + Keine Pestbacillen −	Gestorben †	Anmerkung
78	129	Dhoraj Jesang	28 Jahre, Hindu, Arbeiter	4	2	25. März	Reichliche Reincultur von Pestcolonien	+	†	Bubo der rechten Leiste. Gestorben 26. März, 12 Uhr 30 Minuten Nachts.
79	130	Mathias Prera	60 Jahre, Christ, Koch	2	1	25. »	Steril	−		
	150			3	2	26. »	»	−		
	173			5	4	28. »	»	−		
	252			10	9	2. April	»	−		4. April: Eiter aus dem Bubo rechts in inguine und der darüber befindlichen Hautblase zeigt reichliche Reincultur von Streptococcus pyogenes, keine Pestcolonien (culturell!)
	282			13	12	5. »	»	−		
80	131	Narragen Gunnov	28 Jahre, Hindu, Kutscher	1 vor 7 St.	1	25. März	Ziemlich reichliche Reincultur von Pestcolonien	+		Im Stuhle 25. März keine Pestcolonien culturell nachweisbar.
	152			2	2	26. »	Sehr reichlich Pestcolonien in Reincultur	+	†	Gestorben 26. März, 12 Uhr 30 Minuten Nachmittags
81	134	Manuel Cajtan Desouza	35 Jahre, Christ, Koch	4	2	25. »	Ziemlich reichliche Reincultur von Pestcolonien	+		
	153			5	3	26. »	Sehr reichliche Reincultur von Pestcolonien	+	†	Gestorben 26. März, 7 Uhr 30 Minuten Abends.
82	146	Mungoo Meaim	30 Jahre, Muselman	?	2	26. »	Steril	−		
	163				3	27. »	Keine Pestcolonien. Circa 12—15 Colonien von Streptococc. pyog. in Reincultur	−		
	171			?	4	28. »	Keine Pestcolonien, mässig reichliche Reincultur von Streptoc. pyog.	−		
	182				5	29. »	Reichlich Colonien von Streptococcus pyogenes, daneben einige Colonien von Pestbacillen	+	†	Gestorben 29. März, 11 Uhr 15 Minuten Vormittags.

Digitized by Google

Fortlaufende Nummer	Protokollnummer	Name	Alter, Religion, Beschäftigung	Tag seit der Erkrankung	Tag seit der Aufnahme	Datum der Untersuchung	Bacteriologischer Befund	Pestbacillen + Keine Pestbacillen —	Gestorben †	Anmerkung
83	149	Sadhoo Bhanee	35 Jahre, Hindu, Arbeiter	3	1	26. März	Steril	—		26. März: In einer Blase in der rechten Inguinalgegend über dem Bubo reichlich Staphylococcus pyog. aureus u. albus u. mässig reichliche Pestcolonien (culturell).
	165			4	2	27. »	»	—		
	175			5	3	28. »	3 Colonien von Pestbacillen in Reincultur	+	†	Gestorben 29. März, 8 Uhr 45 Minuten Vormittags.
84	151	Sewaraj Sewmungab	25 Jahre, Hindu, Arbeiter	6	2	26. »	Steril	—		
	164			7	3	27. »	»	—		
	172			8	4	28. »	»	—		
	183			9	5	29. »	»	—		27. März: Im Sputum keine Pestbacillen nachweisbar.
	205			10	6	30. »	»	—		Afebril.
	266			14	10	3. April	Keine Pestcolonien, eine Colonie von Coccen (Staphylococcen)	—		Keine Pest.
85	158	Bhagu, Widow of Dhondu,	18 Jahre, Hindu, ohne	4	2	27. März	Steril	—		Axillarbubo.
	180			5	3	28. »	»	—		
	198			6	4	29. »	»	—		
	213			7	5	30. »	»	—		
	220			8	6	31. »	»	—	†	Gestorben 1. April, 12 Uhr 45 Minuten Nachts. Section: 14/XXXVIII. Krankengeschichte.
86	159	Gawitree Gunput, Weib	11 Jahre, Hindu, ohne	5	1	27. »	Sehr reichliche Reincultur von Pestcolonien	+		Axillarbubo.
	181			6	2	28. »	Mässig reichliche Pestcolonien, daneben reichliche Colonien d. Streptococc. pyog. u. 5 Colonien von Staphylococcus pyogenes albus	+	†	Gestorben 28. März, 10 Uhr 30 Minuten Abends. Krankengeschichte.

Digitized by Google

Fortlaufende Nummer	Protokollnummer	Name	Alter, Religion, Beschäftigung	Tag seit der Erkrankung	Tag seit der Aufnahme	Datum der Untersuchung	Bacteriologischer Befund	Pestbacillen + Keine Pestbacillen −	Gestorben †	Anmerkung
87	161	Dajee Vittu Sawant	45 Jahre, Hindu, Gärtner	3	2	27. März	6 Colonien von Pestbacillen in Reincultur	+		Inguinalbubo.
	167			4	3	28. »	Mässig reichliche Reincultur von Pestcolonien	+		
	191			5	4	29. »	Mässig reichliche Reincultur von Pestcolonien	+		
	208			6	5	30. »	Reichliche Reincultur von Pestcolonien	+	†	Gestorben 31. März, 8 Uhr 10 Minuten Vormittags. Section: 35/XXXVII.
88	162	Dreeg huj Bhowanee	35 Jahre, Hindu, Diener	2	1	27. »	Steril	—	†	Gestorben 27. März, 4 Uhr 45 Minuten Nachmittags. Fragliche Pest!
89	168	Sayard Amurkhan Mohamedkhan	22 Jahre, Mohammedaner	1	1	28. »	Ziemlich reichliche Reincultur von Pestcolonien	+		Bubo der linken Halsseite.
	189			2	2	29. »	Reichliche Reincultur von Pestcolonien (wenig Blut)	+	†	Gestorben 29. März, 6 Uhr Nachmittags.
90	169	Coondlik Abba	30 Jahre, Hindu, Baumwollfabriksarbeiter	4	2	28. »	Steril	—	†	Bubo am Halse. Gestorben 28. März, 8 Uhr 40 Minuten Abends. Krankengeschichte.
91	170	Antoo Gansba	30 Jahre, Hindu, Bettler	?	2	28. »	»	—		Im Urin culturell keine Pestbacillen.
	188			?	3	29. »	»	—		
	206			?	4	30. »	»	—		Afebril.
	226			?	5	31. »	»	—		Zeigt Geistesstörungen. Keine Pest.
92	174	Essu Balu	30 Jahre, Hindu, Baumwollfabriksarbeiter	2 eventuell 9	2	28. »	»	—		Bubo der rechten Axilla.
	184			3	3	29. »	»	—		
	204			4	4	30. »	»	—		

Digitized by Google

Fortlaufende Nummer	Protokollnummer	Name	Alter, Religion, Beschäftigung	Tag seit der Erkrankung	Tag seit der Aufnahme	Datum der Untersuchung	Bacteriologischer Befund	Pestbacillen + Keine Pestbacillen —	Gestorben †	Anmerkung
92	225	Essu Balu	30 Jahre, Hindu, Baumwollfabriksarbeiter	5	5	31. März	Steril	—		
	231			6	6	1. April	»	—		
	248			7	7	2. »	»	—		
	267			8	8	3. »	»	—		
	273			9	9	4. »	»	—		4. April. Aus dem Eiter in der rechten Achselhöhle einige Pestcolonien gezüchtet. 3. April. Im Stuhl (culturell) keine Pestbacillen.
	278			10	10	5. »	»	—		4. April. Im Stuhl (culturell) keine Pestbacillen.
	290			11	11	6. »	»	—		5. April. Im Urin (culturell) keine Pestbacillen. Ende April im Spital. Geheilt. Krankengeschichte.
93	178	Bhema Vittu	25 Jahre, Hindu, Arbeiter	2	1	28. März	»	—		
	193			3	2	29. »	»	—		
	202			4	3	30. »	»	—		
	223			5	4	31. »	Keine Pestcolonien, eine verunreinigende Colonie	—		
	229			6	5	1. April	Steril	—		
	246			7	6	2. »	»	—		
	268			8	7	3. »	»	—		
	274			9	8	4. »	»	—		4. April. Im Sputum keine Pestbacillen.
	276			10	9	5. »	»	—		
	289			11	10	6. »	»	—		
	314			18	17	13. »	»	—		Geheilt entlassen.

Digitized by Google

Fortlaufende Nummer	Protokollnummer	Name	Alter, Religion, Beschäftigung	Tag seit der Erkrankung	Tag seit der Aufnahme	Datum der Untersuchung	Bacteriologischer Befund	Pestbacillen + Keine Pestbacillen —	Gestorben †	Anmerkung
94	187	Atmaram Sootar	28 Jahre, Hindu, Fabriksarbeiter	20	1	29. März	Steril	—		29. März. Eiter aus dem Bubo in der rechten Inguinalgegend: eine Colonie von Pestbacillen, mehrere Colonien von Staphylococcus pyogenes albus.
	209			21	2	30. »	»	—		
	221			22	3	31. »	»	—		
95	194	Ristu Sewoo	35 Jahre, Hindu	3	1	29. »	»	—		
	201			4	2	30. »	»	—		
	222			5	3	31. »	»	—		
	228			6	4	1. April	»	—		
	245			7	5	2. »	»	—		
	269			8	6	3. »	»	—		6. April. Stuhl, Urin culturell keine Pestbacillen. Keine Pest (Tuberculose).
96	196	Bayia, Wife of Rama,	35 Jahre, Hindu, Dienerin	14	3	29. März	»	—		Bubo der rechten Axilla.
	215			15	4	30. »	»	—		
	258			18	7	2. April	»	—		
97	203	Ramchunder Gopall	45 Jahre, Hindu, Baumwollfabriksarbeiter	8	2	30. März	Ziemlich reichliche Pestcolonien und mässig reichliche Colonien von Streptococcus pyog.	+	†	30. März. Im Sputum Pestcolonien. Gestorben 30. März, 7 Uhr 50 Minuten Abends. Krankengeschichte.
98	207	Laximon Krishna	45 Jahre, Hindu, Baumwollfabriksarbeiter	4	2	30. »	Steril	—		Bubo der linken Axilla.
	224			5	3	31. »	Keine Pestcolonien, eine Colonie von Hefe	—		
	230			6	4	1. April	Steril	—		1. April. Hautblase am linken Handgelenke reichlich Pestbacillen und etwas weniger Streptoc. pyog.

Digitized by Google

Fortlaufende Nummer	Protokollnummer	Name	Alter, Religion, Beschäftigung	Tag seit der Erkrankung	Tag seit der Aufnahme	Datum der Untersuchung	Bacteriologischer Befund	Pestbacillen + Keine Pestbacillen —	Gestorben †	Anmerkung
98	247	Laximon Khrishna	45 Jahre, Hindu, Baumwollfabriksarbeiter	7	5	2. April	Spärliche Pestcolonien in Reincultur	+	†	2. April. Belag im Halse keine Pestbacillen; Ödem vom linken Vorderarm steril. Gestorben 2. April, 10 Uhr 15 Minuten Abends. Krankengeschichte.
99	210	Shakaram, Weib	12 Jahre, Mohammedanerin, ohne	3	2	30. März	Mässig reichliche Reincultur von Pestcolonien	+	†	Gestorben 30. März, 11 Uhr 45 Minuten Abends.
100	217	Bhageerathi, Wife of Rama	30 Jahre, Hindu, Fabriksarbeiterin	3	1	30. »	Ziemlich reichliche Pestcolonien und mässig viele Colonien von Streptococcus pyogenes	+	†	Axillarbubo. Gestorben 30. März, 6 Uhr 20 Minuten Abends. Section: 13/XXXVI.
101	218	Chimapee Baboo	25 Jahre, Hindu, Baumwollfabriksarbeiter (Bruder des nächsten Falles)	8	1	30. »	Steril	—		Bubo am Halse.
	227			9	2	31. »	»	—		
	232			10	3	1. April	»	—		
	249			11	4	2. »	»	—		
	264			12	5	3. »	»	—		
	271			13	6	4. »	»	—		5. April. Fäces, Urin culturell keine Pestcolonien.
	281			14	7	5. »	»	—		Geheilt. Krankengeschichte.
102	219	Casseeram Baboo	35 Jahre, Hindu, Baumwollfabriksarbeiter	7	1	30. März	»	—	†	30. März. Sputum reichlich Pestcolonien neben Coccen und Soor (culturell). Gestorben 31. März, 2 Uhr 55 Minuten Morgens. Primäre Pestpneumonie. Krankengeschichte.
103	233	Koosal Peetamal	40 Jahre, Hindu	3	1	1. April	»	—		
	250			4	2	2. »	»	—		Primäre Pestpneumonie.
	263			5	3	3. »	Keine Pestbacillen, mässig reichliche Colonien von Coccen (Staphylococcen)	—		3. April. In den Fäces (culturell) keine Pestbacillen.

Digitized by Google

Fortlaufende Nummer	Protokollnummer	Name	Alter, Religion, Beschäftigung	Tag seit der Erkrankung	Tag seit der Aufnahme	Datum der Untersuchung	Bacteriologischer Befund	Pestbacillen + Keine Pestbacillen −	Gestorben †	Anmerkung
103	272	Koosal Peetamal	40 Jahre, Hindu	6	4	4. April	Steril	—	†	3. April. Sputum negativ (nur culturell!) Gestorben 5. April, 9 Uhr Vormittags. Krankengeschichte.
104	239	Thucky Yessu, Weib	60 Jahre, Hindu, ohne	4	1	1. »	Sehr reichliche Pestcolonien und sehr reichliche Colonien d. Streptococc. pyog.	+	†	Gestorben 1. April, 4 Uhr 15 Minuten Nachmittags.
105	240	Zoonia, Weib	40 Jahre, Hindu	4	1	1. »	Steril	—		Bubo der rechten Axilla.
	251			5	2	2. »	»	—		
	262			6	3	3. »	»	—		
	284			8	5	5. »	»	—		
106	243	Aaron Issac	7 Jahre, Jude, ohne	9	9	1. »	»	—		
	253			10	10	2. »	»	—		
107	260	Sonoo Rama	28 Jahre, Hindu	?	1	2. »	Sehr reichliche Reincultur von Pestcolonien	+	†	Gestorben 2. April, 1 Uhr Nachmitttags. Section: 36/XXXIX.
108	261	Oodia Jemak, Weib	18 Jahre, Hindu, Arbeiterin	7	3	3. »	Steril	—		3. April. Eiter aus dem axillaren Bubo: vereinzelte Pestcolonien in Reincultur.
	275			8	4	4. »	»	—		
	283			9	5	5. »	»	—		
	293			10	6	6. »	»	—		
	299			11	7	7. »	»	—		
	313			16	12	12. »	»	—		
109	265	Rama Kaidaree	30 Jahre, Hindu, Arbeiter	3	2	3. »	»	—		(Kein deutlicher Bubo, leichte Schwellung der axillaren und inguinalen Drüsen.)
	270			4	3	4. »	»	—		Leichter Fall.
	280			5	4	5. »	»	—		

Digitized by Google

Fortlaufende Nummer	Protokollnummer	Name	Alter, Religion, Beschäftigung	Tag seit der Erkrankung	Tag seit der Aufnahme	Datum der Untersuchung	Bacteriologischer Befund	Pestbacillen + Keine Pestbacillen −	Gestorben †	Anmerkung
109	291	Rama Kaidaree	30 Jahre, Hindu, Arbeiter	6	5	6. April	Steril	—		6. April. Im Sputum keine Pestbacillen. 7. April. Urin (culturell) Reincultur von Staphylococcus pyogenes aureus.
	296			7	6	7. »	»	—		Geheilt entlassen 14. April. Krankengeschichte.
110	277	Bhagya Sakharam	15 Jahre, Hindu, ohne	2	1	5. »	»	—	†	Bubo am Halse. Gestorben 5. April, 10 Uhr 30 Minuten Vormittags. Krankengeschichte.
111	279	Rujjani Jaipal	18 Jahre, Hindu, Baumwollfabriksarbeiter	5	3	5. »	»	—		3. April. Im Sputum keine Pestbacillen. 5. April. Sputum keine Pestbacillen. Urin (culturell) keine Pestbacillen.
	292			6	4	6. »	»	—		
	303			8	6	8. »	»	—		Keine Pest (Croupöse Pneumonie!) (I. Theil des Berichtes.)
112	285	Yeckhobeth Isaak, Weib	12 Jahre, Jüdin, ohne	3	1	5. »	»	—		
	294			4	2	6. »	Mässig reichliche Reincultur von Pestcolonien	+	†	Gestorben 7. April, 6 Uhr 30 Minuten Nachmittags.
113	288	Badjee Sobajee	18 Jahre, Hindu, Baumwollfabriksarbeiter	2	1	6. »	Steril	—	†	Bubo der rechten Axilla. Gestorben 6. April, 1 Uhr 30 Minuten Nachmittags. Krankengeschichte.
114	295	Zalimohammed Ibrahim	25 Jahre, Mohammedaner, Arbeiter	15	1	7. »	»	—	†	7. April. Sputum mikroskopisch reichlich Pestbacillen. Stuhl, Urin (culturell) keine Pestcolonien. Gestorben 7. April, 2 Uhr 15 Minuten Nachmittags. Krankengeschichte. Primäre Pestpneumonie!
115	297	Abdulkarim Khajumali	50 Jahre, Mohammedaner	7	1	7. »	»	—		7. April. Urin culturell keine Pestbacillen. Keine Pest (Tuberculose!)

Digitized by Google

Fortlaufende Nummer	Protokollnummer	Name	Alter, Religion, Beschäftigung	Tag seit der Erkrankung	Tag seit der Aufnahme	Datum der Untersuchung	Bacteriologischer Befund	Pestbacillen + Keine Pestbacillen —	Gestorben †	Anmerkung
116	298	Caridid Desouza	22 Jahre, Christ, Koch	2	2	7. April	Steril	—		7. April. Im Sputum keine Pestbacillen.
	302			3	3	8. »	»	—		8. April. Serum der Hautblase über den Bubo der rechten Leiste: Reincultur von Staphylococcus albus. 8. April. Harn culturell keine Pestcolonien.
	310			4	4	9. »	2 Colonien von Pestbacillen in Reincultur	+		(Bubo der rechten Leiste.)
	311			5	5	10. »	Steril	—		
	312			7	7	12. »	»	—		12. April. Harn (culturell) keine Pestcolonien.
	315			8	8	13. »	Keine Pestcolonien, 2 Sarcinecolonien	—	†	Gestorben 15. April, 7 Uhr 15 Minuten Vormittags. Krankengeschichte.
117	300	Dhamia Jewo	12 Jahre, Hindu, Schusterjunge	2	1	7. »	Steril	—		7. April. Urin (culturell) verunreinigt.
	306			3	2	8. »	»	—		
118	301	Custodio Francisco Ribeero	17 Jahre, Christ, Kellner	1	1	8. »	Vereinzelte Colonien von Pestbacillen in Reincultur	+	†	Von Yersin injicirt. Krankengeschichte. Gestorben 9. April, 8 Uhr 15 Minuten Vormittags. Bubo der linken Leiste.
119	304	Yeltubai, Weib	25 Jahre, Christin	3	2	8. »	Steril	—		
	309			4	3	9. »	1 Colonie von Pestbacillen	+	†	Urin (culturell) keine Pestcolonien. Gestorben 9. April, 8 Uhr 40 Minuten Abends.
120	305	Rahimut bai, Weib	10 Jahre, Mohammedaner, ohne	3	1	8. »	Mässig reichliche Colonien von Pestbacillen in Reincultur	+		
	307			4	2	9. »	Verunreinigt, unbrauchbar		†	Urin (culturell) keine Pestbacillen. Gestorben 9. April.
121	308	Cassubai Tuccaram, Weib	22 Jahre, Hindu	3	1	9. »	Keine Pestbacillen, 1 Colonie Sarcine	—		Bubo der linken Leiste.

Digitized by Google

Fortlaufende Nummer	Protokollnummer	Name	Alter, Religion, Beschäftigung	Tag seit der Erkrankung	Tag seit der Aufnahme	Datum der Untersuchung	Bacteriologischer Befund	Pestbacillen + Keine Pestbacillen —	Gestorben †	Anmerkung
122	316	Omer Sayid Abdul	18 Jahre, Mohammedaner, Maler	3	1	13. April	Sehr reichliche Reincultur von Pestcolonien	+	†	13. April. Stuhl, Urin (culturell) keine Pestcolonien, im Sputum Pestbacillen. Gestorben 13. April, 1 Uhr 55 Minuten Nachmittags. Bubo der linken Leiste. Krankengeschichte.
123	317	Francis Xavier Desouza	32 Jahre, Christ, Koch	2	1	13. »	Steril	—		
	322			4	3	15. »	»	—		Bubo der linken Axilla.
	326			5	4	16. »	»	—		
	336			7	6	18. »	Mässig reichliche Reincultur von Pestbacillen	+		18. April. Ödem des linken Armes (Oberarm) Reincultur von Streptococcus pyogenes.
	339			8	7	19. »	Steril	—		Ende April als Reconvalescent im Spital. Krankengeschichte. Geheilt.
124	318	Sullsa Pecroje	60 Jahre, Hindu, Kuli	5	1	14. »	»	—		
	319			6	2	15. »	»	—		15. April. Im Sputum keine Pestbacillen. Vom selben Tag noch ein zweites Sputum, ebenfalls keine Pest.
	325			7	3	16. »	»	—		
	335			9	5	18. »	»	—	†	Keine Pest (Croupöse Pneumonie). Gestorben 18. April, 10 Uhr 30 Minuten Abends.
125	320	Salvador Graccous	25 Jahre, Christ, Schneider	13	2	15. »	»	—		17. April. Bubo der rechten Inguinalgegend, steril punktirt, enthält spärliche Reincultur von Pestcolonien.
	329			14	3	16. »	Keine Pestcolonien, 2 Colonien von Sarcine	—		Leichter Fall.
	337			16	5	18. »	Steril	—		Krankengeschichte.

Digitized by Google

Fortlaufende Nummer	Protokollnummer	Name	Alter, Religion, Beschäftigung	Tag seit der Erkrankung	Tag seit der Aufnahme	Datum der Untersuchung	Bacteriologischer Befund	Pestbacillen + Keine Pestbacillen —	Gestorben †	Anmerkung
126	321	Gopall Dibra	26 Jahre, Hindu, Koch	5	2	15. April	Steril	—		
	328			6	3	16. »	»	—		Afebril. Entlassen am 17. April als gesund. (Keine Pest!)
127	323	Munrunjen Mookin	9 Jahre, Hindu, ohne	5	3	15. »	Mässig reichliche Reincultur von Pestcolonien	+		
	333			6	4	16. »	Sehr reichliche Reincultur von Pestcolonien	+	†	Gestorben 16. April Nachmittags.
128	324	Phankoo Nathu, Mädchen	5 Jahre, Hindu, ohne	3	1	15. »	Mässig reichliche Reincultur von Pestcolonien	+		Axillarbubo.
	332			4	2	16. »	Verunreinigt, unbrauchbar		†	Gestorben 16. April, 6 Uhr 50 Minuten Abends. Section 17/XLV.
129	327	Vistnu Sakharam	45 Jahre, Hindu, Kupferschmied	3	1	16. »	Reichlich Pestcolonien, in etwas geringerer Anzahl Streptococcus pyogenes; erstere sind sehr klein und schwach entwickelt	+	†	16. April. Sputum (mikroskopisch) reichliche Pestbacillen. Stuhl, Urin (culturell) keine Pestcolonien. Gestorben 17. April, 1 Uhr Morgens. Halsbubo. Section 6/XLVI. Krankengeschichte.
130	330	Bayio Aranjee, Weib	25 Jahre, Hindu, Baumwollfabriksarbeiterin	5	1	16. »	Mässig reichliche Pestcolonien. 3 Colonien verunreinigender Stäbchen	+	†	16. April. Sputum (mikroskopisch) Pestbacillen. 17. April. Tonsillenbelag (culturell) Pyocyaneus. 18. April. Geschwür am linken Arm Staphylococcus pyogenes albus. Axillarbubo. Gestorben 18. April, 10 Uhr Vormittags. Section 18/XLVIII. Krankengeschichte.
131	331	Modi Rose, Mädchen	5 Jahre, Christin, ohne	?	1	16. »	Keine Pestcolonien, einige Colonien von Sarcine	—		Ende April im Spitale als Reconvalescentin.
132	334	Bhania Kura	25 Jahre, Hindu, Pferdeknecht	2	1	18. »	Steril	—		Bubo der linken Leiste.

Digitized by Google

Fortlaufende Nummer	Protokollnummer	Name	Alter, Religion, Beschäftigung	Tag seit der Erkrankung	Tag seit der Aufnahme	Datum der Untersuchung	Bacteriologischer Befund	Pestbacillen + Keine Pestbacillen —	Gestorben †	Anmerkung
132	338	Bhania Kura	25 Jahre, Hindu, Pferdeknecht	3	2	19. April	Steril	—	†	Gestorben 21. April, 3 Uhr 50 Minuten Morgens. Section 37/XLI. Krankengeschichte.
133	340	Khristna Joti	50 Jahre, Hindu, Hamal	3	1	19. »	Spärliche Reincultur von Pestbacillen	+	†	Gestorben 20. April, 5 Uhr 15 Minuten Nachmittags. Section 44/L. Krankengeschichte.
134	341	Naryan Tatia	35 Jahre, Hindu, Kuli	9	1	19. »	Steril	—	†	Bubo der linken Leiste. Gestorben 20. April, 10 Uhr 20 Minuten Vormittags. Krankengeschichte.
135	342	Gopall Laximon	40 Jahre, Hindu, Arbeiter	1	1	19. »	Sehr reichliche Reincultur von Pestcolonien	—	†	20. April. Sputum (culturell) wenig reichliche Pestcolonien. Axillarbubo. Gestorben 20. April, 8 Uhr 45 Minuten Vormittags. Section 19/XLIX. Krankengeschichte.
136	343	Itty, Mädchen	Hindu, ohne	3	1	19. »	Steril	—		Ende April im Spital als Reconvalescentin.
137		Gajanam Venayak	30 Jahre, Hindu, Zimmermann	7	3	7. März	»	—	†	Inguinalbubo. Gestorben 8. März, 12 Uhr 23 Minuten Nachts. Section 26/X. Krankengeschichte.
138		Bhavoo Sadu	22 Jahre, Hindu, Kellner	4	2	7. »	Sehr reichliche Pestcolonien	+	†	Halsbubo. Gestorben 8. März, 9 Uhr 20 Minuten Vormittags. Section 1/IX. Krankengeschichte.

Digitized by Google

ERKLÄRUNG DER ABBILDUNGEN.

Die Tafeln I bis V inclusive sind nach photographischen Aufnahmen des Hilfsarztes der Expedition, Dr. R. Pöch, im k. und k. militär-geographischen Institute in Wien mittelst Heliogravure hergestellt; die Tafeln VI bis inclusive XIV sind nach Originalen, die der akademische Maler J. Wenzl herstellte, in der lithographischen Anstalt Th. Bannwarth in Wien ausgeführt. Die Figur 3 auf Tafel XIII und die Figur 3 auf Tafel XIV verdanken wir der künstlerischen Hand des Herrn Docenten Dr. Wintersteiner in Wien.

TAFEL I.

Primärer Bubo an der rechten Hals-Kopfseite, der bis in die Nackengegend reichte und fast bretthart sich anfühlte. Die Haut über dem Bubo ist fast im ganzen Bereiche desselben durch sehr zahlreiche, grössere und kleinere, gruppirte Blasen in characteristischer Weise abgehoben. Der Patient, ein Portugiese Namens *Desouza*, ging nach sehr kurzer Krankheitsdauer an Erstickung durch Glottisödem zu Grunde.

TAFEL II.

Faustgrosser, linksseitiger inguinaler Bubo, der zum grössten Theile unterhalb des Poupart'schen Bandes sitzt, von *Naryan Tatia*, einem 35jährigen Hindu, Kuli; wurde am 19. April 1897 photographirt und starb am 20. April. Vergl. Krankengeschichte, II. A. pag. 104 und Protokoll der Blutuntersuchungen, II. B. pag. 350, 134/341.

TAFEL III.

Bayio Aranjee, 25jähriges Hinduweib, Baumwollfabriksarbeiterin, mit primärem rechtsseitigen cubitalen und axillaren Bubo; wurde sterbend photographirt am 18. April 1897. Über dem cubitalen Bubo ist das secundär über demselben entstandene Pestgeschwür (grosser Carbunkel, vergl. Tafel VII, Fig. 3 und 4) sichtbar. Ferner fällt die Verdickung des rechten Oberarmes auf. Auch der secundäre, besonders an der linken Seite stark ausgeprägte Halsbubo ist deutlich erkennbar. Ungefähr in der Mitte des linken Vorderarmes sieht man einen secundär (metastatisch) entstandenen Pestcarbunkel. Vergl. Krankengeschichte II. A., pag. 17, den pathologisch-anatomischen und bacteriologischen Befund II. B., pag. 89, Fall 18/XLVIII und das Protokoll der Blutuntersuchungen, II. B., pag. 349, 130/330.

TAFEL IV.

Typischer, grosser Pestcarbunkel in der unteren Kreuzbeingegend. *Carridid Desouza*, 21jähriger Cooksmate; der primäre Bubo sass in der rechten Leistengegend. Patient wurde am 14. April 1897 photographirt und starb am Morgen des 15. April. Vide Krankengeschichte II. A., pag. 30 und Protokoll der Blutuntersuchungen pag. 347, 116/298—315.

TAFEL V.

Grosse Hautblasen (»Plague-blisters«) an der Beugeseite des linken Handgelenkes bei bestehendem linksseitigen axillaren Bubo (erzeugt durch hochgradige Lymphstauung mit Ödem der ganzen linken oberen Extremität). Dieselben enthielten sehr reichlich Pestbacillen. *Laximon Krishna*, 45jähriger Baumwollfabriksarbeiter, gestorben am 2. April 1897, am selben Tage photographirt. Vergl. Krankengeschichte II. A., pag. 89 und Protokoll der Blutuntersuchungen pag. 343/207—247.

TAFEL VI.

Fig. 1. Halsorgane von *Bayio Aranjee*. Fall 18/XLVIII, pag. 89. Spirituspräparat, natürliche Grösse. Secundärer diphtheritischer Zerfall der beiden Tonsillen und der Follikel des Pharynx und Zungengrundes mit eigenartiger Infiltration derselben. Letztere sind zu zwei symmetrischen Plaques confluirt. In der umgebenden Schleimhaut finden sich zahlreiche kleinere, in der Zeichnung mehr dunkel gehaltene Blutungen, besonders um einzelne prominente Follikel, wie z. B. an der rechten Seite der zur Ansicht gebrachten hinteren Larynxfläche. Hochgradiges Glottisödem. Der Pharynx und

Digitized by Google

Oesophagus sind ungefähr in der Mittellinie von hinten her aufgeschnitten. Die beträchtlich vergrösserten, zum Theile hämorrhagischen Lymphdrüsen zu beiden Seiten der grossen Halsgefässe sind zu Paqueten vereinigt, im Allgemeinen in der Zeichnung etwas schematisirt.

Fig. 2. Primärer inguinaler Bubo von *Dhondu Appa*, 40jähriger Hindu. Spirituspräparat, etwa um ein Drittel verkleinert. Fall 33/XXXII. Vergl. Krankengeschichte II. A., pag. 49. Der Bubo ist ungefähr in der Mitte eingeschnitten und die Schnittflächen sind durch zwei Glasstäbe auseinander gehalten. Auf dem Durchschnitte sieht man mehrere grössere und kleinere Lymphdrüsen, die theils dunkel hämorrhagisch, theils gefleckt und gesprenkelt aussehen und über die Schnittfläche vortreten. Das umgebende Fett- und Bindegewebe ist hämorrhagisch oder serös-eitrig infiltrirt, wodurch die einzelnen Läppchen oft scharf abgegrenzt erscheinen und prominiren. Die kleineren Lymphdrüsen sind auf der Abbildung von diesen nicht abzugrenzen.

Fig. 3. Niere mit multipeln, metastatisch-embolischen Pestherden (Pestembolien), die in Form von zahlreichen, scharf umschriebenen, deutlich prominenten Herden mit schmalem, hämorrhagischen Hof die Nierenoberfläche bedecken. Die Kapsel ist abgezogen. Spirituspräparat, natürliche Grösse. Fall 26/X. Vergl. Krankengeschichte II. A., pag. 57.

TAFEL VII.

Fig. 1. Metastatische pneumonische Pestherde der rechten Lunge von Fall 5/XXX. Dieselben sind durch das auf der Abbildung sehr gut zum Ausdruck kommende eigenartige Colorit und durch die exquisite Sprenkelung characterisirt. Spirituspräparat. Um etwas mehr als ein Drittel verkleinert.

Fig. 2. Venenwandblutungen bei der Pest. Untere Hohlvene von Fall 27/XIV. Vergl. Krankengeschichte II. A., pag. 92. Spirituspräparat, bei dem sich — ebenso wie bei dem vorherigen — die Blutfarbe in sehr guter Weise erhalten hat. Natürliche Grösse.

Fig. 3 und 4. Geschwür über der rechten Cubita von Fall 18/XLVIII, hervorgegangen aus Zerfall eines Carbunkels über einer cubitalen Lymphdrüse, die einen primären Bubo vorstellt. Vergl. Krankengeschichte II. A., pag. 89. Fig. 3 stellt die Daraufsicht der Hälfte des Geschwüres sammt der umgebenden stark geschwollenen Haut dar; Fig. 4 den Durchschnitt durch die Mitte des Geschwüres und der auf Haselnussgrösse geschwollenen und grösstentheils hämorrhagischen Lymphdrüse, die sich scharf gegen die starr hämorrhagisch und serös-eitrig infiltrirte Umgebung abhebt. Die einzelnen Fettläppchen des umgebenden subcutanen Fettgewebes sind theils dunkel hämorrhagisch und von einem lichteren Hof umgeben, theils kommt ihre durch das reichliche Infiltrat bedingte stärkere Prominenz zum Ausdruck. Auf dem Durchschnittsbilde ist linkerseits (proximale Seite des Präparates) die reichliche serös-ödematöse Durchtränkung des subcutanen Binde- und Fettgewebes angedeutet. Spirituspräparat, etwas verkleinert.

TAFEL VIII.

Fig. 1. Metastatisch-embolische Pestherde in der fibrösen Nierenkapsel von Fall 19/XLIX. Vergl. Krankengeschichte II. A., pag. 63. Multiple hämorrhagische Herde mit gelblichem Centrum, das fast ausschliesslich aus Pestbacillen besteht. Die auf der Abbildung weisslich gehaltenen, häufig wie verzweigt aussehenden, gefässähnlichen Gebilde stellen bei der Präparation losgerissene und im Alkohol flottirende, dünne Bindegewebsbündel der fibrösen Nierenkapsel vor. Spirituspräparat. Natürliche Grösse.

Fig. 2. Typische Nierenbeckenblutung von demselben Fall. Die Blutung hat das Epithel zum Theil in Form eines dünnen Häutchens (in der Abbildung grau gehalten) abgehoben, zum Theil dasselbe an vielen Stellen durchbrochen (diese Stellen sind in der Abbildung schwarz gehalten). Spirituspräparat. Natürliche Grösse.

Fig. 3. Typische Blutungen der ganzen Magenschleimhaut bei der Pest. Entsprechend der kleinen Curvatur finden sich grössere, zu hämorrhagischen Erosionen umgewandelt. Fall 15/XL. Vergl. Krankengeschichte II. A., pag. 100. Spirituspräparat. Um die Hälfte verkleinert.

TAFEL IX.

Fig. 1. Schnitt durch eine Lymphdrüse des primären Bubo in der linken Axilla von Fall 13/XXXVI. Fixirung in Müller'scher Flüssigkeit und Formol, 16 Stunden post mortem, dann Alkohol. Celloidinschnitt, Färbung mit Hämalaun-Eosin. Vergrösserung: Reichert, Ocul. 4, Obj. 1. Die Contouren der Lymphdrüse sind gegen das hämorrhagisch infiltrirte, periglanduläre Fettgewebe durch einen bläulich-violetten Saum markirt, der fast nur aus Pestbacillen besteht. Am Hilus der Lymphdrüse fallen die ausserordentlich zahlreichen erweiterten und mit Pestbacillen angefüllten Lymphgefässe auf.

Fig. 2. Schnitt durch die Peripherie des primären Bubo am rechten inneren Schenkelringe von Fall 26/X. Vergl. Krankengeschichte II. A., pag. 57. Fixirung in derselben Weise wie beim Präparat der Fig. 1, 16 Stunden post mortem. Celloidinschnitt, Färbung mit Hämatoxylin-Eosin.

Vergrösserung: Reichert Ocul. 4, Obj. 2.

Die Lymphdrüse ist kaum noch von dem ganz dicht infiltrirten periglandulären Binde- und Fettgewebe abzugrenzen, in welchem sich bereits reichlicher Körnchenzerfall der Leukocyten zeigt; die Wand der Blutgefässe ist theils deutlich homogen, theils besteht sie aus Balken. An der Peripherie der Lymphbdrüse finden sich ebenfalls aus gröberen und feineren Balken bestehende Netze.

Digitized by Google

TAFEL X.

Fig. 1. Schnitt durch eine eingefallene Hautblase von der Innenfläche des rechten Unterschenkels sammt den röthlich infiltrirt aussehenden Schichten des Corium und subcutanen Gewebes von Fall 35/XXXVII, pag. 188. Fixirung in Müller'scher Flüssigkeit und Formol, 4 Stunden post mortem, dann Alkohol. Ungefähr 12 μ dicker Celloidinschnitt, Färbung mit Hämalaun-Eosin.

Vergrösserung: Reichert, Ocul. 3, Obj. 1.

Die blaue und bläulich- oder röthlich-violette Farbe zeigt die enormen zusammenhängenden Massen von Pestbacillen an; der Inhalt der Hautblase ist zum grössten Theile ausgeflossen. Die Coriumpapillen sind geradezu substituirt von einer Reincultur von Pestbacillen. Desgleichen sind die Schweissdrüsen von einem breiten Mantel derselben umgeben. Auffallend ist das Fehlen von Hämorrhagien und grösserer Ansammlungen von Leukocyten.

Fig. 2. Schnitt durch eine Pestpustel (Carbunkel) des linken Vorderarmes von Fall 18/XLVIII, pag. 95. Vergl. Krankengeschichte II. A., pag. 17. Fixirung in Müller'scher Flüssigkeit und Formol, $1^1/_2$ Stunden post mortem, dann Alkohol. Ungefähr 12 μ dicker Celloidinschnitt. Färbung mit Hämalaun-Eosin.

Vergrösserung: Reichert, Ocul. 4, Obj. 0.

Typische, Variola ähnliche Vacuolenbildung im Rete Malpighii bei Pest. Der in der Abbildung mehr diffus gehaltene bläuliche Farbenton entspricht den ganz enormen Pestbacillenhaufen. Ferner kommt der Körnchenzerfall der Kerne, sowie die weite Auseinanderdrängung der Bindegewebsbündel im subcutanen Bindegewebe zum Ausdrucke. Die Gefässveränderungen konnten bei der gebrauchten schwachen Vergrösserung nur als Verdickung der Wand der Gefässe dargestellt werden.

TAFEL XI.

Die drei abgebildeten Schnittpräparate sind nach Fixirung in Müller'scher Flüssigkeit und Formol und Härtung in Alkohol mit Hämalaun-Eosin gefärbt. Einbettung in Celloidin. Schnittdicke ungefähr 10 μ.

Fig. 1. Schnitt aus einer Niere des Falles 8/XIII, vergl. Krankengeschichte II. A. , pag. 108. Fixirung $15^1/_2$ Stunden post mortem. Balkige oder schollige, mit Eosin stark gefärbte und homogen glänzende Gerinsel in den Capillaren der Glomeruli und den kleinen Arterien der Rinde. In einem Harnkanälchen zahlreiche feine, blau gefärbte Tröpfchen.

Vergrösserung: Reichert, Ocul. 3, Obj. 7.

Fig. 2. Schnitt aus dem primären Bubo der rechten Axilla von Fall 18/XLVIII. Vergl. Krankengeschichte II. A., pag. 17. Fixirung $1^1/_2$ Stunden post mortem. Typische Netzwerke von groben, stark mit Eosin gefärbten und homogen glänzenden Balken im Bereiche der Blutgefässe.

Vergrösserung: Reichert, Ocul. 4, Obj. 5 (mit ausgezogenem Tubus).

Fig. 3. Schnitt aus der Milz von Fall 19/XLIX. Vergl. Krankengeschichte II. A., pag. 63. Multiple, kleinste, nekrotisirende Herde einer bacillenreichen Pestmilz mit den characteristischen Coagulationen im Blute der Capillaren. Fixirung eine Stunde post mortem.

Vergrösserung: Reichert, Ocul. 3, Obj. 7.

TAFEL XII.

Fig. 1. Schnitt aus dem pneumonisch infiltrirten Oberlappen der rechten Lunge von Fall 41/XLIII. Primäre Pestpneumonie. Fixirung in Müller'scher Flüssigkeit und Formol, 3 Stunden post mortem, dann Alkohol. Ungefähr 10 μ dicker Celloidinschnitt. Färbung mit Hämalaun-Eosin.

Schwache Vergrösserung: Reichert, Ocul. 3, Obj. 3.

Die Alveolarsepta sind in der für Pestpneumonie characteristischen Weise in breite Stränge, die aus mit Eosin stark gefärbten Balken bestehen, umgewandelt. Die bläulich-violett gehaltenen Massen innerhalb der Alveolen entsprechen grossen Anhäufungen von Pestbacillen.

Fig. 2. Eine Stelle aus demselben Präparate mit stärkerer Vergrösserung (Reichert, Ocul. 4, Obj. 7), welche die eigenthümliche Form und Anordnung des netzartigen Balkenwerkes demonstrirt.

TAFEL XIII.

Fig. 1. Schnitt aus der Niere von Fall 26/X (vergl. Krankheitsgeschichte II. A., pag. 57). Fixirung in Müller'scher Flüssigkeit und Formol, 16 Stunden post mortem. Härtung in Alkohol. 10 μ dünner Celloidinschnitt. Färbung mit Hämalaun-Eosin.

Vergrösserung: Reichert, Ocul. 4, Obj. 4 mit ausgezogenem Tubus.

Der Schnitt trifft einen metastatisch-embolischen Pestherd. Die bläulich-violetten Massen im Centrum des Herdes sind Haufen von Pestbacillen und Reste der necrotisch zerfallenen Nierenepithelien. Ausserdem tritt der Körnchenzerfall der Zellkerne und die Schwellung der Endothelzellkerne der Capillaren zu Tage.

Fig. 2. Ausstreifpräparat von dem Safte eines primären Bubo, Fall 38/LI (vergl. Krankengeschichte II. A., pag. 22). Färbung mit alkalischem Methylenblau.

Vergrösserung: Homogene Immersion $^1/_{12}$ Zeiss, Compensations-Ocul. 6.

Das Präparat demonstrirt den enormen Reichthum der Pestbacillen in einem primären Bubo und die ausgesprochene Polymorphie (plumpovale Formen mit bipolarer Färbung, Bläschen- und Siegelringformen).

Digitized by Google

Fig. 3. Ausstreifpräparat von dem Sputum bei primärer Pestpneumonie. Dieselbe Behandlung und Vergrösserung wie beim vorstehenden Präparat. Hervorzuheben ist die kettenförmige Anordnung der Pestbacillen und das Auftreten grosser, unregelmässiger Formen, wie eine solche, rechts in der Abbildung, das Ende einer Kette bildet.

TAFEL XIV.

Fig. 1. Ausstreifpräparat vom Blute eines Pestkranken (vergl. Blutprotokoll Nr. 80, pag. 393) zeigt die, kurze Zeit vor dem Tode sich findende, besondere Reichlichkeit der Pestbacillen im Blute vieler Pestkranker.

Fig. 2. Schnitt durch das Epithel und die angrenzenden subepithelialen Schichten einer Tonsille von Fall 5/XXX. Fixirung in Müller'scher Flüssigkeit und Formol, 11 Stunden post mortem, Härtung in Alkohol, ungefähr 8 μ dicker Paraffinschnitt, Färbung mit polychromem Methylenblau (Unna). Das subepitheliale Bindegewebe ist von zahllosen Pestbacillen und wenigen ausgetretenen rothen Blutkörperchen durchsetzt, welche zwischen die Epithelzellen, dieselben auseinanderdrängend, eindringen. Dadurch kommt es, wie die untere Hälfte der Abbildung zeigt, zur Bildung von kleinen Vacuolen im Epithel. In der oberen Hälfte der Abbildung sieht man, wie die Pestbacillen zwischen die ganz unveränderten Schichten und Zellen des Oberflächenepithels hineinwachsen.

Fig. 3. Schnitt aus der Milz von Fall 37/XLI. Fixirung 6 Stunden post mortem in Müller'scher Flüssigkeit und Formol, Härtung in Alkohol, ungefähr 8 μ dicker Paraffinschnitt, Färbung mit polychromem Methylenblau (Unna).

Die drei Abbildungen der Tafel XIV sind mit Homogen-Immersion $^1/_{12}$ von Zeiss und Compensations-Ocular 6 gezeichnet.

Digitized by Google

Digitized by Google

Digitized by Google

Photographische Aufnahme von Dr. R. Pöch.

Heliogravure und Druck des k. und k. milit.-geogr. Institutes.

Digitized by Google

Digitized by Google

Digitized by Google

Digitized by Google

Photographische Aufnahme von Dr. R. Pöch. Heliogravure und Druck des k. und k. milit.-geogr. Institutes.

Digitized by Google

Digitized by Google

Digitized by Google

Digitized by Google

Photographische Aufnahme von Dr. R. Pöch. Heliogravure und Druck des k. und k. milit.-geogr. Institutes.

Digitized by Google

Digitized by Google

Digitized by Google

Digitized by Google

Photographische Aufnahme von Dr. R. Pöch.

Heliogravure und Druck des k. und k. milit.-geogr. Institutes.

Digitized by Google

Digitized by Google

Digitized by Google

Digitized by Google

Photographische Aufnahme von Dr. R. Pöch. Heliogravure und Druck des k. und k. milit.-geogr. Institutes.

Digitized by Google

Digitized by Google

1.

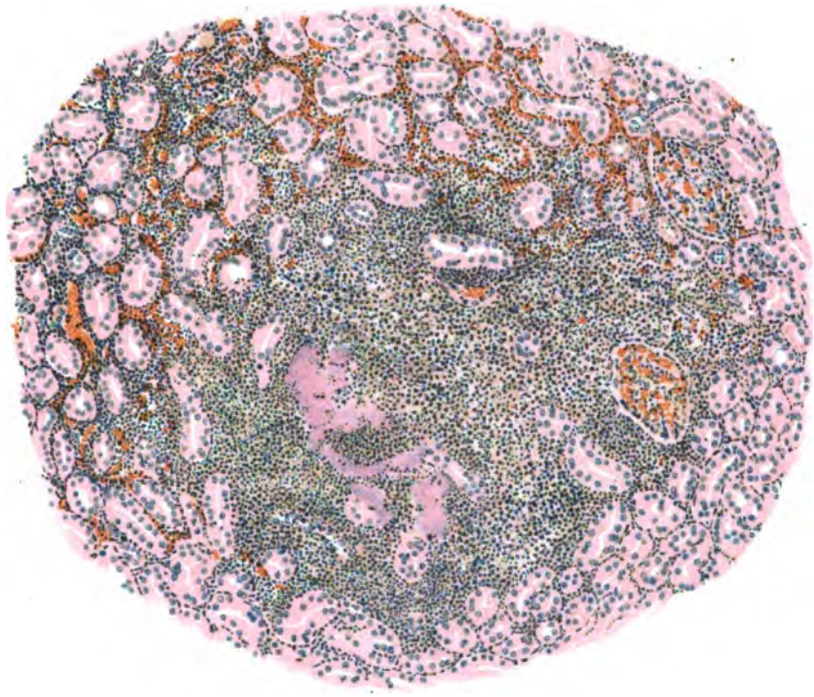

3.

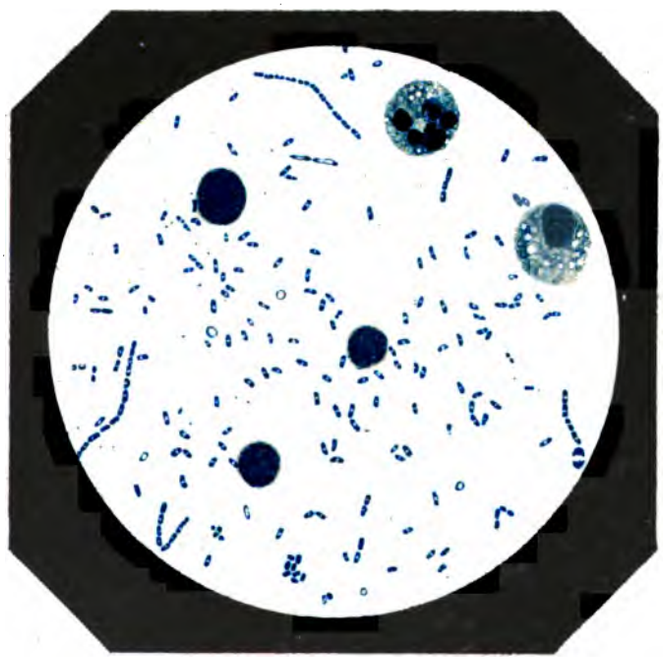

2.

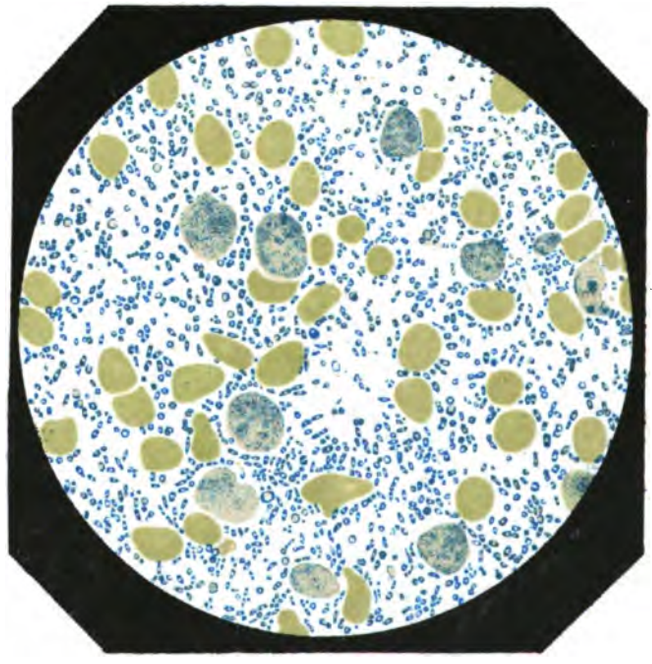

Chromolith. u. Druck v. Th. Bannwarth, Wien.

Digitized by Google

Digitized by Google

Digitized by Google

Digitized by Google

3 2044 093 283 166

Digitized by Google

WIEN.

AUS DER KAISERLICH-KÖNIGLICHEN HOF- UND STAATSDRUCKEREI.

1898.

Digitized by Google